

Haga su diagnóstico

José Luis Ramírez Arias*

Varón de 42 años de edad con antecedente de enfermedad articular degenerativa tratada con antiinflamatorios no esteroideos (AINE).

1. Las imágenes que se observan corresponden a:

- a) Gastroscoopia
- b) Ultrasonido de alta resolución
- c) Serie gastroduodenal convencional
- d) Serie gastroduodenal doble contraste
- e) Serie gastroduodenal con contraste hidrosoluble

2. La alteración que se observa en estos estudios es:

- a) Lesiones polipoideas
- b) Lesiones ulcerosas superficiales
- c) Lesiones ulcerosas profundas
- d) Procesos neoplásicos múltiples
- e) La mucosa es normal

3. El adenocarcinoma de estómago se manifiesta por lo general en estudios de radiología como:

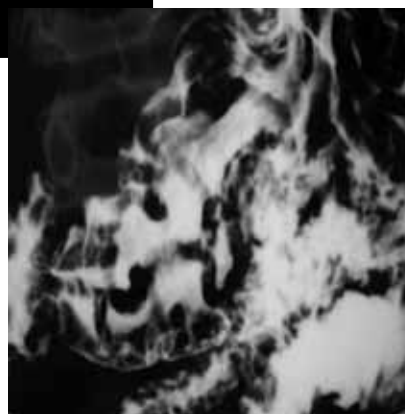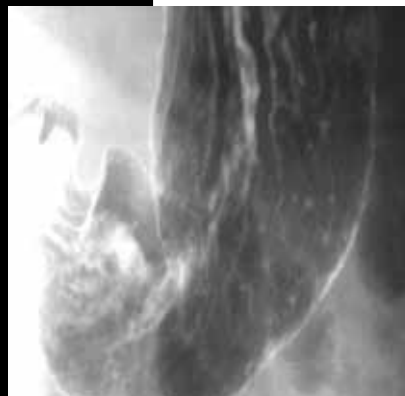
- a) No es visible en estudios de radiología
- b) Se ve como una mucosa ulcerada irregular
- c) Se ve como una mucosa ulcerada superficial
- d) Se ve como un pólipo liso
- e) Es similar a una úlcera péptica

4. El diagnóstico probable en este paciente es:

- a) Cáncer gástrico
- b) Úlcera péptica
- c) Erosión gástrica de origen medicamentoso
- d) Poliposis gástrica
- e) El estudio es normal

5. El diagnóstico diferencial en este tipo de imágenes es:

- a) Infiltración linfomatosa
- b) Gastritis hipertrófica



Fotos otorgadas por José Luis Ramírez Arias

- c) Gastritis hipotrófica
- d) Gastritis atrófica
- e) Cáncer gástrico superficial

BIBLIOGRAFÍA

Del Cura, J.L., Pedraza, S., Gayete, A. Radiología Esencial. Editorial Panamericana. Tomo I; 2009.

*Jefe del Servicio de Radiología. Hospital Ángeles del Pedregal. México, DF.

1. (d) Serie gastroduodenal doble contraste
2. (b) Lesiones ulcerosas superficiales
3. (b) Se ve como una mucosa ulcerada irregular
4. (c) Erosión gástrica de origen medicamentoso
5. (a) Infiltración linfomatosa

Respuestas: