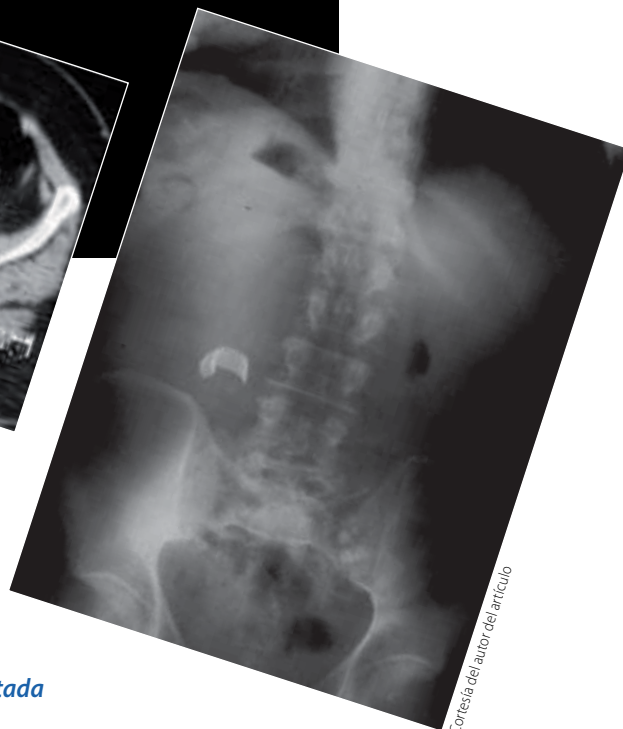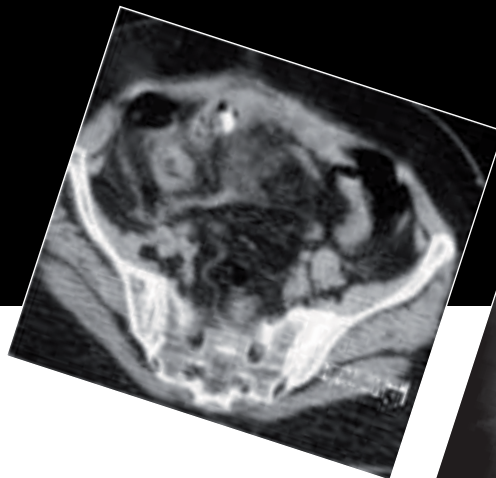


Haga su propio diagnóstico

José Luis Ramírez Arias^a



Cortesía del autor del artículo

Hombre de 42 años con antecedente de 20 días de colecistectomía. Ingresa a urgencias con dolor abdominal y fiebre.

1. Los datos que se observan en la radiografía simple corresponden a:

- a) Artificio.
- b) Material quirúrgico retenido.
- c) Remanente de cálculo biliar.
- d) Calcificación de tejido blando.

2. En relación al aire intestinal, los cambios corresponden a:

- a) No existen alteraciones.
- b) Hay datos de obstrucción intestinal.
- c) Hay íleo paralítico.
- d) Hay perforación de víscera hueca.

3. En la tomografía computada se observa:

- a) Artificio.
- b) Material quirúrgico retenido.
- c) Remanente de cálculo biliar.
- d) Calcificación de tejido blando.

4. Adicional a lo anterior en la tomografía se observa:

- a) Perforación intestinal.
- b) Tumor intestinal asociado.
- c) No existen cambios.
- d) Reacción inflamatoria-absceso.

5. El diagnóstico de este paciente es:

- a) Material quirúrgico retenido. Gasa marcada.

- b) Neoplasia calcificada.
- c) Perforación gastrointestinal.
- d) Litiasis renal derecha.

BIBLIOGRAFÍA

Gore RM, Levine MS. Textbook of gastrointestinal radiology. 3er ed. Philadelphia: WB Saunders; 2008.

^a Jefe del Servicio de Radiología. Hospital "Ángeles del Pedregal". México, DF.

Respuestas
1. b) Material quirúrgico retenido.
2. c) Hay íleo paralítico.
3. b) Material quirúrgico retenido.
4. d) Reacción inflamatoria-absceso.
5. a) Material quirúrgico retenido. Gasa marcada.