

# Íleo biliar, una causa infrecuente de oclusión intestinal

Presentación de un caso clínico  
y revisión de la literatura

Maribel Belmontes Castillo<sup>a</sup>, Julio César Pintor Belmontes<sup>b</sup>

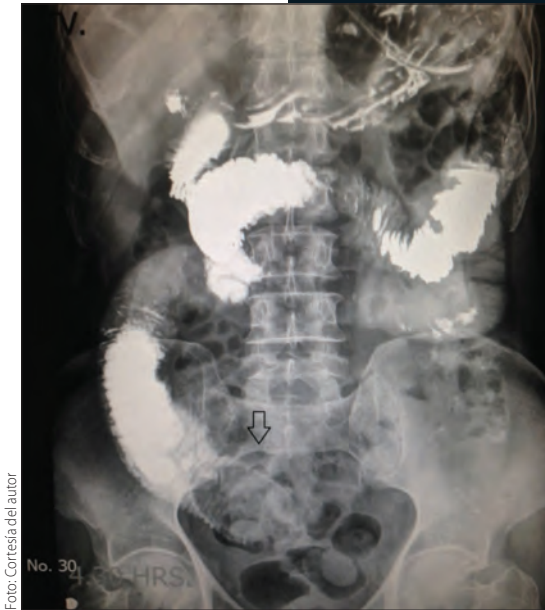

Foto: Cortesía del autor

## RESUMEN

El íleo biliar, es una causa poco frecuente de oclusión intestinal. Representa del 1-4% de los casos de oclusión intestinal mecánica. Debe tenerse en mente en pacientes de edad avanzada con signos y síntomas de oclusión intestinal, antecedentes de litiasis vesicular y cuadros repetitivos de cólico biliar. La sospecha de esta patología y el diagnóstico temprano permiten brindar un tratamiento quirúrgico oportuno. En el siguiente artículo documentamos el abordaje diagnóstico y terapéutico de un caso de íleo biliar.

**Palabras clave:** Íleo biliar, lito, fístula colecistoentérica.

## Gallstone ileus, a rare cause of intestinal obstruction: report of a case and review of the literature

### ABSTRACT

Gallstone ileus is an uncommon cause of intestinal obstruction. It represents the 1-4% cases of mechanical intestinal obstruction. It should be considered in elderly patients with symptoms of intestinal obstruction, a history of gallstones and biliary colic repetitive episodes. The suspicion of this disease and early diagnosis, allow to provide a timely surgical treatment. In the following article we document the diagnosis and treatment of a case of gallstone ileus.

**Key words:** Gallstone ileus, lithos, cholecystoenteric fistulas.

## INTRODUCCIÓN

La obstrucción intestinal se define como la interrupción parcial o completa del tránsito intestinal. Constituyen el 20% de las admisiones quirúrgicas en el servicio de urgencias, y para su estudio se ha dividido en 3 tipos: obstrucción del lumen intestinal, lesiones intrínsecas y lesiones extrínsecas<sup>1</sup> (tabla 1).

La principal causa de obstrucción del intestino delgado son las adherencias intrabdominales pos-

<sup>a</sup>Servicio de Gastrocirugía. Unidad Médica de Alta Especialidad. Centro Médico Nacional Siglo XXI. México, DF.

<sup>b</sup>Unidad de Investigación Médica en Enfermedades Renales. Unidad Médica de Alta Especialidad. Centro Médico Nacional de Occidente. Guadalajara, Jalisco.

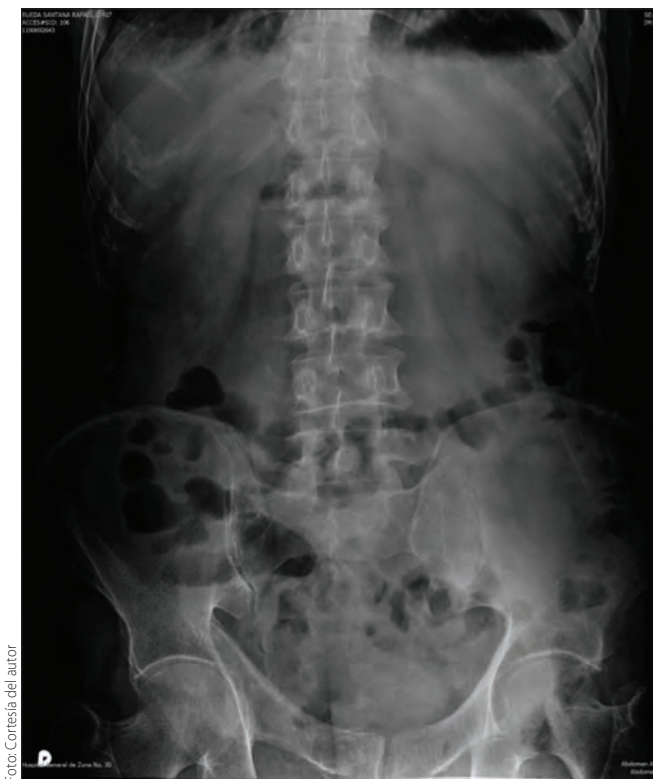Correspondencia: Maribel Belmontes Castillo. Juan N. Mirafuentes #10, edificio 19, departamento 101. Teléfono: 55 2560 1459.

Correo electrónico: belmontes\_14@hotmail.com\_

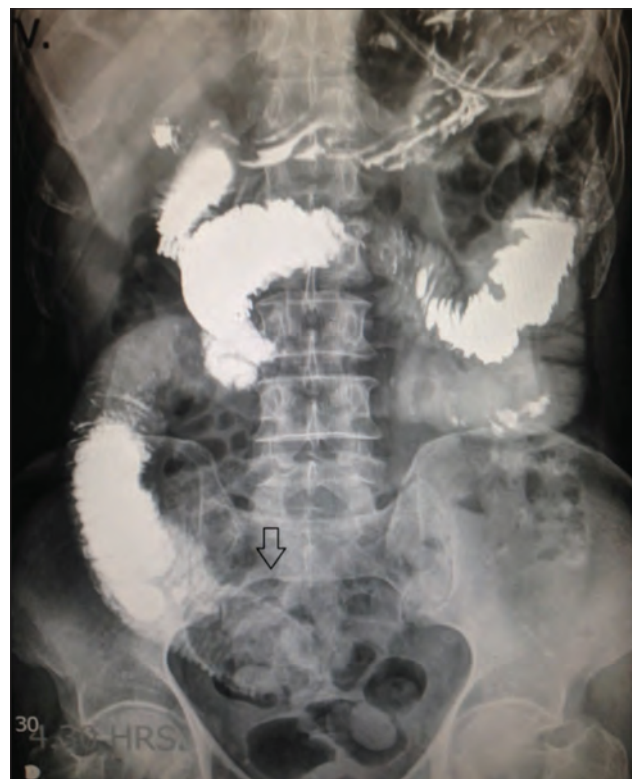Recibido: 02/09/2014. Aceptado: 05/11/2014.

Tabla 1. Causas más comunes de obstrucción intestinal mecánica		
Obstrucción de la luz intestinal	Lesiones intrínsecas del intestino	Lesiones extrínsecas del intestino
Pólipos del intestino	Congénitas	Adherencias
Intususcepción	Neoplasias	Hernias externas
Cálculos biliares	Inflamatorias	Hernias internas
Cuerpos extraños	Traumáticas	Compresiones vasculares

Obtenido y modificado a partir de: Morales-Saavedra JL (editor). Tratado de cirugía general. 2a ed. México, DF: Manual moderno; 2008.



**Figura 1.** Radiografía de abdomen con adecuada distribución aérea a nivel de intestino delgado, presencia de pequeños niveles hidroaéreos a nivel de fosa ilíaca derecha (flecha).



**Figura 2.** Tránsito intestinal con imagen ovoidea en intestino delgado que impide el paso del medio de contraste. 4:30 h posterior a la ingesta del medio de contraste (flecha).

tintervención quirúrgica en el 75% de los casos. La segunda causa son las hernias inguinales, femorales o ventrales<sup>1</sup>.

El íleo biliar fue descrito por primera vez en 1654 por Erasmus Bartolím en un estudio de necropsia. Puede presentarse desde el estómago hasta el recto; el sitio más común es el intestino delgado<sup>2</sup>. Se considera una complicación rara de la coleditiasis, que representa el 1-4% de las causas de obstrucción intestinal mecánica; se presenta en 30-35 pacientes por millón de ingresos hospitalarios, con una in-

cidencia máxima de entre 65-75 años y predominio sobre el sexo femenino 3.5-6:1<sup>3,4</sup>. Dentro de la literatura, el paciente más joven que se encuentra reportado es de 13 años, y el mayor, de 91 años<sup>5</sup>.

El 50% de los pacientes tiene antecedente de litiasis vesicular, pero solo el 0.3-1.5% presentan íleo biliar. Debido a la falta de sospecha de este padecimiento, el diagnóstico se realiza con laparotomía exploradora en el 50% de los pacientes<sup>2</sup>. La presentación clínica depende del sitio de obstrucción y se puede manifestar como un episodio agudo,

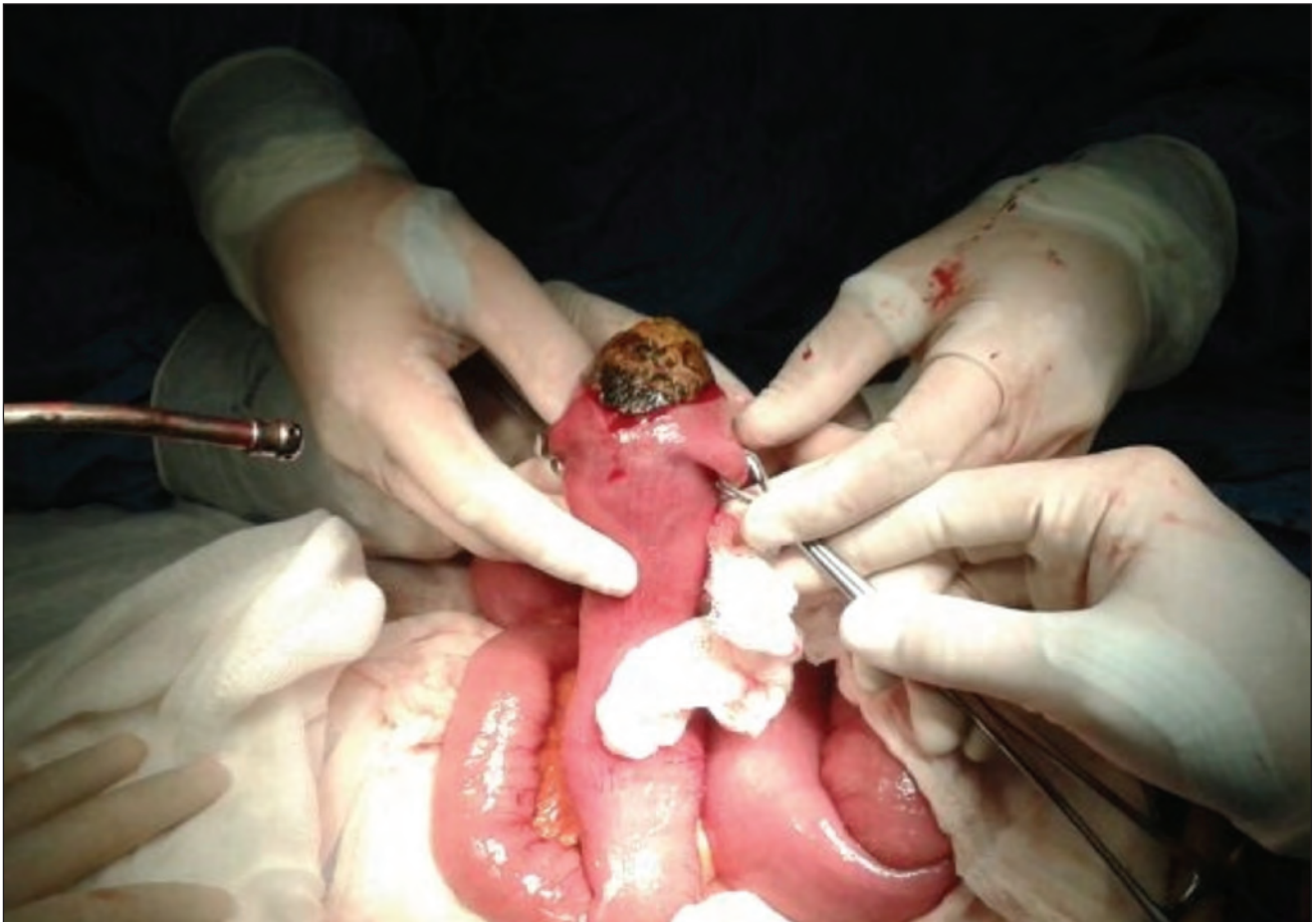

Foto: Cortesía del autor

**Figura 3.** Enterolitotomía a 100 centímetros del ángulo de Treitz, con salida de lito.

crónico o intermitente de oclusión intestinal, lo cual dificulta su diagnóstico<sup>3</sup>.

En relación al marco teórico y considerando la importancia de realizar un diagnóstico oportuno, se presenta un caso clínico así como una breve revisión del tema.

### CASO CLÍNICO

Paciente masculino de 70 años de edad, originario y residente del Distrito Federal, sin antecedentes quirúrgicos ni crónicos degenerativos. Acude al servicio de urgencias por presencia de dolor abdominal en epigastrio e hipocondrio derecho 8/10 en la escala visual análoga, acompañado de náusea, vómito, ausencia de evacuaciones en los últimos 2 días, canalizando gases adecuadamente. A su ingreso al servicio de urgencias, se coloca sonda nasogástrica

con gasto de 200 mililitros de líquido gastrobiliar. A la exploración física se encuentran mucosas orales secas, dolor en cuadrante inferior derecho (CID), peristalsis aumentada a este nivel, sin datos de irritación peritoneal. En radiografía de abdomen con presencia de un nivel hidroaéreo a nivel de la fosa ilíaca derecha (FID) (**figura 1**).

Ingresa a piso de cirugía general con diagnóstico de oclusión intestinal, manejado de manera conservadora durante 48 h con mejoría parcial y tolerancia a la vía oral, 12 h después inicia nuevamente con datos de oclusión intestinal. Se solicita tránsito intestinal, donde presenta imagen radioopaca ovoidea a nivel de fosa ilíaca derecha ocluyendo el 90% de la luz del intestino delgado, ocasionando dilatación de intestino proximal (**figura 2**). También se realiza tomografía de abdomen con dilatación de intestino



**Tabla 2.** Sitios más comunes de obstrucción del lito

Localización	Porcentaje
Íleo	60.5%
Yeyuno	16.1%
Estómago	14.2%
Colon	4.1%
Duodeno	3.5%

Obtenido y modificado a partir de: Xin ZD, Guo QL, Feng Z, Xue HW, Chua YZ. Gallstone ileus: Case report and literature review. World J Gastroenterol. 2013;19(33):5586-9.

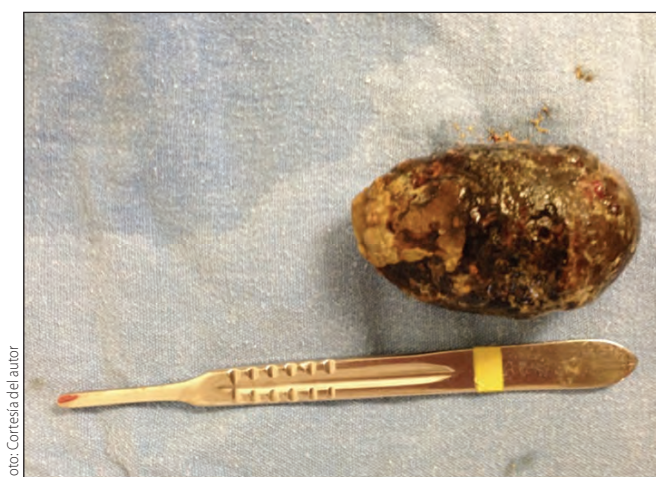

Foto: Cortesía del autor

**Figura 4.** Lito de 7 × 4 × 3 centímetros.

delgado y presencia de imagen ovoidea a nivel de fosa ilíaca derecha (FID), sugestivo de íleo biliar. El diagnóstico se estableció 4 días posteriores a su ingreso. Es programado para laparotomía exploradora y enterolitotomía, con presencia de lito impactado en yeyuno a 100 centímetros (cm) del ángulo de Treitz; se realiza enterolitotomía transversal a 10 cm del sitio de la obstrucción en el borde antimesentérico, se extrae lito de 7 × 4 × 3 cm (**figuras 3 y 4**), posteriormente se realiza enterotomía en 2 planos (**figura 5**). Se inicia dieta líquida en su quinto día posquirúrgico, con adecuada tolerancia a la vía oral. Egres a su domicilio al séptimo día posquirúrgico. Actualmente el paciente se encuentra asintomático, en protocolo para colecistectomía y reparación de fístula bilioentérica.

### FISIOPATOLOGÍA

El íleo biliar es precedido por un episodio de colecistitis aguda, la inflamación recurrente de la vesícula

biliar y de los tejidos adyacentes a la misma produce adherencia entre estas estructuras (generalmente el fondo de la vesícula y el duodeno), se presenta un efecto isquémico por disminución del flujo arterial, venoso y linfático; además de la presión ejercida por los litos, facilitan la erosión de las paredes y la formación de una fístula colecistoentérica que permite el paso de los litos hacia el intestino<sup>5,6</sup>. En raras ocasiones la fístula puede ser de origen iatrogénico, secundario a una esfinterotomía endoscópica por coledocolitiasis o a una cirugía biliodigestiva<sup>2,7-9</sup>. El sitio de localización más común de la fístula colecistoentérica es el duodeno (68-96.5%), seguida del íleon, colón (5-25%) y estómago. En una tercera parte de los pacientes no se documenta la presencia de un fístula bilioentérica, en estos casos la explicación es la migración del lito a través de la ampulla de Vater con posterior crecimiento *in situ*<sup>5</sup>.

Es importante el tamaño del lito, ya que de éste depende si puede pasar espontáneamente a través del tracto gastrointestinal o puede impactarse en algún sitio. Los litos de 2-2.5 cm pasan de manera espontánea la mayoría de las veces, a través del tracto gastrointestinal en ausencia de patología digestiva (estenosis, espasmos, adherencias, enfermedad de Crohn), mientras que los litos mayores de 5 cm pueden llegar a impactarse en algún sitio y causar datos de oclusión intestinal. Las sustancias reactivas en la bilis pueden interactuar con el epitelio del intestino e inducir la impactación del cálculo biliar asociada con lesión de la mucosa. El íleon terminal y la válvula ileocecal son los sitios más comunes de obstrucción del lito ya que en esta zona el lumen es relativamente estrecho y el peristaltismo es potencialmente menos activo<sup>7</sup>. La obstrucción del lito en el duodeno ocurre en el 3-10% de los casos y se

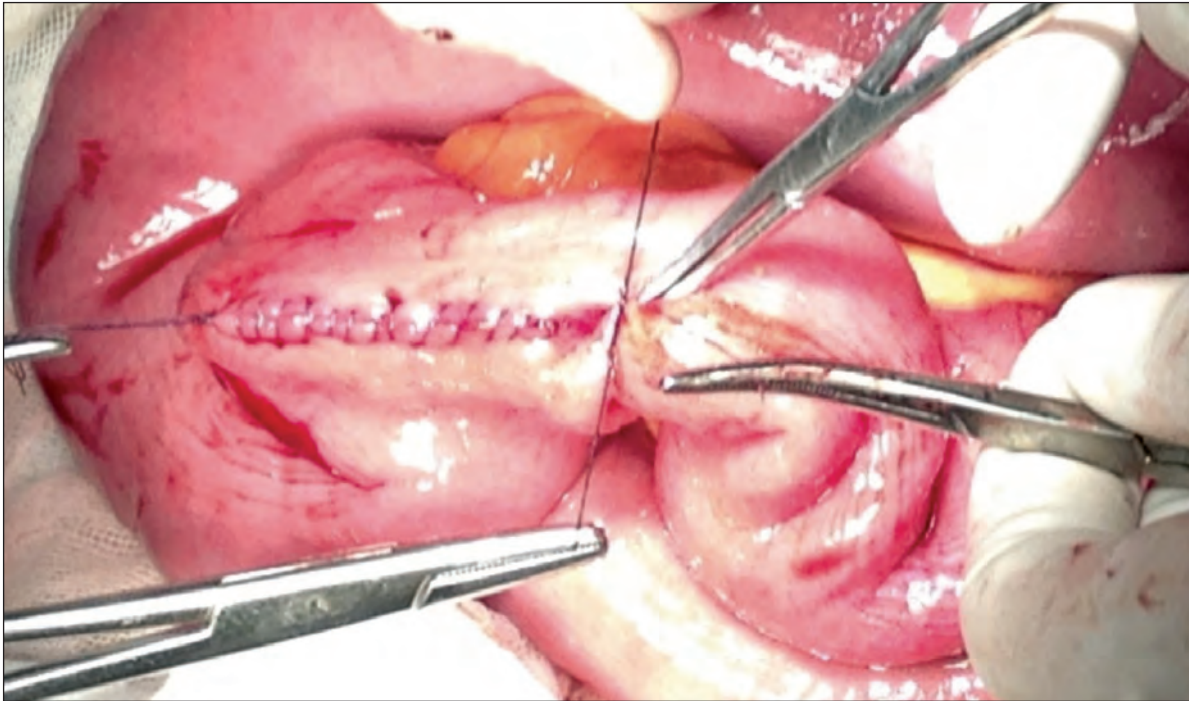


Foto: Cortesía del autor

**Figura 5.** Enterotomía de yeyuno en 2 planos.

conoce como síndrome de Bouveret, descrito por Bouveret en 1896<sup>5</sup>.

Los sitios más frecuentes de obstrucción del lito se describen en la **tabla 2**.

### MANIFESTACIONES CLÍNICAS

Los síntomas del íleo biliar son insidiosos y pueden ser vagos, los pacientes se presentan con datos de obstrucción del intestino delgado incluyendo dolor abdominal, distensión abdominal, náuseas, vómito y en algunas ocasiones hematemesis por erosión de la mucosa secundaria a la migración del lito. Los síntomas pueden ser intermitentes como resultado del paso del lito, el cual puede alojarse y desalojarse en varios niveles del intestino, lo que retrasa el diagnóstico<sup>9</sup>. Además, pueden presentar desequilibrio hidroelectrolítico (hipopotasemia, hiponatremia), anorexia y pérdida de peso. La presencia de diarrea es frecuente y puede causar confusión con un cuadro de gastroenteritis<sup>2</sup>.

El estudio de Cooperman, refiere que los pacientes presentan síntomas inespecíficos 7 días previos a su ingreso hospitalario y pasan un periodo de 7 a 10 días del inicio de los síntomas hasta la cirugía.

El sitio de localización más común de la fístula colecistoentérica es el duodeno (68-96.5%), seguida del íleon, colon (5-25%) y estómago. En una tercera parte de los pacientes no se documenta la presencia de un fístula bilioentérica, en estos casos la explicación es la migración del lito a través de la ampulla de Vater con posterior crecimiento *in situ*.

Es de gran utilidad investigar sobre el antecedente de litiasis vesicular para orientar el diagnóstico ya que se presenta en el 50% de los pacientes<sup>5,9,11</sup>.

El 80-90% de los pacientes presentan enfermedades concomitantes: cardiovasculares, diabetes mellitus, lo cual empeora el pronóstico al sumarse estas comorbilidades, con un alto riesgo de mortalidad reportado de 7.5-15%<sup>7</sup>.

### DIAGNÓSTICO

Es difícil realizar un diagnóstico oportuno ya que la mayoría de los pacientes se presentan con signos

**Tabla 3.** Sensibilidad y especificidad de las diferentes modalidades diagnósticas de íleo biliar

Modalidad	Sensibilidad %	Especificidad %
Radiografía de abdomen	43	ND
Ultrasonido abdominal	78	ND
Tomografía de abdomen	93	100%

ND: no documentada.

Obtenido de: Chee SW, James MC. Pneumobilia: a case report and literature review on its surgical approaches. J Surg Tech Case Rep. 2013;5(1):27-31.

La cirugía recomendada por la mayoría de los autores es la enterolitotomía por presentar un bajo índice de complicaciones y cierre de la fístula de manera espontánea en el 50% de los casos. La enterolitotomía se realiza en forma longitudinal en el borde antimesentérico a una distancia de 15-20 cm proximales al sitio de la obstrucción en un área sana, posteriormente se procede a la extracción del lito y finalmente se realiza enterotomía transversa en 1 o 2 planos.

inespecíficos. El diagnóstico clínico preoperatorio puede establecerse con la tríada de Mordor: historia de litiasis vesicular, signos clínicos de colecistitis y obstrucción intestinal<sup>1</sup>. Dentro de los auxiliares diagnósticos se encuentran los siguientes:

La radiografía de abdomen es el primer estudio de gabinete que debe solicitarse, en esta se encuentran datos de obstrucción intestinal pero no se identifica su causa, ya que la mayoría de los litos no son lo suficientemente densos para ser detectados. En la radiografía se puede observar la tríada de Rigler, que consiste en neumobilia (aire en la vía biliar), imagen radiopaca ectópica (lito) y distensión intestinal; en menos del 50% de los casos la presencia de 2 signos son suficientes para considerar el diagnóstico<sup>9</sup>. También se puede encontrar la tetrada de Rigler: triada de Rigler, más cambio de posición del lito en relación al estudio radiográfico previo<sup>5,10</sup>. La neumobilia también se puede presentar posterior

a derivaciones biliodigestivas, esfinterotomía endoscópica<sup>5</sup>.

El ultrasonido puede confirmar la presencia de litos residuales en la vesícula biliar, litos ectópicos, fístula bilioentérica y en algunas ocasiones el lito impactado en el intestino<sup>4,5</sup>.

La tomografía contrastada tiene una sensibilidad del 93% y especificidad del 100%, por lo que se considera el estudio óptimo para el diagnóstico de íleo biliar ya que puede determinar la localización y la causa de la obstrucción, además de determinar el nivel de la obstrucción, presencia del lito ectópico, tamaño del lito y presencia de fístula bilioentérica<sup>5,9,10</sup>.

La comparación de la sensibilidad y especificidad de las modalidades diagnósticas se muestra en el **tabla 3**.

## TRATAMIENTO

El objetivo del tratamiento es el alivio de la obstrucción intestinal, optimizar las condiciones del paciente antes de la intervención quirúrgica, con un adecuado balance hidroelectrolítico, manejo de las comorbilidades existentes como: enfermedades cardíacas, diabetes mellitus e infección<sup>3,7</sup>.

El manejo es controversial e incluye: 1) enterotomía con extracción del lito (enterolitotomía), 2) enterotomía, extracción del lito, colecistectomía y cierre de la fístula, 3) resección intestinal, 4) resección intestinal y cierre de la fístula<sup>10</sup>.

La cirugía recomendada por la mayoría de los autores es la enterolitotomía por presentar un bajo índice de complicaciones y cierre de la fístula de manera espontánea en el 50% de los casos<sup>7</sup>. La enterolitotomía se realiza en forma longitudinal en el borde antimesentérico a una distancia de 15-20 cm proximales al sitio de la obstrucción en un área sana,

posteriormente se procede a la extracción del lito y finalmente se realiza enterotomía transversa en 1 o 2 planos. Cuando el lito no puede ser movilizado para su extracción, existe compromiso vascular o perforación intestinal, se prefiere resección del segmento intestinal con anastomosis terminal<sup>7</sup>. La enterolitotomía se puede realizar con abordaje laparoscópico en el caso de personal con experiencia; no representa el estándar de oro en cuanto a tratamiento, ya que se dificulta la exploración por la distensión de asas, lo que aumenta el tiempo quirúrgico<sup>2,5</sup>.

También se puede realizar una laparoscopia diagnóstica y posteriormente realizar minilaparotomía en línea media de 4-5 cm por donde se extrae el asa intestinal y se realiza la enterolitotomía longitudinal y cierre transversal, posteriormente se introduce el asa intestinal a la cavidad abdominal y se procede al cierre de la minilaparotomía con resultados similares<sup>4</sup>. Las complicaciones posquirúrgicas más frecuentes son falla renal aguda, infección de vías urinarias, infección de la herida, dehiscencia de la herida<sup>10</sup>.

La edad del paciente y sus comorbilidades pueden contraindicar la cirugía en un solo tiempo (enterolitotomía + tratamiento de la fístula + colecistectomía). La cirugía de un solo tiempo está indicada en pacientes con colecistitis aguda, colecistitis gangrenosa, colelitiasis residual cuando las condiciones del paciente lo permiten<sup>3,5</sup>. La colecistectomía está indicada en pacientes sintomáticos, de lo contrario puede abordarse en una segunda intervención de 4-6 semanas posteriores cuando el paciente se encuentre en mejores condiciones generales, ya que puede presentar recurrencia del íleo biliar, colecistitis, colangitis. En pacientes asintomáticos se recomienda una segunda intervención quirúrgica en pacientes con expectativa de vida alta. Se ha reportado incidencia de 15% de cáncer de vesícula biliar cuando la fístula está presente en comparación con 0.8% en pacientes con colecistectomía<sup>7,9,12</sup>.

En la actualidad se puede considerar la extracción endoscópica asociada con litotripsia, siendo la mejor opción en paciente con alto riesgo quirúrgico<sup>5</sup>.

La recurrencia del íleo biliar se ha reportado en 5-17% de los casos y el 57% de ellos ocurre en los

primeros 6 meses tras la primera intervención, que suele ser una enterolitotomía sin colecistectomía<sup>6</sup>.

## CONCLUSIÓN

El íleo biliar es una causa infrecuente de obstrucción intestinal en pacientes de edad avanzada, requiere un alto índice de sospecha ante un cuadro de oclusión intestinal intermitente para su diagnóstico oportuno, el cual se puede apoyar con estudios de gabinete. La capacidad de diagnosticar preoperatoriamente el cuadro disminuye las complicaciones, por lo que su asistencia en el servicio de urgencias adquiere gran importancia. ●

## REFERENCIAS BIBLIOGRÁFICAS

1. Morales-Saavedra JL (editor). Tratado de cirugía general. 2a ed. México, DF: Manual moderno; 2008.
2. Alencastro MC, Toledo CK, Araújo MC, Longatto BY, Barros CR, Pereira FG. Acute intestinal obstruction due to gallstone ileus. *Rev Col Bras Cir.* 2013;40(4): 275-80.
3. Conzo G, Mauriello C, Gambardella C, Napolitano S, Cavallo F, Tartaglia E, et al. Gallstone ileus: One-stage surgery in an elderly patient one-stage surgery in gallstone ileus. *Int J Surg Case Rep.* 2013;(4):316-8.
4. Moberg AC, Montgomery A. Laparoscopically assisted or open enterolithotomy for gallstone ileus. *Br J Surg.* 2007;94:53-7.
5. Reena R, Graham WJ. The operative management of gallstone ileus. *Ann R Coll Surg Engl.* 2010;92:279-81.
6. Martínez PJ, Delgado PL, Bravo GA, Burillo PG, Martínez RA, Alarcó HA, et al. El íleo biliar como causa de abdomen agudo. Importancia del diagnóstico precoz para el tratamiento quirúrgico. *Cir Esp.* 2013;91(8):485-9.
7. Abou SA, Al-Kawas FH. Complications of gallstone disease: Mirizzi syndrome, Cholecystocholedochal fistula, and gallstone ileus. *Am J Gastroenterol.* 2001;97(2):249-54.
8. Chee SW, James MC. Pneumobilia: a case report and literature review on its surgical approaches. *J Surg Tech Case Rep.* 2013;5(1):27-31.
9. Ayantunde AA, Agrawal A. Gallstone ileus: Diagnosis and management. *World J Surg.* 2007;31:1292-7.
10. Xin ZD, Guo QL, Feng Z, Xue HW, Chua YZ. Gallstone ileus: Case report and literature review. *World J Gastroenterol.* 2013;19(33):5586-9.
11. Beuran M, Ivanov I, Venter M, Davila C. Gallstone ileus-clinical and therapeutic aspects. *J Med Life.* 2010;3(4): 365-71.
12. Mohan K, Mark L, Shapiro M, Scarborough J. Gallstone ileus: revisiting surgical outcomes using national surgical quality improvement program data. *J Surg Res.* 2013;184: 84-8.