

Síndrome de Lady Windermere como causa de tos crónica. A propósito de un caso



José León Valdivies Yusbíel^a, Reinaldo B. Sánchez de la Osa^b, Liliana Osés Herrera^c

Resumen

Las mycobacterias no tuberculosas son poco reconocidas en la actualidad, pero su prevalencia se incrementa al sospechar su presencia en inmunodeprimidos o en enfermedades crónicas como la fibrosis quística. Se presenta el caso de una paciente con diagnóstico de síndrome de Lady Windermere con tos crónica. Se realizó tomografía computarizada donde se observaron bronquiectasias en el segmento lingular del

pulmón izquierdo y en los lóbulos medio e inferior del derecho. En la broncoscopia se aisló complejo *Mycobacterium avium-intracellulare*. El no considerar en el diagnóstico de pacientes con tos crónica y sin factores predisponentes a las mycobacterias atrasa el diagnóstico y se acelera el deterioro clínico del paciente.

Palabras clave: Bronquiectasias, complejo *Mycobacterium avium-intracellulare*, síndrome de Lady Windermere, tos crónica.

Lady Windermere Syndrome as a cause of chronic cough. Report of a case

Abstract

The nontuberculous mycobacteria are rarely recognized today in the world, being increased their prevalence about to departure of their suspicion in chronic illnesses such as immunocompromised patients and cystic fibrosis. We present a case with diagnosis of syndrome of Lady Windermere about to departure of a square of chronic cough. Computed tomography was performed where bilateral bronchiectasis is observed in the left lingual segment and right upper lobe. In the Bronchoscopy was isolated complex *Mycobacterium avium-intracellulare*. The lack of suspicion of nontuberculous mycobacteria in patient without risk factors, with a square

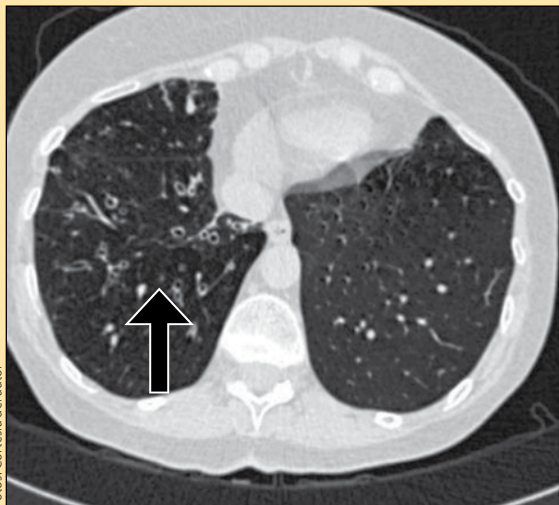
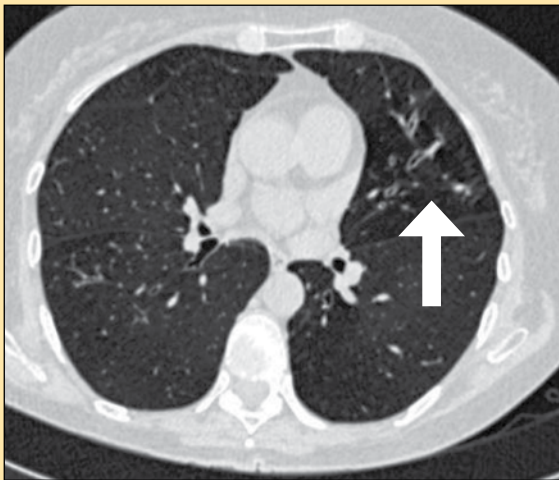
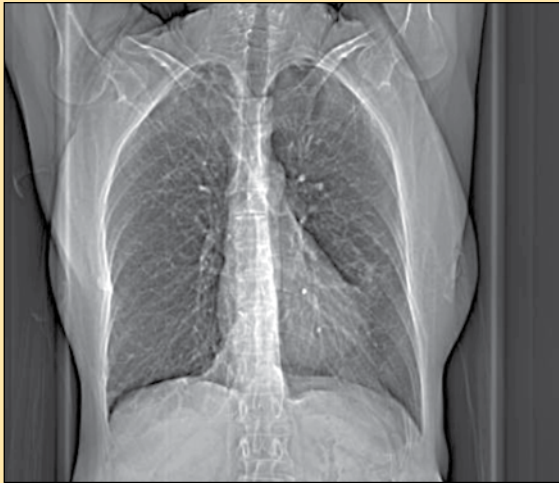^aServicio de Neumotisiología. Hospital Neumológico de Cuba Benéfico Jurídico. La Habana. Cuba.

^bServicio de Imagenología. Hospital Neumológico de Cuba Benéfico Jurídico. La Habana. Cuba.

^cServicio de Medicina bucal. Universidad de Medicina de Cienfuegos. Cienfuegos. Cuba.

Correspondencia: yusbíel@infomed.sld.cu

Recibido: 22-junio-2015. Aceptado: 14-septiembre-2015.



Fotos: Cortesía del autor

of chronic cough leads to the delay in the diagnosis and the patient's clinical deterioration.

Key words: bronchiectasis, Mycobacterium avium-intracellulare complex, Lady Windermere Syndrome, chronic cough.

INTRODUCCIÓN

En la antigüedad, las micobacterias no tuberculosas eran contaminantes de laboratorio o colonizadoras de la vía aérea, sin causar enfermedad. Actualmente, se sabe que producen cuadros clínicos que pueden variar desde los subclínicos a la destrucción extensa del tejido pulmonar¹.

Existen 3 formas prototípicas de infección pulmonar: “patrón similar tuberculosis”, con infiltrados con o sin cavitación en lóbulos superiores observadas más frecuentemente en hombres adultos que padecen enfermedad pulmonar obstructiva crónica (EPOC) y fumadores; la presentación con “nódulos” o “bronquiectasias nodulares”, manifiesta en mujeres delgadas, mayores, no fumadoras (síndrome de Lady Windermere), y “neumonía por hipersensibilidad” asociada a la exposición de sistemas contenedores de agua².

En 1992, Reich y Johnson³ describieron 6 mujeres que presentaban enfermedad pulmonar y micobacterias no tuberculosas con bronquiectasias en el lóbulo medio y llingula, inmunocompetentes, sin antecedentes de tabaquismo o enfermedad pulmonar previa. Estos autores postularon la supresión voluntaria de la tos responsable de la imposibilidad para remover las secreciones infectadas de las vías aéreas, lo que predisponía al desarrollo de bronquiectasias.

Lo llamaron *síndrome de Lady Windermere*, en alusión a la obra *El abanico de Lady Windermere* de Oscar Wilde, una obra de teatro en cuatro actos, estrenada el 22 de febrero de 1892 en el Teatro St.

Figura 1. En la radiografía no se evidencian alteraciones pulmonares. En la tomografía, bronquiectasias del segmento lingular (flecha blanca) y lóbulos medio e inferior derecho (flecha negra).

Tabla 1. Valores de exámenes complementarios de laboratorio	
Hemoglobina (Hb)	125 g/l
Hematocrito (Hto)	038 vol. %
Leucograma	9,47 x 10 ⁹
Polimorfonucleares	065
Linfocitos	031
Eosinófilos	002
Monocitos	002
Eritrocitos	14 mm/h
Tiempo de sangramiento	1 ^{1/2} '
Tiempo de coagulación	8'
Conteo de plaquetas	245 x 10 ⁹
TGP	26 unidades
TGO	18 unidades
GGT	33 unidades
Glicemia	4.8 mmol/L
Creatinina	75 mmol/L
Espudo BAAR I (D) y (C)	Cod. 3
Espudo citológico	Negativo
Lavado bronquial bacteriológico	Microbiota normal
Lavado bronquial BAAR (D) y (C)	Cod. 3

BAAR: bacilo ácido alcohol resistente; GGT: gammaglutamil transpeptidasa; Hto: hematocrito; Hb: hemoglobina; TGO: transaminasa glutamicooxalacética; TGP: transaminasa glutamicopirúvica.

James de Londres, donde la protagonista suprimía la tos de forma voluntaria^{4,5}. El *Mycobacterium avium complex* es la mycobacteria tuberculosa que con más frecuencia puede ser capaz de producir enfermedad en humanos⁶. Puede causar enfermedad pulmonar progresiva y provoca falla respiratoria e incluso la muerte en individuos previamente sanos. Al parecer, la prevalencia está incrementándose, debido a su búsqueda en patologías como bronquiectasias y fibrosis quística⁷.

PRESENTACIÓN DEL CASO

Mujer de 58 años de edad, no fumadora, con serología VIH negativa, como antecedentes de salud, que acude a consulta porque desde hace 3 meses presenta tos que aparece en todo momento del día con expectoración sobre todo en la mañana y que se acompaña de decaimiento. Refiere haber sido tratada en múltiples ocasiones, sin mejoría. Al examen físico se constató un murmullo vesicular disminuido y *pectum excavatum*.

Se le realizó una radiografía de tórax donde no

se observaron alteraciones pleuropulmonares y lo mismo ocurrió en la radiografía de senos paranasales. Se le realizó estudio endoscópico donde no se informó alteraciones de la mucosa gástrica. En la prueba funcional, se informó un trastorno obstructivo de intensidad leve con respuesta significativa al broncodilatador. Con estos datos, se realizó una tomografía de pulmón donde se notaron múltiples bronquiectasias en los segmentos lingulares del pulmón izquierdo y en los lóbulos medio e inferior del derecho. Se realizó una broncoscopia donde se informa secreciones bronquiales blanco-amarillentas en ambos árboles bronquiales y se realizó lavado bronquial. Los exámenes de laboratorio clínico se muestran en la **tabla 1**.

Histopatológicamente, se describió un infiltrado inflamatorio con predominio eosinofílico. El examen directo y el estudio micológico, resultaron negativos. El cultivo bacilo ácido alcohol resistente (BAAR) fue positivo, codificación 3, aislándose complejo *Mycobacterium avium-intracellulare* (MAI).

En 1992, Reich y Johnson describieron 6 mujeres que presentaban enfermedad pulmonar y mycobacterias no tuberculosas con bronquiectasias en el lóbulo medio y llingula, inmunocompetentes, sin antecedentes de tabaquismo o enfermedad pulmonar. Postularon la supresión voluntaria de la tos responsable de la imposibilidad para remover las secreciones infectadas de las vías aéreas, lo que predisponía al desarrollo de bronquiectasias. Lo llamaron síndrome de Lady Windermere, en alusión a la obra *El abanico de Lady Windermere*, donde la protagonista suprime la tos de forma voluntaria. El *Mycobacterium avium complex* es la mycobacteria tuberculosa que con más frecuencia puede producir enfermedad en humanos.

Establecido el diagnóstico se le indicó tratamiento con etambutol (4 tabletas de 250 mg/día) + claritromicina (500 mg cada 12 h) + rifampicina (2 tabletas de 300 mg/día). Cumplió un año de tratamiento que incluía fisioterapia respiratoria. Durante los 2 años de seguimiento no se ha vuelto a aislar la mycobacteria. La tos ha desaparecido, hecho que ocurrió al octavo mes del tratamiento.

DISCUSIÓN

La tos es uno de los síntomas respiratorios más frecuentes que puede manifestarse de forma aguda o crónica. En esta paciente, por su duración de más de 3 meses, se trata de una tos crónica. Ante un paciente de este tipo es válido realizar el diagnóstico diferencial de las entidades más comunes que producen tos crónica, entre ellas, la sinusitis crónica, manifestándose un síndrome de goteo nasal posterior, que no es el caso, debido a que no reportó cefalea vespertina ni secreción purulenta por la nariz, además no aparece lagrimeo, ni fiebre; no hubo dolor a la percusión de los senos ni la palpación de los puntos dolorosos, y la radiografía es negativa. La paciente no es fumadora, por lo que ya está descartado que la exposición al tabaco sea la causa

de la tos. De igual modo, no es asmática lo que nos hace descartar esta entidad como causa de tos crónica. La otra entidad que produce tos crónica, con frecuencia es el reflujo gastroesofágico, lo que descartamos por la ausencia de síntomas digestivos, así como que durante la exploración endoscópica no se encontraron manifestaciones orgánicas que establecieran el diagnóstico.

Desde que se realizaron los estudios y que no hubo evidencia de las entidades más frecuentes, se decidió realizar una tomografía de pulmón que hizo evidente las múltiples bronquiectasias en la llingula y los lóbulos medio e inferior del pulmón derecho. Se sospechó entonces que pudiera tratarse de una enfermedad producida por un germen atípico, por lo que se realizó una broncoscopia, y así poder llegar al diagnóstico de un complejo *Mycobacterium avium-intracellulare*, lo que llevó a concluir que la causa de la tos era el síndrome de Lady Windermere. En este caso se presenta una rara causa de tos crónica, la que con el empleo adecuado del método clínico y de los medios de diagnóstico adecuados, pueden establecer el diagnóstico y en consecuencia el tratamiento adecuado. ●

REFERENCIAS BIBLIOGRÁFICAS

1. Griffith DE, Wallace RJ Jr. Treatment of nontuberculous mycobacterial infections of the lung in HIV-negative patients. En: Basow DS (editor). UpToDate. Waltham, MA: UpToDate; 2009.
2. Arend SM, van Soolingen D, Ottenhoff TH. Diagnosis and treatment of lung infection with nontuberculous mycobacteria. *Curr Opin Pulm Med*. 2009;15:201-8.
3. Reich JM, Johnson RE. *Mycobacterium avium complex* pulmonary disease presenting as an isolated lingular or middle lobe pattern. The Lady Windermere syndrome. *Chest*. 1992;101:1605-9.
4. Wilde O. Lady Windermere's Fan. Publicado en *The Importance of Being Earnest and Other Plays*. London: Penguin; 1940. ISBN 0-14-048209-1.
5. Baran E. *Mycobacterium avium complex* en paciente inmunocompetente. *Neumol Cir Torax*. 2012;71(2):170-3.
6. Hopewell P, Bloom B. Tuberculosis and other mycobacterial diseases. En: Murray J, Nadel J (eds). *Textbook of respiratory medicine*. 3rd ed. Philadelphia: Saunders; 2000. pp 1090-105.
7. Field SK, Fisher D, Cowie RL. *Mycobacterium avium complex* pulmonary disease in patients without HIV infection. *Chest*. 2004;126:566-81.