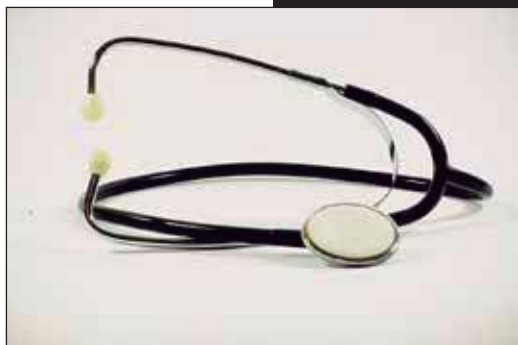

El corazón y sus ruidos cardíacos normales y agregados

Una somera revisión del tema

Hugo Alberto Cruz Ortega^a, Francisco Xavier Calderón Monter^a



Resumen

Los ruidos cardíacos son la expresión sonora del cierre de las válvulas cardíacas, su funcionamiento fisiológico siempre es unidireccional, lo cual permite la correcta circulación de la sangre a través del circuito cardiovascular. La auscultación del área precordial permite la identificación de estos ruidos y sus matices en los 5 focos de auscultación. Existen ruidos que no son producidos por el cierre de las válvulas, por mencionar algunos podemos encontrar los llamados soplos y los ruidos de Korotkoff, ambos producidos por la interrupción del flujo natural de la sangre (flujo laminar) al convertirse en flujo turbulento cada vez que se encuentra una disminución del radio de los conductos por donde ésta circula.

Palabras clave: Ruidos cardíacos, auscultación, Korotkoff, circuito cardiovascular.

The heart, normal sounds and murmurs Abstract

The heart sounds are an audible expression of the heart valves closing. Their physiological function is always unidi-

rectional, allowing the proper blood flow through the cardiovascular circuit. Listening – by auscultation – to the specific chest areas allows the identification of these sounds and nuances in the five auscultation areas. There are sounds that are not produced by the closing of the valves; to mention a few, we can find the so-called puffs and Korotkoff sounds, both produced by interrupting the natural flow of blood flow (laminar flow) that becomes a turbulent flow whenever there is a reduction of the radius of the conduits through which this the blood circulates.

Key words: heart sounds, auscultation, Korotkoff, cardiovascular circuit.

INTRODUCCIÓN

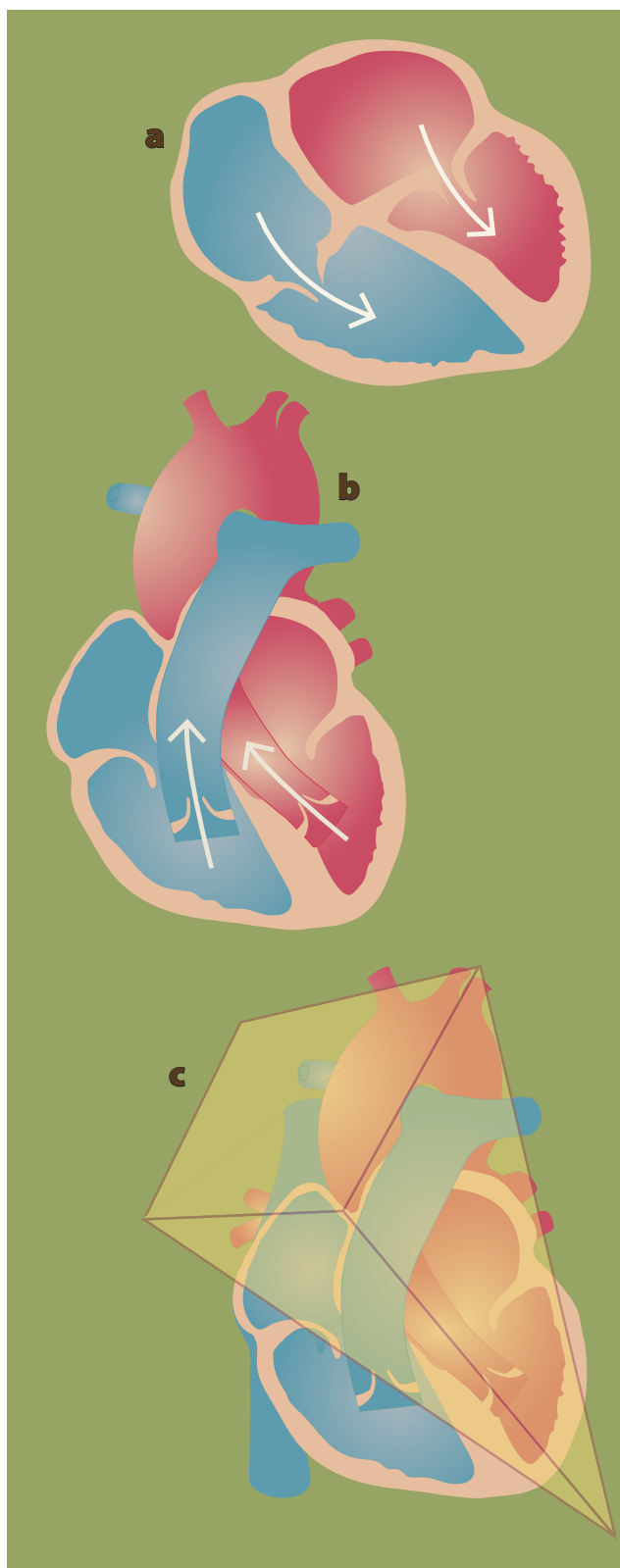
Han pasado casi 200 años desde que Laënc utilizó un cuaderno enrollado para auscultar el corazón de una paciente con manifestaciones de enfermedad cardíaca¹, con lo que creó el primer antecesor del estetoscopio, también correctamente llamado fonendoscopio. En su trabajo (hoy en día considerado clásico) *Tratado de la auscultación mediata*¹ Laënc describió sonidos producidos por el latido del corazón, que presentaban múltiples y variables tonos, hoy en día conocidos como ruidos cardíacos.

Existen ruidos cardíacos fisiológicos y patoló-

^aDepartamento de Integración de Ciencias Médicas. Facultad de Medicina. Universidad Nacional Autónoma de México. Ciudad de México.

Correspondencia: Hugo Alberto Cruz Ortega, hcdr90@gmail.com

Recibido: 12-octubre-2015. Aceptado: 27-octubre-2015.



gicos, el objetivo de este artículo es hacer hincapié en la forma en que se producen de manera fisiológica éstos últimos y favorecer el aprendizaje y comprensión de los principios básicos de la auscultación cardíaca; se realiza un breve repaso anatómico y se incluye una sección dedicada a los ruidos de Korotkoff. Para una revisión más profunda sobre la patología cardíaca y su relación con los fenómenos acústicos que producen, se invita al lector a consultar una fuente de información especializada en cardiología.

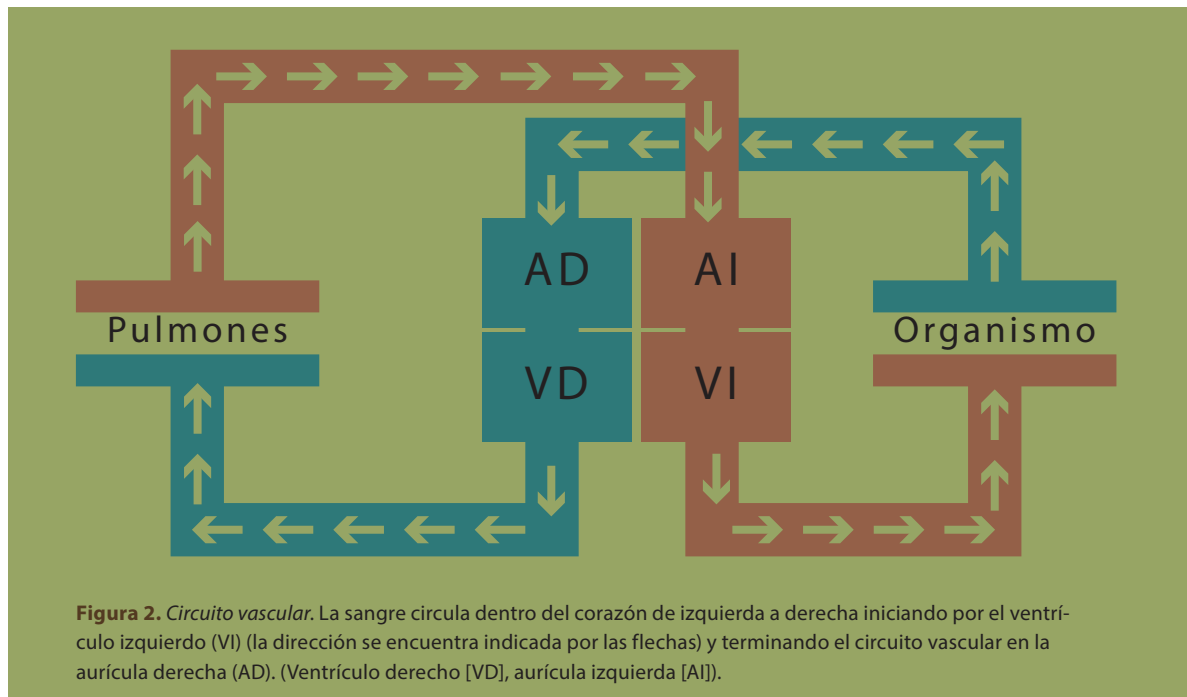
BREVE RECORDATORIO ANATÓMICO

El corazón es una víscera que se encuentra ubicada en el mediastino medio, dentro de la cavidad torácica. En este mismo compartimiento se encuentra el pericardio (elemento que proporciona recubrimiento y sujeción al corazón), el nacimiento de los llamados grandes vasos (arterias y venas pulmonares, arteria aorta y venas cavas superior e inferior), nervios del sistema nervioso encargados de la estimulación neuronal, así como pequeñas arterias (arterias coronarias) encargadas del aporte de nutrientes al tejido cardíaco y venas que forman un “drenaje” para recoger la sangre utilizada por el vital órgano.

De manera esquemática, el corazón se asemeja a una pirámide recostada en uno de sus lados, se encuentra orientada con la punta hacia abajo, hacia adelante y ligeramente rotada hacia la izquierda, mientras que la base se encuentra posterior y con ligera rotación hacia la derecha.

Dicho esto se puede identificar una punta que coincide con el extremo anterior del ventrículo izquierdo o “ápex cardíaco”, una base en donde se encuentran porciones de ambas aurículas, venas cavas superior e inferior así como arterias y venas pulmonares, una cara anterior (esternocostal), una

Figura 1. a y b) Se muestran las 4 cámaras cardíacas. Las flechas indican la dirección que sigue la sangre dentro del corazón. **c)** el corazón se asemeja a una pirámide con una orientación hacia abajo, ligeramente hacia enfrente y a la izquierda.



cara inferior (diafragmática) y dos caras laterales (pulmonares), estas caras coinciden con las porciones anterior, posterior y laterales de aurículas y ventrículos cardíacos (**figura 1**).

Por dentro, el corazón se puede dividir en cavidades derechas e izquierdas, cada cavidad está integrada por una aurícula y un ventrículo que se encuentran separadas entre sí por tejido fibroso (también llamado tabique interauricular e interventricular).

La comunicación entre aurícula y ventrículo se encuentra regulada por una compuerta (válvula cardíaca), de esta manera se asegura la correcta dirección de la circulación sanguínea dentro del corazón, la válvula tricúspide se encuentra del lado derecho, mientras que la válvula mitral se encuentra del lado izquierdo del corazón. Así mismo, de cada ventrículo emergen arterias que también presentan un sistema de compuertas integrado, la arteria pulmonar y su válvula pulmonar ubicadas del lado derecho y la arteria aorta y válvula aórtica del lado izquierdo. Las aurículas a su vez reciben sangre a través de venas (éstas no cuentan con “compuertas” dentro del corazón), la aurícula derecha recibe la sangre

proveniente de los tejidos a través de las venas cavas superior e inferior, mientras que la aurícula izquierda recibe la sangre proveniente de los pulmones a través de las venas pulmonares. Para que el corazón pueda realizar contracciones rítmicas y ordenadas (de ésta manera enviar sangre a los tejidos) cuenta con un sistema eléctrico (también llamado de conducción) integrado por células especializadas encargadas de transmitir impulsos eléctricos a cada parte del corazón, éste sistema eléctrico es regulado por el sistema nervioso.

Como todos los tejidos en el cuerpo humano, el corazón también necesita de sangre para nutrirse y funcionar correctamente, esta sangre llega a todo el músculo cardíaco a través de las arterias coronarias izquierda, derecha y sus subdivisiones. La sangre ya utilizada por el corazón es recogida por venas cardíacas y enviadas al sistema venoso.

EL CORAZÓN FUNCIONA COMO UNA BOMBA

¡Así es! Por medio de contracciones rítmicas, el corazón bombea sangre a los tejidos para que éstos reciban oxígeno y nutrientes, pero, para poder comprender

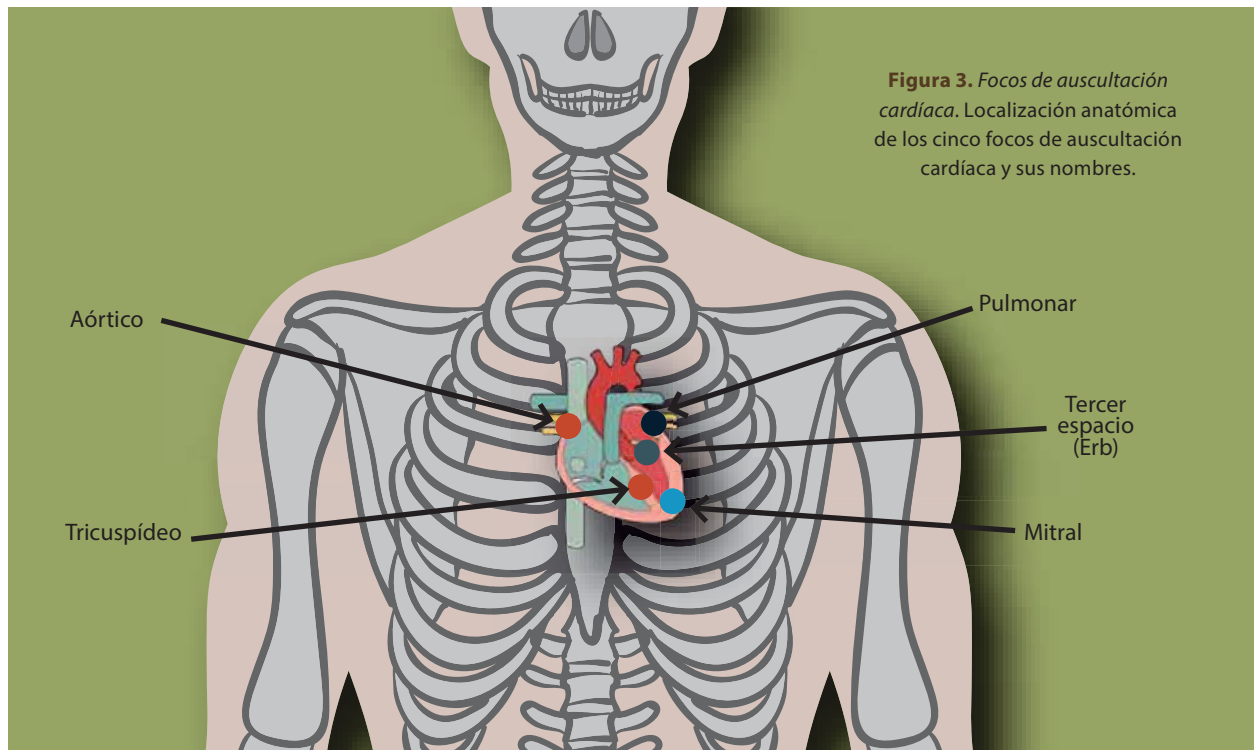


Figura 3. Focos de auscultación cardíaca. Localización anatómica de los cinco focos de auscultación cardíaca y sus nombres.

cómo se realiza éste proceso es importante conocer la circulación de la sangre a través del corazón.

Para fines prácticos dividiremos el corazón en dos: corazón derecho, formado por aurícula y ventrículo derecho y corazón izquierdo integrado por aurícula y ventrículo izquierdo. El corazón derecho está encargado de la circulación menor (circulación pulmonar) llamada así porque la sangre venosa (sangre ya utilizada por el cuerpo) llega a la aurícula derecha a través de las venas cavas y ésta es bombeada hacia el ventrículo derecho a través de la válvula tricúspide, al llegar la sangre al ventrículo derecho éste se encarga de bombear la sangre a los pulmones a través de la arteria pulmonar para que sea oxigenada y se integre al corazón izquierdo (**figura 2**).

El corazón izquierdo es responsable de la circulación mayor (circulación sistémica), llamada así porque la aurícula izquierda recibe a través de las venas pulmonares sangre ya oxigenada proveniente de los pulmones (¡sangre oxigenada en una vena!), y ésta la bombea hacia el ventrículo izquierdo a través de la válvula mitral, que se encargará de bombear esa sangre a través de la arteria aorta y todas sus divisiones

hacia los tejidos que conforman el cuerpo humano y terminará regresando a la aurícula derecha para cerrar el circuito de la circulación sanguínea.

Pero, ¿cómo se asegura la correcta dirección de la sangre en el corazón para que pase de la circulación menor a la circulación mayor? La respuesta es simple, utiliza un sistema de compuertas (válvulas cardíacas) que regulan su paso de la sangre en una sola dirección impidiendo que regrese a la cavidad que la está enviando. Tomando en cuenta lo antes mencionado, la válvula tricúspide abre sus compuertas sólo en dirección hacia el ventrículo derecho y las cierra para evitar que la sangre bombeada por el ventrículo derecho regrese hacia la aurícula izquierda, de la misma forma la válvula pulmonar (ubicada dentro de la arteria pulmonar) abre en sentido hacia los pulmones y cierra en dirección hacia el ventrículo derecho, la válvula mitral abre sólo en dirección hacia el ventrículo izquierdo y cierra en dirección hacia la aurícula y, a su vez, la válvula aórtica (dentro de la arteria aorta) abre en dirección hacia la circulación periférica y cierra en dirección al ventrículo izquierdo.

Tabla 1. Ruidos cardíacos y características individuales

Sonidos	Características	Sitio de auscultación	Situaciones especiales: ¿en quién lo escucho?
S1	- Causado por la sístole ventricular	- Foco mitral aparece más intenso que en el tricuspídeo	- En todas las personas
S2	- Es más breve y agudo que el primero - Lo ocasionan el cierre valvular aórtico y el sigmoideo pulmonar	- Foco mitral	- En todas las personas
S3	- Se aprecia en diástole por disfunción ventricular	- Foco mitral	- Habitual en la niñez, frecuente en adolescentes y muy raro después de los 40 años - Se considera patológico
S4	- Es un ruido auricular debido a la tensión de las válvulas AV como del miocardio ventricular, debido a un llenado acelerado	- Foco mitral	- En hipertensión arterial sistémica si la presión diastólica supera los 100 mmHg - Coartación aórtica

Cabe mencionar, que las válvulas emiten un ruido al cerrar (no al abrir) y que se escucha con un estetoscopio; la secuencia de estos ruidos se recuerda con la onomatopeya “TUM-TA”.

LOS RUIDOS DE TU CORAZÓN

Focos o áreas de auscultación

Debes saber que existen áreas específicas para escuchar ciertas zonas del corazón. Cada vez que las escuches, dichas zonas, te van indicar cómo se encuentra la función de sus válvulas.

En la **figura 3** podrás apreciar cinco áreas, pero es necesario que sepas que existe un acuerdo en considerar siete áreas para la auscultación.

Aquí sólo hablaremos de cinco:

1. **Foco aórtico:** segundo espacio intercostal, línea paraesternal derecha. Aquí escuchas a la aorta descendente.
2. **Foco pulmonar:** segundo espacio intercostal, línea paraesternal izquierda. En éste lugar es donde mejor escucharás los ruidos de la válvula pulmonar.
3. **Foco aórtico accesorio o de Erb:** se encuentra debajo del foco pulmonar, zona que se caracteriza por permitir apreciar de mejor forma los fenómenos acústicos valvares aórticos.

4. **Foco tricuspídeo:** ubicado en el apéndice xifoides o en el borde paraesternal izquierdo. En éste lugar hay más contacto con el ventrículo derecho.

5. **Foco mitral o apexiano:** quinto espacio intercostal, línea medioclavicular izquierda. Es donde mejor se escuchan los ruidos generados por la válvula mitral, debido a la posición que tiene el ventrículo izquierdo de mayor contacto con la pared costal.

Nota: puedes seguir la siguiente nemotecnia para que te sea más fácil recordar los focos cardíacos de arriba abajo y de derecha a izquierda: **A-P-A-T-A**

A (aórtico) – **P** (pulmonar) – **A** (accesorio) – **T** (tricuspídeo) – **A** (apexiano o mitral).

Los ruidos cardíacos. ¿Cómo se producen?

Ahora que ya sabes en qué parte del tórax colocar tu estetoscopio para escuchar al corazón, debemos tener claro que en cualquier lugar que elijas del área cardíaca todo se escuchará igual aparentemente en un corazón normal. Podemos describir los sonidos que escucharás como un “tum, ta, tum, ta”. El “tum” se relaciona con el **cierre de las válvulas auriculoventriculares (AV)** al comienzo de la sístole (que aquí es cuando el corazón se exprime y

Figura 4. La mano que desliza la baraja. Las cartas que se encuentran en contacto con la mesa se deslizan de forma más lenta que las cartas que lo hacen sobre ellas.



Foto: Nayeli Zaragoza

El mejor ejemplo para conocer los ruidos de Korotkoff es durante la medición de la presión arterial por el método indirecto o auscultatorio, en el que se usa un esfigmomanómetro al que está integrado un brazaete que se puede inflar de manera uniforme. Al colocarse alrededor del brazo e inflarlo, la presión ejercida colapsa la arteria antecubital. Al empezar a desinflarlo y al colocar el estetoscopio en la posición de la arteria, se podrá escuchar (cuando el diámetro del vaso comience a abrirse) el flujo turbulento y los sonidos que produce.

saca la sangre que tenía contenida). El “**ta**” se asocia con el **cierre de las válvulas semilunares** (aortica y pulmonar) al final de la sístole (aquí es cuando toda la sangre que tenía el corazón terminó de salir y se vuelve a llenar para iniciar un nuevo ciclo). El sonido “**tum**” se conoce como primer ruido cardíaco y el “**ta**” como segundo ruido.

Algunas veces vas a escuchar un **tercer ruido** cardíaco, éste es débil y retumba. Se aprecia al comienzo del tercio medio de la diástole y **se ausculta** sólo en

el **foco apexiano**. Es habitual en la niñez, frecuente en adolescentes y muy raro después de los 40 años.

El **cuarto ruido** también se conoce como **ruido auricular**. Es ocasionado por un llenado rápido. No se ausculta en personas menores de 50 años. Puede tener origen derecho o izquierdo y sus causas son:

Derecho:

- Hipertensión pulmonar.
- Cardiomiopatía.
- Estenosis valvular pulmonar.

Izquierdo:

- Hipertensión sistémica.
- Estenosis aórtica valvular.
- Cardiomiopatía.
- Cardiopatía isquémica.

Insuficiencia mitral aguda o crónica de origen reumático (**tabla 1**).

RUIDOS DE KOROTKOFF

En 1905 el físico ruso Nikolai Korotkoff describió los ruidos que hoy en día llevan su nombre. Para entender cómo se producen los explicaremos de la siguiente manera:

Debes recordar que los líquidos (en este caso la sangre) tienen una circulación laminar unidireccional; esto se puede entender mejor al recordar la manera en que desliza un jugador de póker las cartas sobre la mesa, al inicio se tiene una torre de naipes, luego el jugador desliza esta torre expandiéndola en la mesa, de tal forma que las cartas que tocan la mesa se deslizarán de una forma más lenta, que las cartas que se deslizan sobre ellas, la cuáles lo hacen a mayor velocidad (**figura 4**).

La sangre, al circular dentro de los vasos sanguíneos, presenta un comportamiento similar, la que se encuentra en contacto con la pared del vaso casi no se desliza, sin embargo, la sangre que corre en medio del vaso se desliza rápidamente sobre la antes mencionada y forma un flujo laminar unidireccional.

Cuando la sangre encuentra un vaso con un diámetro que disminuye bruscamente, se interrumpe el flujo laminar, y el flujo fluye en todas direcciones, lo que crea turbulencia y da lugar a una especie de remolino dentro del segmento estrecho (flujo turbulento). Este flujo turbulento produce un sonido que puede ser audible (soplo) y que presentará diferentes tonalidades que dependerán de lo estrecho de la luz del vaso por donde circula la sangre, éste es el fenómeno que describió Korotkoff (**figura 5**).

El mejor ejemplo para conocer los ruidos de Korotkoff es durante la medición de la presión arterial por el método indirecto o auscultatorio. En este método se utiliza un esfigmomanómetro (de mercurio o de aire) al que está integrado un brazalete que se puede inflar de manera uniforme. Al colocarse alrededor del brazo e inflar este brazalete, la presión ejercida colapsa la arteria antecubital (lo que evita que la sangre circule). Al empezar a desinflar el brazalete y al colocar el estetoscopio exactamente en la posición de la arteria, se podrá escuchar (cuando el diámetro del vaso comience a abrirse) el flujo turbulento y los sonidos que produce. El **primer ruido** se escucha como un “**tump**” de sonido grave y se correlaciona con la presión arterial sistólica (aproximadamente 120 mmHg en un sujeto sano). Después, de forma gradual (y mientras el diámetro del vaso aumenta al desinflar el manguito) el sonido grave se irá convirtiendo en un ruido más agudo y fuerte “**tap**” y origina con estos cambios los ruidos

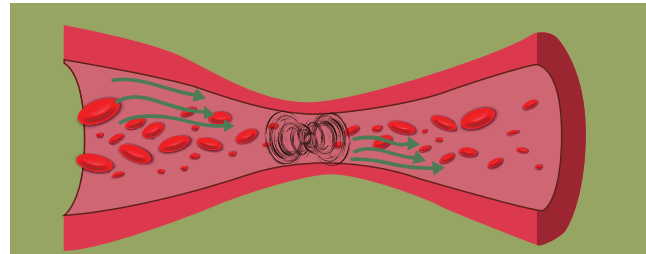


Figura 5. Vaso con estrechamiento en su diámetro. Al encontrar un estrechamiento en el diámetro del vaso por el que circula la sangre, el flujo laminar unidireccional se interrumpe y se forma un flujo turbulento que va en todas las direcciones, hasta que nuevamente el diámetro normal se restablece y se recupera el flujo laminar.

2, 3 y 4, hasta que súbitamente (cuando el diámetro del vaso ya no está ocluido por el brazalete) desaparecen, y da origen al quinto ruido (cuando ya no se escucha nada), éste último se correlaciona con la presión arterial diastólica (aproximadamente 80 mmHg).

CONCLUSIÓN

De una manera rápida hicimos un recorrido por la anatomía del corazón de la circulación que nos ayuda a explicar el por qué de las zonas para auscultar los ruidos cardíacos y entender el motivo por el que se originan.

BIBLIOGRAFÍA

- Barquín M. Historia de la Medicina. 8.º ed. México: Méndez Editores; 2007.
- Drake Richard L. Gray. Anatomía para estudiantes. EUA: Elsevier; 2015.
- Guyton AC, Hall JE. Fisiología Médica. 12.º ed. España: Elsevier; 2011.
- Costanzo Linda S. Fisiología. 5.º ed. España: Elsevier; 2014.
- Norma Oficial Mexicana NOM-030-SSA2-2009, Para la prevención, detección, diagnóstico, tratamiento y control de la hipertensión arterial sistémica.
- Guía de práctica clínica para el diagnóstico y tratamiento de la hipertensión arterial en el primer nivel de atención México: Secretaría de Salud; 2008.
- Argente HA, Álvarez ME. Semiología médica. 1ª Ed. Buenos Aires: Panamericana; 2008.
- Surós A, Surós J. Semiología médica y técnica exploratoria. 8ª ed. Barcelona (España): Elsevier; 2001.
- Crowley LV. Una introducción a la enfermedad humana. Correlaciones en patología y fisiopatología. 9ª ed. México. Mc Graw Hill; 2014.