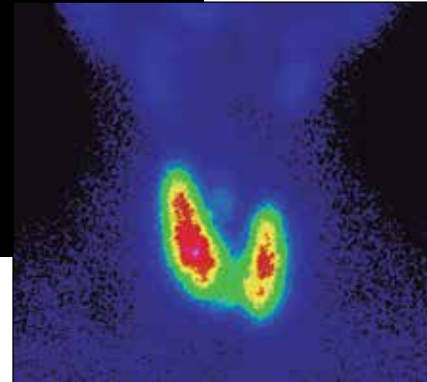


Hipertiroidismo apático en paciente de mediana edad

Reporte de caso y revisión de la literatura

Pedro Briseño López^a, Jesús Carlos Ceballos Villalva^a, Zuleika Miroslawa Rodríguez Cázares^a, Luis Adrián Téllez Manríquez^a, Victoria Mendoza Zubieta^b, Julián Malcolm MacGregor Gooch^c



Fotos: Obregadas por los autores

Resumen

El hipertiroidismo es una patología frecuente que suele ser fácilmente reconocida por sus síntomas y signos. El hipertiroidismo apático es una forma de presentación de hipertiroidismo sin signos y síntomas característicos. Los síntomas cardinales del hipertiroidismo apático son la depresión y apatía; por ello, la ausencia de síntomas y signos clásicos retrasa el diagnóstico y el tratamiento, pues a menudo se diagnostica erróneamente como un trastorno psiquiátrico primario. Es más frecuente en pacientes de edad avanzada y es extremadamente rara en niños y adultos de mediana edad. Reportamos el caso de una mujer de mediana edad con hipertiroidismo apático caracterizado por depresión, vértigo, edema y pérdida de peso, sin otros datos clínicos de hipertiroidismo. Durante dos años recibió tratamiento por depresión, y adicionalmente fue estudiada en otras especialidades por vértigo. El diagnóstico se estableció

mediante pruebas de función tiroidea y la integración con las características clínicas.

Palabras clave: Pérdida de peso, vértigo, depresión, hipertiroidismo apático.

Apathetic hyperthyroidism in middle-aged patient. Case report and literature review Abstract

Hyperthyroidism is a common condition that is easily recognized by its signs and symptoms. The apathetic hyperthyroidism is a form of presentation of hyperthyroidism without its characteristic signs and symptoms. The cardinal symptoms of apathetic hyperthyroidism are depression and apathy. The absence of classical signs and symptoms of hyperthyroidism delays the diagnosis and treatment of the disease, as it is often misdiagnosed as a primary psychiatric disorder. It is more common in elderly patients and is extremely rare in children and middle-age adults. We report the case of a middle-age woman with apathetic hyperthyroidism characterized by depression, dizziness, edema and weight loss without other clinical data of hyperthyroidism; she had been treated for two years for major depressive disorder. She had been studied by other specialties because of vertigo. The diagnosis was made after thyroid function tests were requested, and joined with clinical findings.

Key words: Weight loss, vertigo, depression, apathetic hyperthyroidism.

^aEstudiante de Medicina de séptimo semestre. Facultad de Medicina. UNAM. Ciudad de México.

^bJefa del Servicio de Endocrinología. Unidad Médica de Alta Especialidad (UMAE). Hospital de Especialidades. Centro Médico Nacional Siglo XXI. Instituto Mexicano del Seguro Social (IMSS). Ciudad de México.

^cJefe de División de Medicina. Unidad Médica de Alta Especialidad (UMAE). Hospital de Especialidades. Centro Médico Nacional Siglo XXI. Instituto Mexicano del Seguro Social (IMSS). Ciudad de México.

Recibido: 02-septiembre-2015. Aprobado: 14-marzo-2016.

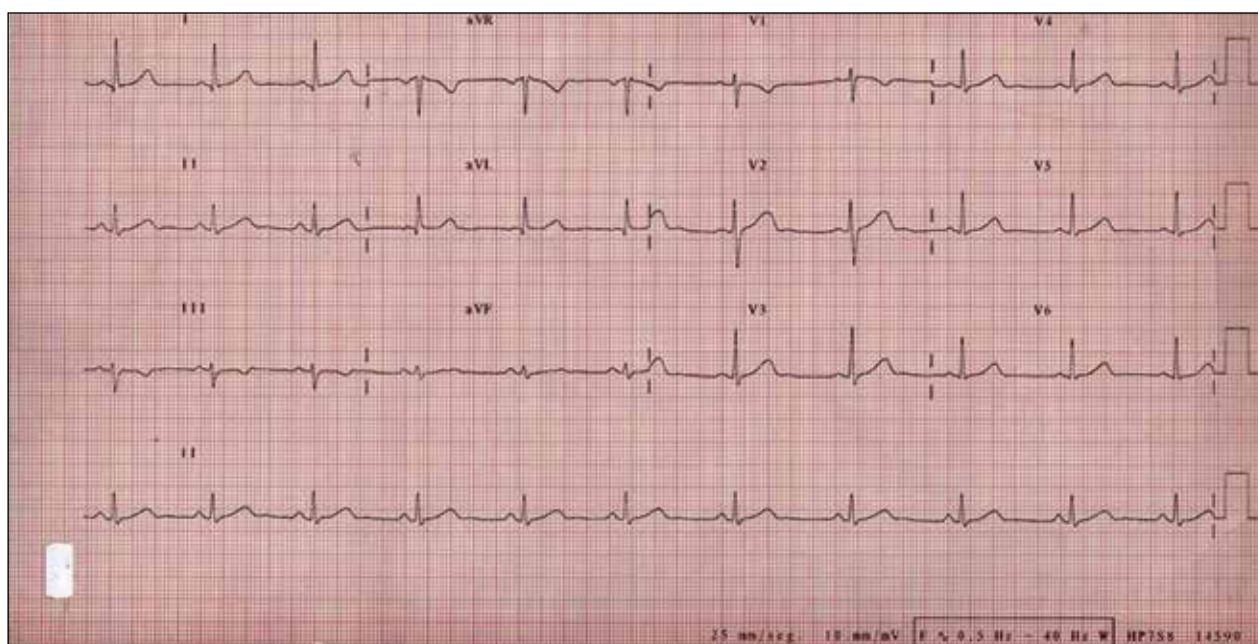


Figura 1. Electrocardiograma de 12 derivaciones de la paciente. Se observa ritmo sinusal, frecuencia cardíaca de 60 latidos por minuto, eje cardíaco a 0°, con ondas, segmentos e intervalos normales.

INTRODUCCIÓN

El hipertiroidismo es un trastorno metabólico frecuente, afecta al 3% de las mujeres y al 0.3% de los hombres, se debe a un incremento de la síntesis y secreción de hormona tiroidea y puede originarse por diversas causas, la más frecuente es la enfermedad de Graves. El hipertiroidismo es reconocido fácilmente debido a sus síntomas y signos característicos de nerviosismo, irritabilidad, diaforesis, taquicardia, temblor, insomnio, piel delgada y húmeda, debilidad muscular, incremento del número de evacuaciones, pérdida de peso, y en algunos pacientes, mirada fija y retracción palpebral. Las manifestaciones clínicas dependen de la gravedad del trastorno, del tiempo de evolución, la edad del paciente y la causa específica que esté produciendo la enfermedad¹.

El hipertiroidismo apático, también denominado hipertiroidismo acinético, es una manifestación poco frecuente de tirotoxicosis, caracterizada por la ausencia de datos clínicos fácilmente reconocibles de hipertiroidismo^{2,3}. En contraste con el hipertiroidismo clásico, que presenta signos de un estado hipermetabólico, el hipertiroidismo apático se ca-

racteriza por depresión, apatía, debilidad, letargo y pérdida de peso; los pacientes afectados con esta variedad de presentación pueden iniciar con problemas psiquiátricos o cardíacos, ya que la tirotoxicosis pasa inadvertida³. A continuación presentamos el caso de una mujer de mediana edad con hipertiroidismo apático con depresión de varios años de evolución, vértigo, edema y pérdida de peso.

CASO CLÍNICO

Mujer de 41 años de edad, originaria y residente de la Ciudad de México, fue referida por el Servicio de Otorrinolaringología al Servicio de Endocrinología del Centro Médico Nacional Siglo XXI del Instituto Mexicano del Seguro Social por vértigo y pérdida de peso. Tiene carga genética para diabetes mellitus tipo 2, artritis reumatoide y cáncer de estómago. Tabaquismo de 10 años de evolución con IT=3, suspendió hace 3 meses, alcoholismo ocasional. Menarca a los 14 años de edad, ritmo 24 x 4, fecha de la última regla (FUM) 8 días previos, con oligomenorrea. Niega usar de anticonceptivos orales, alergias, cirugías, transfusiones, accidentes o fracturas.

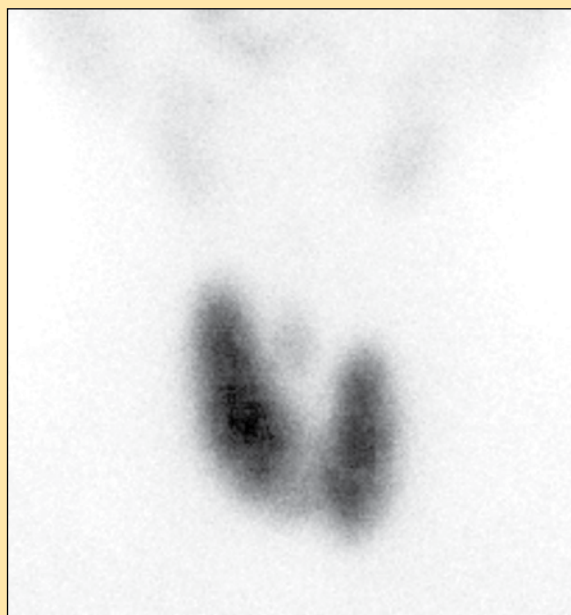


Figura 2. Gammagrama tiroideo con Tc99 en proyección anterior. La imagen funcional muestra glándula tiroides hiper captante en forma difusa, asimétrica, correspondiente a bocio tóxico difuso, característico de la enfermedad de Graves.

Su padecimiento tiene aproximadamente dos años de evolución. Inició con trastornos de ansiedad y depresión, recibió tratamiento psiquiátrico con antidepresivos del tipo inhibidores selectivos de la recaptura de la serotonina. Desde hace un mes presenta vértigo desencadenado por cambios de posición y movimientos de la cabeza a lo largo del día, acompañado de cefalea continua de predominio en región temporal bilateral de intensidad 8/10 en escala visual analógica (EVA), de carácter pulsátil, que la incapacita para desarrollar sus actividades cotidianas e interrumpe el sueño, sin exacerbarse ante estímulos como luz o ruido, y que presenta alivio con la ingesta de paracetamol, ácido acetilsalicílico y cafeína. Asimismo, presenta una importante debilidad de miembros inferiores que se acentúa al subir escaleras.

En los últimos meses presentó caída de cabello que aumentó de manera progresiva, astenia, piel seca, pérdida de peso de 6 kg con hábitos alimenticios normales para la paciente, constipación, pérdida de la libido e incapacidad para concentrarse, tristeza y llanto fácil. La valoración cardiológica y

el electrocardiograma fueron normales (**figura 1**). La valoración otoneurológica descartó enfermedad vestibular.

A la exploración física, se encuentra tensión arterial (TA) de 110/70, frecuencia cardiaca (FC) de 80 latidos por minuto, peso de 58 kg, talla de 1.56 m, índice de masa corporal (IMC) de 23.83 kg/m². Se encontró piel seca, sin alteraciones oculares, tiroides de apariencia normal, sin adenomegalias, edema de predominio en miembros inferiores eritematoso, no doloroso, signo de *godette* ausente, con ligero aumento de temperatura y sensibilidad adecuada. En las extremidades no presentó temblor, movimientos anormales ni alteración en los reflejos osteotendinosos.

Se inicia el estudio por pérdida de peso y edema. Se solicitaron estudios de laboratorio, y se reportó glucosa sérica de 93 mg/dL; urea sérica, 44 mg/dL; creatinina sérica, 0.49 mg/dL; colesterol total, 100 mg/dL; c-HDL, 32 mg/dL; c-LDL, 40 mg/dL; triglicéridos, 140 mg/dL; calcio corregido con la albúmina, 10.4 mg/dL; fósforo, 4.9 mg/dL; nitrógeno ureico, 20.6 mg/dL. Perfil hormonal: T4 libre 7.7, ng/dL; TSH, < 0.005 μ UI/dL; cortisol, 16.10 μ g/dL; HbA_{1c}, 6.3%. Con este reporte, se decide realizar gammagrama tiroideo, en el cual se encontró glándula tiroides en situación anatómica normal, ligeramente aumentada de tamaño con predominio para el lóbulo tiroideo derecho, con hiper captación del radiotrazador con un patrón homogéneo congruente con bocio tóxico difuso (**figura 2**). Con estos resultados, la paciente fue diagnosticada con hipertiroidismo apático por enfermedad de Graves. Se inició tratamiento con propranolol a dosis de 40 mg cada 8 horas y metimazol 15 mg cada 12 horas.

DISCUSIÓN

El hipertiroidismo apático fue descrito por primera vez por Lahey entre 1930 y 1931², se observa con mayor frecuencia en personas de edad avanzada (10 al 15%) y en forma excepcional en niños, adolescentes y adultos de mediana edad⁴⁻⁶. Se caracteriza por depresión, apatía, pérdida de peso, debilidad, bocio pequeño, taquicardia, arritmias, piel seca y fría, pérdida de peso y anorexia^{2,4,7}. Los síntomas son a menudo enmascarados por otros de enfermedades

asociadas y por el envejecimiento, lo cual retrasa severamente el diagnóstico y por ende el tratamiento. Muchos de estos pacientes reciben erróneamente el diagnóstico de una enfermedad psiquiátrica primaria, principalmente depresión⁸. En personas de edad avanzada se describen frecuentemente apatía, pérdida de peso y arritmias cardíacas, de las cuales la más frecuente es la fibrilación auricular³.

La patogenia del hipertiroidismo apático no está bien esclarecida. Se ha sugerido que puede deberse a una disminución del tono adrenérgico, por alteraciones del sistema nervioso autónomo y a la resistencia de los tejidos a los efectos de las hormonas tiroideas⁷.

En un estudio de 3,049 pacientes con hipertiroidismo se encontró que los síntomas y signos clásicos del hipertiroidismo son significativamente menos frecuentes en personas de mayor edad. En este estudio se sugiere la realización de pruebas de función tiroidea en pacientes mayores de 60 años, especialmente en los que presentan fibrilación auricular, disnea de esfuerzo o pérdida de peso. La edad avanzada, las concentraciones más elevadas de T₄ libre en el suero al momento del diagnóstico, el sexo masculino y el bocio nodular tóxico se asociaron de forma independiente a la fibrilación auricular⁴.

En un estudio retrospectivo de 140 pacientes con hipertiroidismo apático, Wu y cols. encontraron las concentraciones de calcio sérico corregido más elevadas, la TSH más suprimida, mayores concentraciones de T₄ libre, mayor elevación de la fosfatasa alcalina ósea y la alanina aminotransferasa hepáticas⁹. Estos datos pueden denotar una tirotoxicosis severa manifestada en otros órganos con ausencia de manifestaciones adrenérgicas.

Aunque la edad de presentación más frecuente es en personas de edad avanzada, existen casos reportados en niños, adolescentes y en personas de mediana edad^{2,4,10,11}, aunque estos son escasos; también se encontraron entre 20 y 30 reportes de pacientes del sexo femenino con hipertiroidismo apático, de las cuales seis eran menores de 40 años y cinco de ellas tuvieron el diagnóstico definitivo de enfermedad de Graves^{3,10}. Cabe resaltar que esta literatura es, en su mayoría, anterior a 1995, y en las conclusiones los autores hacen la sugerencia a

los clínicos de considerar al hipertiroidismo como diagnóstico diferencial en el contexto de evaluación de pacientes con síntomas poco específicos como pérdida de peso con aumento del apetito, crisis de depresión o ansiedad, palpitaciones y taquicardia, entre otros. Asimismo, en uno de los reportes se describe el caso de una paciente del sexo femenino de 37 años de edad, quien manifestó complicaciones cardiovasculares relacionadas con un episodio de tirotoxicosis, lo cual es evidencia del riesgo de que se afecte todo el sistema en estos pacientes cuyo cuadro clínico dificulta la sospecha diagnóstica^{11,12}.

El hipertiroidismo apático puede presentarse por cualquier causa de hipertiroidismo. La etiología puede variar desde tiroiditis, bocio nodular tóxico o enfermedad de Graves. En nuestra paciente se realizó el diagnóstico diferencial con otras entidades que cursan con tirotoxicosis. En este caso, los datos clínicos y el gammagrama tiroideo con bocio difuso e incremento de la captación permitieron descartar los cuadros de tiroiditis (tiroiditis dolorosa de Quervain, tiroiditis indolora esporádica), los cuales presentan una hipocaptación tiroidea. Asimismo, el adenoma tóxico y el bocio multinodular tóxico pueden detectarse en la exploración física y el gammagrama tiroideo muestra una captación focal con supresión de la tiroides circundante al adenoma o múltiples focos de captación con focos suprimidos en el bocio multinodular¹³⁻¹⁴. Otro posible diagnóstico diferencial es el de hipotiroidismo provocado por tiroiditis de Hashimoto en su variante clínico-patológica de "hashitoxicosis", la cual se presenta con características similares a un hipertiroidismo por enfermedad de Graves, inclusive con el mismo patrón de captación en la prueba con yodo radiactivo; sin embargo, dicha entidad clínica termina por evolucionar a hipotiroidismo permanente, situación que no sucedió con la paciente del presente caso¹⁵.

Trivalle y cols. realizaron un estudio de cohorte de enero de 1992 a enero de 1993 en el que compararon las características clínicas del diagnóstico de hipertiroidismo por cualquier causa entre 50 pacientes de menos de 50 años y de 34 pacientes de más de 70 años con base en una lista de 19 signos y síntomas, excluyendo exoftalmos y bocio. En la población anciana se encontró una triada compues-

ta por taquicardia, fatiga y pérdida de peso en más de la mitad de la población estudiada, y el resto de la sintomatología se reportó en menos del 30%, dificultando el diagnóstico clínico. Por otro lado, en pacientes jóvenes se registraron 12 síntomas en más de la mitad del grupo de estudio, lo que hace al cuadro clínico más evidente y permite su diagnóstico de forma más sencilla².

El tratamiento del hipertiroidismo apático está dirigido a disminuir la sintomatología y a determinar la causa, para su tratamiento definitivo. En nuestra paciente, el tratamiento y la conducta subsiguiente al diagnóstico fueron los recomendados por el Centro Nacional de Excelencia tecnológica en salud (CENETEC) y la American Thyroid Association^{14,16-18}. Los antitiroideos son los fármacos de primera elección al igual que en pacientes jóvenes con enfermedad de Graves. De estos fármacos, las tionamidas como el metimazol inhiben la peroxidasa tiroidea y por ende la síntesis de hormonas tiroideas al interferir con la oxidación y organificación del yoduro en la tiroglobulina¹⁹. En México se utiliza el metimazol ya que el propiltiouracilo y el carbimazol no se encuentran disponibles. Estos fármacos se usan también para normalizar la función tiroidea antes del tratamiento definitivo con yodo radiactivo o resección quirúrgica. Adicionalmente, para mejorar el cuadro sistémico general, se utilizan fármacos como el propranolol que son antagonistas de los receptores beta-adrenérgicos en los diversos tejidos¹⁶⁻¹⁹.

CONCLUSIÓN

El hipertiroidismo apático se caracteriza por la ausencia de los síntomas y signos clásicos de tirotoxicosis y generalmente es diagnosticado por los hallazgos bioquímicos de hipertiroidismo. Aunque es más frecuente en personas de edad avanzada, puede afectar a individuos de mediana edad. Al igual que muchos autores, recomendamos el estudio bioquímico de hormonas tiroideas en sangre en pacientes que presenten cambios del comportamiento como depresión o angustia, así como también pérdida de peso o palpitaciones, independientemente de la edad. Con ello se puede realizar un diagnóstico y tratamiento temprano y así prevenir complica-

ciones, en especial aquéllas que afectan al sistema cardiovascular. ●

REFERENCIAS BIBLIOGRÁFICAS

1. Mandel SJ, Larsen PR, Davies TF. Capítulo 12. Thyrotoxicosis. En: Melmed S, Polonsky KS, Larsen PR, Kronenberg HM, eds. Williams Textbook of Endocrinology. 12th ed. Philadelphia: Elsevier Saunders; 2011.
2. Lahey FH. Apathetic thyroidism. *Ann Surg*. 1931;93:1026-30.
3. Trivalle C, Doucet J, Chassagne P, Landrin I, Kadri N, Menard JF, et al. Differences in the signs and symptoms of hyperthyroidism in older and younger patients. *J Am Geriatr Soc*. 1996;44:50-3.
4. Boelaert K, Torlinska B, Holder RL, Franklyn JA. Older subjects with hyperthyroidism present with a paucity of symptoms and signs: a large cross-sectional study. *J Clin Endocrinol Metab*. 2010;95:2715-26.
5. McGee RR, Whittaker RL, Tullis IF. Apathetic thyroidism: review of the literature and report of four cases. *Ann Intern Med*. 1959;50:1418-32.
6. Teeluckshingh S, Pendek R, Padfield PL. Apathetic thyrotoxicosis in adolescence. *J Intern Med*. 1991;229:543-4.
7. Grewal RP. Apathetic hyperthyroidism in an adolescent. *J Psychiatr Neurosci*. 1993;18:276.
8. Wagle AC, Wage SA, Patel AG. Apathetic form of thyrotoxicosis. *Can J Psychiatry*. 1998;43:747-8.
9. Wu W, Sun Z, Yu J, Meng Q, Wang M, Miao J, et al. A clinical retrospective analysis of factor associated with apathetic hyperthyroidism. *Pathobiology*. 2010;77:46-51.
10. Feroze M, May H. Apathetic thyrotoxicosis. *Int J Clin Pract*. 1997;51:332-3.
11. Arnold BM, Casal G, Higgins HP. Apathetic thyrotoxicosis. *CMAJ*. 1974;111:957-8.
12. Zefirova GS, Lebedev VV, Mirzoians GG, Stokov IA. Apathetic form of thyrotoxicosis. *Ter Arkh*. 1986;58:112-4.
13. Gaitonde DY, Kepchar J, Sartori R, Sarkar M. Painless thyroiditis presenting as apathetic hyperthyroidism in a young male. *Mil Med*. 2008;173:609-11.
14. Weetman AP. Graves' disease. *N Engl J Med*. 2000;343:1236-48.
15. Ross DS. Radioiodine therapy for hyperthyroidism. *N Engl J Med*. 2011;364:542-50.
16. CENETEC. Diagnóstico y Tratamiento de la Enfermedad de Graves en mayores de 18 años. México: Secretaría de Salud; 2011.
17. Bahn RS, Burch HB, Cooper DS, Garber JR, Greenlee MC, Klein I, et al. Hyperthyroidism and other causes of thyrotoxicosis: management guidelines of the American Thyroid Association and American Association of Clinical Endocrinologists. *Thyroid*. 2011;21:593-646.
18. Bartalena L, Tanda ML. Graves' ophthalmopathy. *N Engl J Med*. 2009;360:994-1001.
19. Cooper DS. Antithyroid drugs. *N Engl J Med*. 2005;352:905-17.