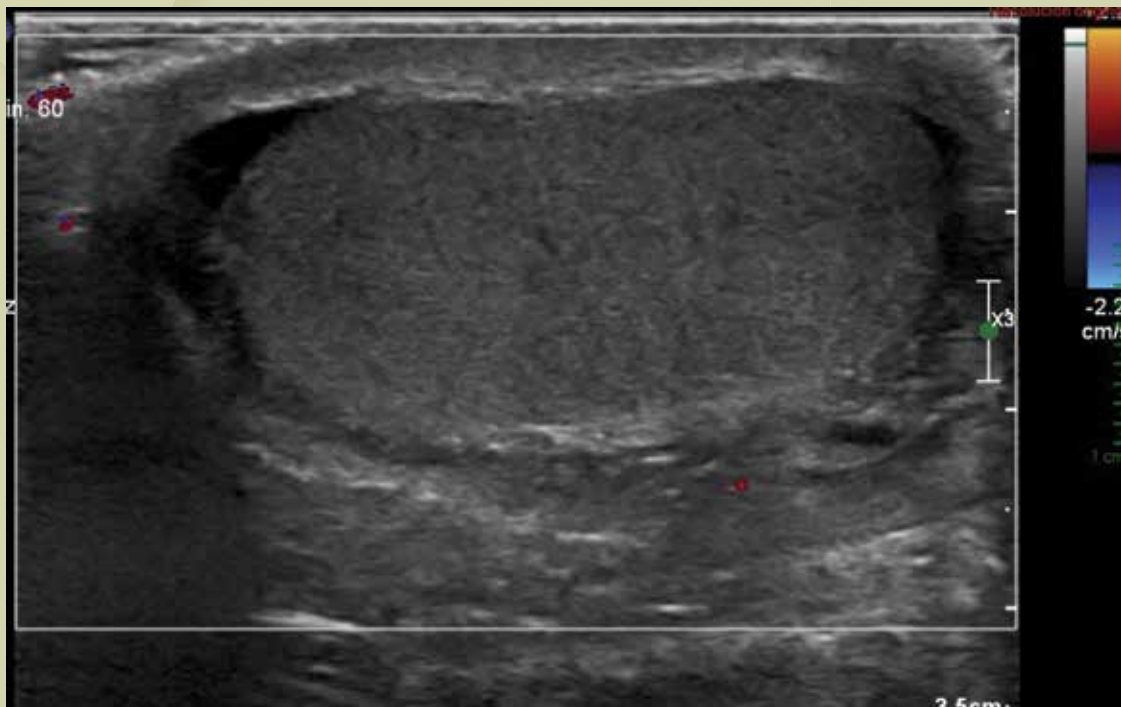
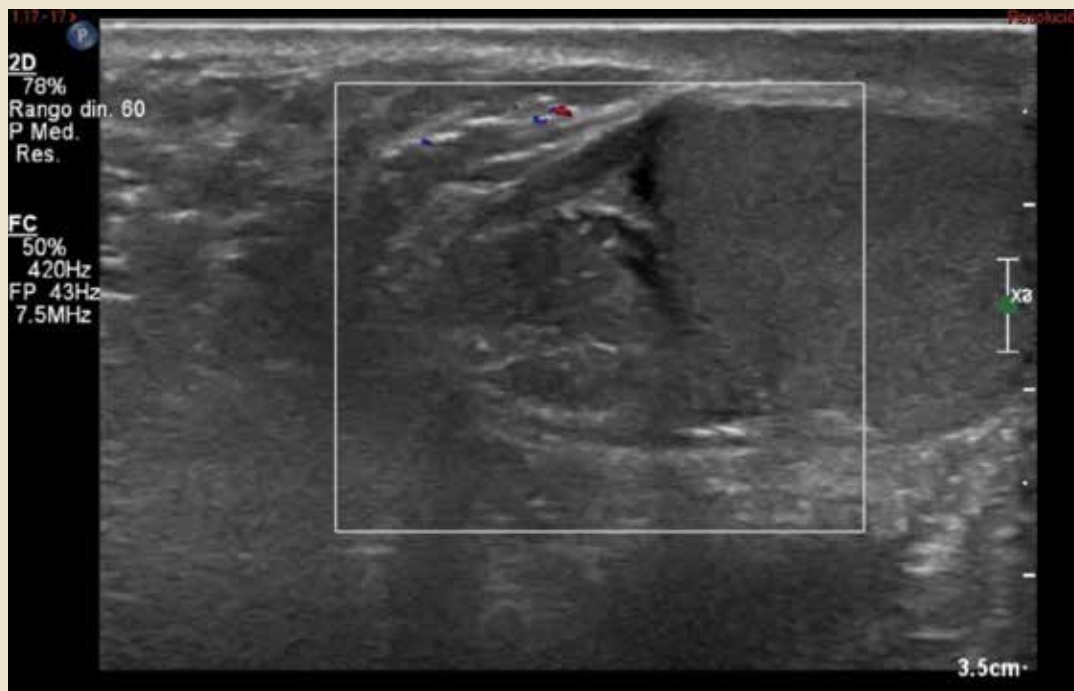


## Haga su diagnóstico

*Violeta Navarro Martínez<sup>a</sup>, Mario Méndez García<sup>b</sup>  
Sección a cargo del grupo del Dr. José Luis Ramírez Arias*

**P**aciente del sexo masculino, de 16 años de edad, que acude al Servicio de Urgencias por dolor escrotal intenso del lado derecho, con 6 horas de evolución, acompañado de aumento de volumen. Además, refiere náusea y vómito.





Imágenes de los estudios. Otorgadas por los autores

**1. ¿Cuál es el estándar de oro para evaluar al paciente con sospecha de escroto agudo?**

- a) Resonancia magnética
- b) Tomografía computada con contraste IV
- c) Ultrasonografía (USG) Doppler
- d) Fluroscopía

**2. El estudio que se incluye en este caso corresponde a:**

- a) Resonancia magnética
- b) Tomografía computada con contraste IV
- c) Ultrasonografía (USG) Doppler
- d) Fluroscopia

**3. De las siguientes estructuras anatómicas, ¿cuál pasa dentro del cordón espermático?**

- a) Músculo cremáster

- b) Apéndice de Morgagni
- c) Nervio pudendo
- d) Arteria femoral

**4. ¿Cuál es la maniobra que se emplea para diferenciar clínicamente si se trata de una orquiepididimitis o una torsión testicular?**

- a) Valsalva
- b) Murphy
- c) Prehn
- d) McBurney

**5. En el caso clínico que aquí se muestra, cuál es el diagnóstico del paciente y su tratamiento.**

- a) Hernia inguinoescrotal incarceration-hernioplastia
- b) Torsión testicular-orquiectomía
- c) Varicocele-varicocelectomía
- d) Orquiepididimitis-antibioticoterapia

## BIBLIOGRAFÍA

- Centro Nacional de Excelencia Tecnológica en Salud. Abordaje diagnóstico del escroto agudo en el niño y el adolescente. Guía de práctica clínica. Secretaría de Salud 2010. [Consultado: 30 agosto de 2017]. Disponible en: [www.cenetec.salud.gob.mx](http://www.cenetec.salud.gob.mx).
- Wein AJ. Abnormalities of the Testis and Scrotum in Campbell-Walsh Urology. 10<sup>th</sup> ed. Philadelphia: Saunders; 2012.

Respuestas: 1: c; 2: c; 3: a; 4: c; 5: b.

<sup>a</sup>Residente de segundo año. Curso de Imagenología Diagnóstica y Terapéutica. Facultad de Medicina. UNAM. Ciudad de México, México.

<sup>b</sup>Radiólogo. Hospital Ángeles Pedregal. Ciudad de México, México.

Correspondencia: Violeta Navarro. Correo electrónico: [dra.violetanavarro@gmail.com](mailto:dra.violetanavarro@gmail.com)