

Trombosis masiva posterior a la colocación de filtro en vena cava inferior



Reporte de un caso

José Eduardo Telich-Tarriba^a, Rodrigo Bolaños-Jiménez^b,
Jorge Arizmendi-Vargas^c, Alejandra Martínez-Schulte^d

Resumen

Tras la colocación de un filtro de vena cava inferior, hasta un 30% de los pacientes puede desarrollar trombosis, una complicación severa con alta morbilidad y mortalidad. Presentamos el caso de una paciente de 84 años con trombosis masiva en la vena cava inferior y sistema venoso de miembros inferiores tras la colocación de un filtro de vena cava inferior.

Palabras clave: Trombosis venosa profunda, vena cava inferior, sistema venoso profundo.

Massive thrombosis after placement of the inferior vena cava filter. Case report

Abstract

After lower vena cava filter placement, up to 30% of patients can develop thrombosis, a severe complication with high morbidity and mortality. We present the case of an 84-year-old patient with massive thrombosis in the inferior vena cava

and venous system of the lower limbs after a lower vena cava filter placement.

Key words: Deep venous thrombosis, inferior vena cava, deep venous system, thromboembolic disease, vascular surgery.

INTRODUCCIÓN

El uso de filtros de vena cava inferior (VCI) es una técnica eficaz y bien establecida para reducir la morbilidad y mortalidad por tromboembolismo pulmonar (TEP) en pacientes con enfermedad tromboembólica venosa. Su uso está indicado principalmente en aquellos en los que se contraindica el uso de anticoagulantes o que han presentado trombosis recurrentes a pesar de la terapia anticoagulante¹.

La trombosis de los filtros de VCI es una complicación importante en este grupo de pacientes, ya que reduce la permeabilidad del lumen de la vena cava y puede progresar hasta la oclusión total de la misma con consecuencias catastróficas¹. El objetivo del presente trabajo es presentar un caso de trombosis de filtro de VCI, su abordaje diagnóstico y protocolo de tratamiento.

PRESENTACIÓN DEL CASO

Paciente del sexo femenino de 84 años con antecedente de hipertensión arterial sistémica, síndrome de

^aHospital General "Dr. Manuel Gea González". Ciudad de México, México.

^bHospital Regional "Lic. Adolfo López Mateos". ISSSTE. Ciudad de México, México.

^cHospital de Especialidades de la Ciudad de México "Dr. Belisario Domínguez". Ciudad de México, México.

^dEscuela de Medicina. Universidad Panamericana. Ciudad de México, México.

Correspondencia: Jorge Arizmendi-Vargas.

Correo electrónico: ariz_87@hotmail.com

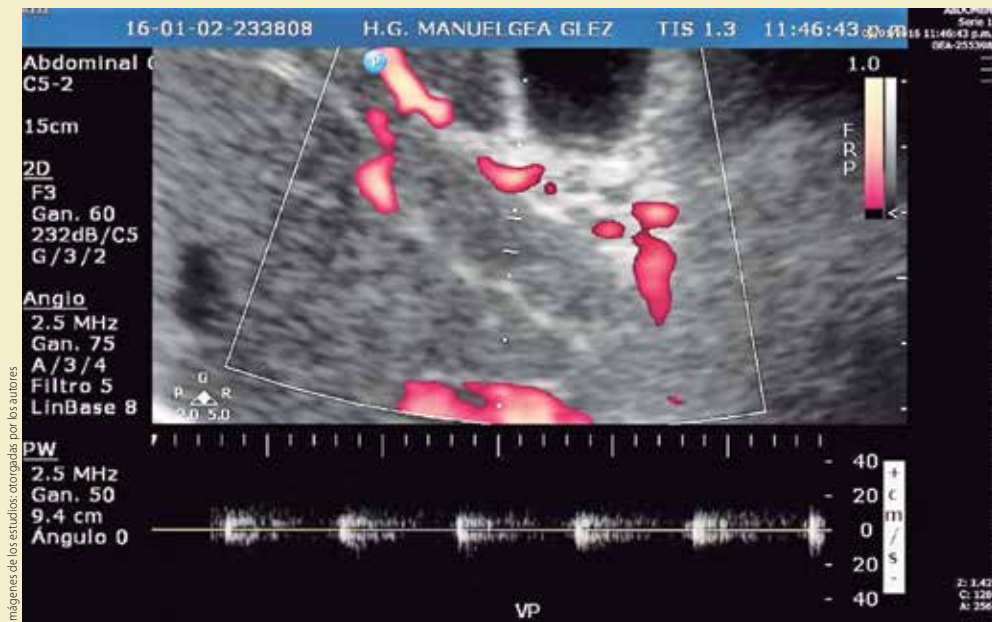

Figura 1. Tomografía computarizada abdominal, corte coronal. Nótese la presencia del filtro en la vena cava inferior y la trombosis de la misma.

apnea obstructiva de sueño y síndrome de secreción inadecuada de hormona antidiurética que acudió al departamento de urgencias refiriendo aumento de volumen en las extremidades inferiores, simétrico y doloroso, acompañado por un aumento de peso de 5 kg en tres días. La semana previa había sido sometida a la colocación de filtro de la VCI debido a un episodio de trombosis venosa profunda (TVP) que ocasionó oclusión del trayecto de la vena femoral superficial hasta poplíteas derecha, para la cual recibió manejo farmacológico con rivaroxabán (5 mg cada 12 h).

A la exploración física se encontró con signos vitales dentro de rangos normales, miembros pélvicos con aumento de volumen, edema y eritema hasta los muslos, dolor a la palpación y limitación de la movilidad de las articulaciones en pie y rodilla. Signos de Homans y Hollow negativos. Los exámenes de laboratorio mostraron hiponatremia leve, dímero D en 21,340 mg/L y fibrinógeno de 443 mg/dL.

Hallazgos por estudios de imagen

Se inició el abordaje con un electrocardiograma y radiografía de tórax, los cuales no revelaron hallaz-

gos relevantes. Posteriormente se realizó ultrasonido Doppler a color de miembros pélvicos, en el cual se hizo evidente una trombosis bilateral del sistema venoso profundo, por lo que se procedió a realizar una tomografía de abdomen y miembros inferiores, que mostró trombosis masiva del sistema venoso, caudal al filtro de la VCI, que se extendía desde el origen de las venas renales hasta ambas venas poplíteas (**figuras 1, 2 y 3**).

Se inició tratamiento con enoxaparina (30 mg IV y 60 mg SC cada 12 h), acompañado por vendajes compresivos de miembros inferiores. La paciente mejoró y presentó disminución progresiva del edema.

Al séptimo día de internamiento se inició anticoagulación vía oral con acenocumarol (4 mg), obteniendo un cociente internacional normalizado (INR) mayor a 2, indicando que se encontraba dentro de un rango adecuado de anticoagulación. Al noveno día de estancia intrahospitalaria se decidió el egreso de la paciente por mejoría de su estado general y se citó a consulta externa para seguimiento de anticoagulación y vigilancia periódica.

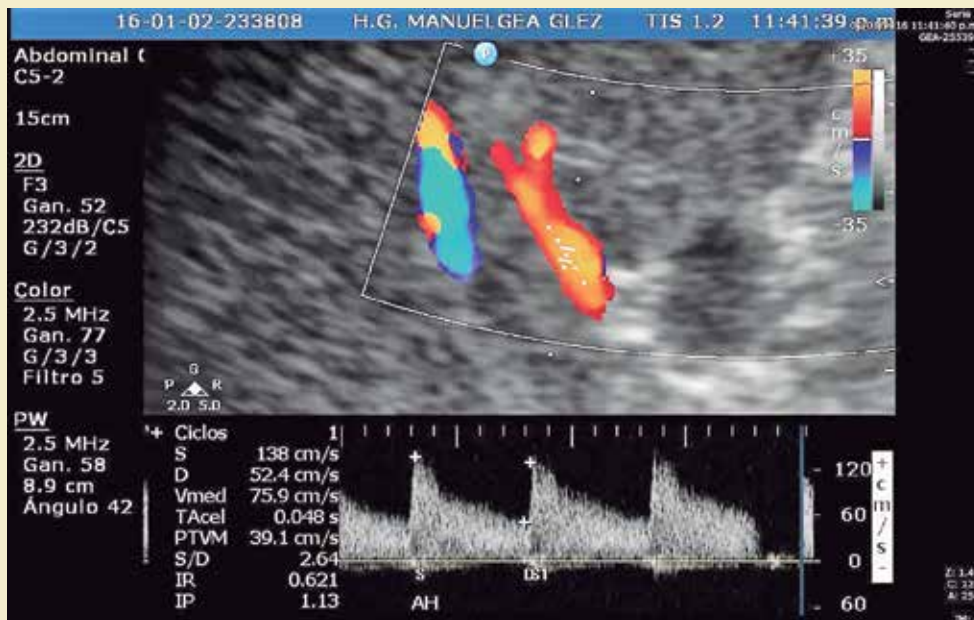

Figura 2. Tomografía computarizada abdominal, corte sagital. Se aprecia claramente la oclusión del sistema venoso desde la cava inferior hasta las venas femorales superficiales.

DISCUSIÓN

El uso de filtros de VCI disminuye la morbilidad y mortalidad por embolia pulmonar (EP) en pacientes con TVP en los cuales la anticoagulación está contraindicada, o en quienes han presentado episodios recurrentes de TVP.

Una de las principales complicaciones de su uso es la posibilidad del desarrollo de trombosis a nivel del filtro, con una incidencia que oscila entre el 5 y 30%^{1,2}.

Los factores de riesgo para presentar trombosis en los filtros de vena cava, son similares a aquellos relacionados con el desarrollo de TVP en extremidades inferiores: edad avanzada; coagulopatías, como síndrome antifosfolípido o deficiencia del factor V de Leyden; neoplasias³; y de acuerdo a la serie de Nazzari y cols., el uso de filtros TrapEase⁴. Se ha sugerido que las trombosis ocurridas dentro de los primeros 6 meses posteriores a la colocación del filtro, son secundarias a la extensión de TVP en miembros inferiores⁵.

El diagnóstico puede sospecharse gracias al antecedente de colocación de un filtro y al desarrollo

de datos clínicos como edema bilateral y dolor en miembros inferiores, dilatación de las venas superficiales del abdomen o lumbalgia⁶. Debido a la baja especificidad de los datos clínicos se requieren estudios de imagen para confirmar el diagnóstico. La venografía contrastada es el estándar de oro, sin embargo es un método invasivo y puede generar TVP del sitio de inserción hasta en el 10% de los casos. El ultrasonido dúplex suele ser el método de imagen de primera línea para la detección de trombosis. La tomografía computarizada es un método rápido y efectivo para realizar el diagnóstico definitivo y determinar la extensión del trombo, por lo que actualmente suele ser el método de elección. La resonancia magnética ha demostrado ser tan efectiva como la tomografía, cuenta con la ventaja de no exponer al paciente a radiación ionizante y la capacidad de determinar cambios morfológicos en el trombo posteriores al tratamiento^{2,6}.

El tratamiento se encamina a disminuir la incidencia de complicaciones, como el desarrollo de TEP, TVP recurrente, e insuficiencia venosa crónica secundaria a una pobre recanalización del flujo, con

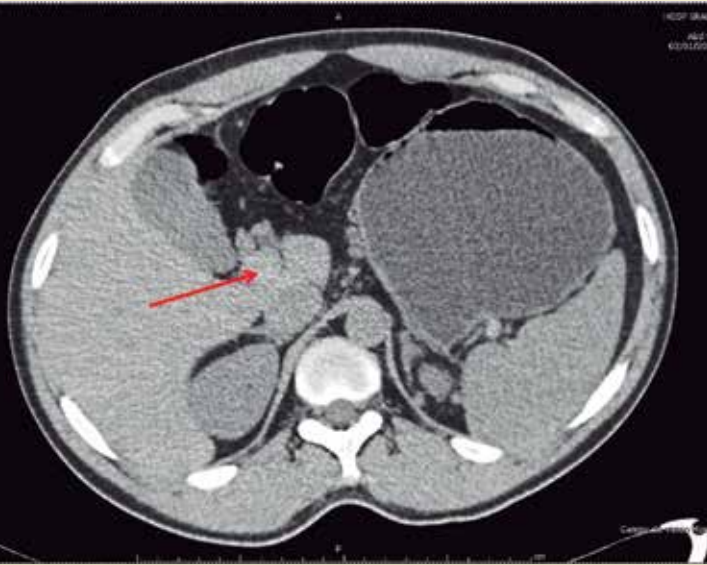


Figura 3. Reconstrucción tridimensional de la tomografía computarizada. Se observa el filtro en posición en la vena cava inferior, y ausencia de señal distal al filtro, indicando trombosis.

aparición de edema, lipodermatoesclerosis, hiperpigmentación y desarrollo de úlceras en miembros inferiores³. La piedra angular del tratamiento es la anticoagulación, la cual disminuye drásticamente la incidencia de TEP y la propagación del trombo. La heparina de bajo peso molecular ha demostrado ser tan efectiva como la infusión continua de heparina no fraccionada. Usualmente se administra de 5 a 7 días, durante los cuales se deberá iniciar el uso de anticoagulantes orales, usualmente cumarínicos, de forma conjunta hasta mantener un INR que oscile entre 2 y 3. El dabigatrán y el rivaroxabán han demostrado no ser inferiores a los anticoagulantes cumarínicos para el manejo a largo plazo; sin embargo, por el momento no han sido aprobados por la Food and Drug Administration (FDA) para el manejo de TVP. El tratamiento oral se utilizará durante 6 meses si se trata del primer caso de TVP, o por periodos de hasta 12 meses o más en caso de recurrencia^{1,3}.

Otras opciones de tratamiento incluyen la anticoagulación, uso de trombolíticos sistémicos, trombectomía percutánea o quirúrgica y angioplastia.

La reconstrucción quirúrgica de la VCI o el uso de *bypass* venosos son opciones reservadas para casos graves debido a su alta morbimortalidad⁷⁻⁹.

CONCLUSIONES

El uso de filtros de VCI es una medida efectiva para la prevención de EP; sin embargo, la trombosis del filtro es una complicación grave. Es necesario que los pacientes que sean tratados con filtro, reciban tratamiento a base de anticoagulantes cuando no estén contraindicados, y que sean seguidos cuidadosamente. Se requiere un alto índice de sospecha para la identificación de esta entidad, el diagnóstico requiere del uso de técnicas de imagen no invasivas, y el tratamiento requerirá de anticoagulación a largo plazo. ●

REFERENCIAS

1. Habito CMR, Kalva SP. Inferior vena cava filter thrombosis: A review of current concepts, evidence and approach to management. *Hosp Prac (Minneapolis)*. 2011;39(3):79-86.
2. Hajduk B, Tomkowski WZ, Malek G, Davidson BL. Vena cava filter occlusion and venous thromboembolism risk in persistently anticoagulated patients: a prospective, observational cohort study. *Chest*. 2010;137(4):877-82.
3. Chávez TNC, Lizardi CJ. Trombosis venosa profunda. *Med Sur*. 2002;9(2):96-8.
4. Nazzal M, Chan E, Nazzal M, Abbas J, Erikson G, Sedige S, et al. Complications related to inferior vena cava filters: a single-center experience. *Ann Vasc Surg*. 2010;24(4):480-6.
5. Tardy B, mismetti P, Page Y, Decousus H, Da Costa A, Zeni F, et al. Symptomatic inferior vena cava filter thrombosis: clinical study of 30 consecutive cases. *Eur Repir J*. 1996;9(10):2012-6.
6. McAree BJ, O'Donnell ME, Boyd C, Spence RAJ, Lee B, Soong CV. Inferior vena cava thrombosis in young adults: a review of two cases. *Ulster Med J*. 2009;78(2):129-33.
7. Robbins MR, Assi Z, Comerota AJ. Endovascular stenting to treat chronic long-segment inferior vena cava occlusion. *J Vasc Surg*. 2005;41(1):136-40.
8. Anaya-Ayala JE, Adams MK, Telich-Tarriba JE, Dresser KL, Ismail N, Peden EK. Complex left profunda femoris vein to renal vein bypass for the management of progressive chronic iliofemoral occlusion. *Ann Vasc Surg*. 2013;27(1):112.
9. Telich-Tarriba JE, Anaya-Ayala JE, Davies MG, El-Sayed HF. Percutaneous mechanical thrombectomy for extensive acute lower-extremity deep venous thrombosis in a patient after double-lung transplantation. *Ann Vasc Surg*. 2012;26(4):573.