

Reconstrucción endovascular de aneurisma intracraneal mediante dispositivo divisor de flujo Pipeline®

Reporte de 2 casos y revisión de la literatura

Carlos Rufino Saavedra^{a,*}, Carlos Castillo Rangel^b, Omar A. Pichardo Uribe^b, Omar Castellón Benavides^b, Alan Picazo Orijel^{c,d}



Resumen

Introducción: Los aneurismas intracraneales son anomalías vasculares cerebrales con una prevalencia aproximada a nivel mundial del 2-3%. Son la principal causa de hemorragia subaracnoidea no traumática, el diagnóstico y tratamiento preventivo de esta entidad puede reducir considerablemente la morbimortalidad que de ella deviene. Con la aparición de nuevos dispositivos de terapia endovascular cerebral como los divisores de flujo se ha logrado ofrecer al paciente un procedimiento menos invasivo que no requiere cirugía convencional, y una importante reducción en el número de días de estancia intrahospitalaria y de recuperación, con alto grado de seguridad. El tratamiento endovascular para

aneurismas intracraneales ha evolucionado sustancialmente en las últimas dos décadas, convirtiéndose en el tratamiento de elección en diversas situaciones clínicas.

Reporte de caso: Caso 1: Varón de 62 años edad que ingresa a unidad hospitalaria después de sufrir un traumatismo craneoencefálico moderado con pérdida transitoria del estado de alerta y cefalea holocraneana. Se realizó una tomografía de cráneo simple y con contraste ante la sospecha de hemorragia subaracnoidea. Se evidenció la presencia de un aneurisma intracraneal en la arteria carótida interna izquierda, segmento comunicante posterior de 4 x 3 mm con cuello de 3 mm. Se realizó tratamiento mediante la colocación de dispositivo divisor de flujo Pipeline®, así como control angiográfico a los 3 meses post-tratamiento con una evolución satisfactoria.

Caso 2: Mujer de 59 años de edad que acudió por presentar hemiparesia facial y brazo ipsilateral, con incremento gradual de la intensidad y duración. Se inició protocolo de estudio con resonancia magnética. Se evidenció la presencia de aneurisma intracraneal de 15 mm de diámetro en el segmento comunicante de la arteria carótida interna derecha y otro de 8 mm contralateral. Fue programada para colocación de dispositivo divisor de flujo Pipeline® con adecuada evolución.

^aMédico pasante de Servicio Social. Hospital Regional 1º de Octubre ISSSTE. UNAM-FES Iztacala-Medici. Ciudad de México, México.

^bServicio de Neurocirugía. Hospital Regional 1º de Octubre ISSSTE. Ciudad de México, México.

^cInstituto Nacional de Ciencias Médicas y Nutrición Salvador Zubirán (INCMNSZ). Ciudad de México, México.

^dHospital Regional 1º de Octubre ISSSTE. Ciudad de México, México.

*Correspondencia: Carlos Rufino Saavedra.
Correo electrónico: charlyphd04@gmail.com

Recibido 23-mayo-2018. Aceptado: 04-junio-2018.

Conclusión: El uso de dispositivos diversores de flujo es una excelente alternativa para el tratamiento de aneurismas intracraneales incidentales, con importantes ventajas de costo-efectividad, reduciendo tiempos quirúrgicos, de estancia hospitalaria y de recuperación. Además de tener un porcentaje de curación superior al 95% a 5 años.

Palabras clave: Aneurisma intracraneal; hemorragia subaracnoidea; dispositivo diversor de flujo.

Endovascular reconstruction of intracranial aneurysm using a Pipeline® flow diverter device

Abstract

Introduction: Intracranial aneurysms are cerebral vascular anomalies with an approximate global prevalence of 2 to 3% and are the main cause of non-traumatic subarachnoid hemorrhage. Diagnosis and preventive treatment of this entity can considerably reduce morbidity and mortality. With the advent of new devices for cerebral endovascular therapy such as flow diverters, the patient now has the option of choosing a less invasive procedure, which does not require conventional surgery. This represents a significant reduction in the number of days of in hospital stay and recovery. The procedure has showed a high degree of security. The endovascular treatment for intracranial aneurysms has evolved substantially in the last two decades, and has become the treatment of choice.

Case report: Case 1: A 62-year-old male was admitted in the hospital after a moderate cranioencephalic trauma with transient loss of conscious and a holocranial headache. A cerebral angiography was performed to rule out subarachnoid hemorrhage. The angiography showed an intracranial aneurysm. It was localized in left internal carotid-posterior communicating artery. The measures were of 4mm X 3mm with a 3mm neck. The treatment was performed with a pipeline flow-diverting device, as well as an angiographic control 3 months after the treatment with a satisfactory evolution.

Case 2: A 59-year-old female patient with facial hemiparesis and ipsilateral arm, that showed a gradual increase in intensity and duration. A magnetic resonance study protocol was initiated and an intracranial aneurysm was observed in the communicating segment of the right internal carotid artery. The diameter of the aneurysmal sac was of 15 mm and also, a contralateral of 8 mm. Placement of a flow-diverting device was programmed.

Conclusion: The use of flow-diverting devices is an excellent alternative for the treatment of incidental intracranial aneu-

rysms, with important cost-effectiveness advantages, surgical time, hospital stay and recovery reduction. In addition to having a recovery percentage of 95% in 5 years.

Key words: Intracranial aneurysm; subarachnoid hemorrhage; flow diverter device.

INTRODUCCIÓN

La hemorragia subaracnoidea (HSA) es una entidad clínica con fuertes implicaciones negativas para la salud de los pacientes, cuya morbimortalidad aumenta de manera considerable. Se estima que la incidencia a nivel global de la HSA se encuentra en torno a 9-10 casos por cada 100,000 habitantes¹⁻³. Los aneurismas intracraneales (AI) son la principal causa de HSA no traumática, representando hasta el 85-98.9% de esta entidad nosológica¹. Los aneurismas incidentales se definen como aquellos que son asintomáticos, en pacientes sin historia de HSA. Algunos estudios epidemiológicos sugieren que hasta 5% de la población alberga un AI a la edad de 75.8 años. El hallazgo de AI no rotos de manera incidental mediante resonancia magnética (RM) o tomografía computarizada (TC) es cada vez más común¹⁴.

La importancia del diagnóstico oportuno, así como su tratamiento, reside en poder evitar las lesiones tempranas y tardías ocasionadas por HSA, puesto que aproximadamente la mitad de los pacientes fallecen incluso antes de llegar a una unidad hospitalaria y, de los sobrevivientes, un alto porcentaje desarrollará algún tipo de déficit neurológico, ocasionando una importante disminución en la calidad de vida, con un fuerte impacto económico y social^{1,3,8}.

El tratamiento endovascular para AI ha evolucionado sustancialmente y se ha convertido en el tratamiento de elección para diversos tipos de lesiones. A pesar de la enorme evolución en este campo, algunos desafíos permanecen vigentes, como son los aneurismas grandes, gigantes, de cuello ancho y fusiformes, lesiones en las que es difícil lograr una adecuada reconstrucción con otro tipo de dispositivos de tratamiento endovascular como los *stents* intracraneales autoexpandibles o los *Coils*^{7,12}.

Los dispositivos diversores de flujo son una generación de nuevos dispositivos utilizados en la te-



Foto: Omar Pichardo Uribe

Figura 1. Dispositivo divisor de flujo FRED (*flow-redirecting intraluminal device*).

rapia endovascular cerebral para tratar AI. Diversos estudios multicéntricos han reportado la eficacia y seguridad de su uso en el tratamiento de los AI⁷. Actualmente se comercializan distintos tipos de divisores: Pipeline[®], FRED[®] y SILK[®] son algunos de los más representativos; los dos primeros aprobados por la Food and Drug Administration (FDA) (**figura 1**). El Pipeline[®] *embolization device* (PED) ha sido el más usado alrededor del mundo y sobre el que se tiene mayor experiencia^{4,9}.

El Pipeline[®] es un dispositivo autoexpandible, de malla cilíndrica, compuesto de 48 microfilamentos individuales de cromo-cobalto y platino. Con un área de superficie de metal de 30-35% cuando se despliega completamente. Representa el primer dispositivo endovascular diseñado específicamente para funcionar como un dispositivo autónomo en la reconstrucción del vaso parental con enfermedad segmentaria donde se originó el aneurisma¹⁰. Debido a la importante cantidad de metal que se implanta en el paciente, es indispensable que se mantenga con doble antiagregación plaquetaria du-

rante 12 semanas, con el fin de evitar que se formen trombos al interior del dispositivo y se genere un infarto cerebral^{10,13}.

En este sentido y con los antecedentes ya comentados, reportamos el caso de dos pacientes con presencia de AI descubiertos de manera incidental, a quienes se les propuso la opción de tratamiento endovascular para prevenir los efectos indeseables de la HSA.

REPORTES DE CASO

Caso 1: Paciente varón de 62 años de edad, quien al realizar sus actividades laborales sufrió traumatismo craneoencefálico con pérdida del estado de alerta y cefalea holocraneana de moderada intensidad. Acudió a la unidad hospitalaria donde se encontró con escala de coma de Glasgow de 15/15. Se realizó protocolo de estudio para descartar presencia de hemorragia intracraneal y no se encontraron datos de HSA; sin embargo, en dicho estudio se evidenció la presencia de un AI en la arteria carotida interna (ACI) izquierda, segmento comunicante (C-VII),

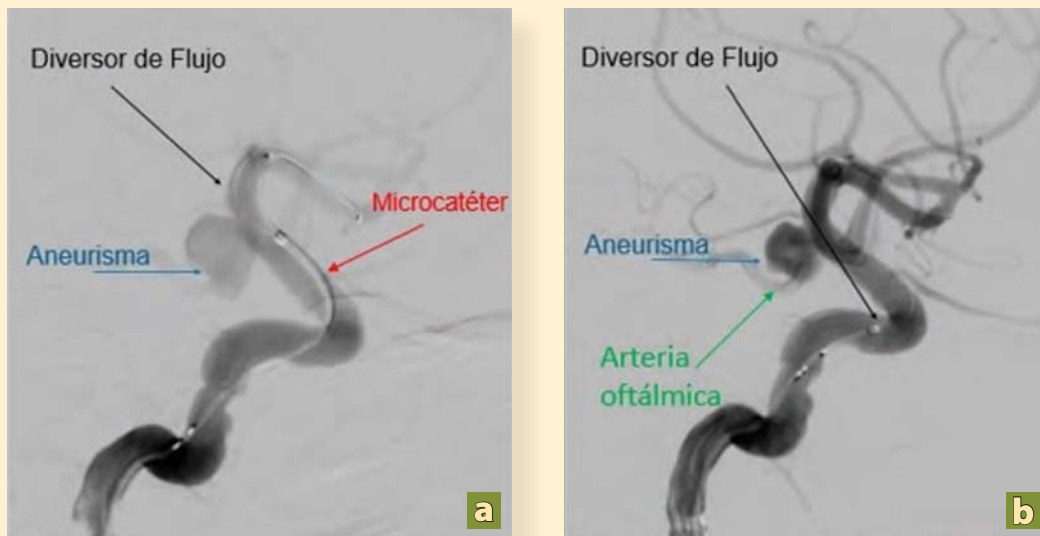


Foto: Omar Pichardo Uribe

Figura 2. Angiografía con sustracción digital en proyecciones oblicuas de ACI. Despliegue del dispositivo diversor de flujo. **a)** Se observa microcatéter colocado en extremo distal de ACI (flecha roja), observado flujo y saco aneurismático (flecha azul) localizado en segmento oftálmico de ACI (segmento VI). Se observa despliegue de dispositivo diversor de flujo (flecha negra). **b)** Se observa saco aneurismático adyacente a arteria oftálmica (flecha verde) con despliegue del dispositivo diversor de flujo ocluyendo la totalidad del origen del aneurisma. Arteria carótida interna (ACI).

por lo que se ofreció tratamiento endovascular con colocación de PED.

Se ingresó a la Unidad de Hemodinamia y Rescate Cerebral del Hospital Regional 1º de Octubre ISSSTE. Se realizó aseo en región inguinal bilateral, se procedió a inyectar 10 cm³ de lidocaína al 2%, se puncionó la arteria femoral derecha con la técnica de Seldinger, se colocó introductor 6 Fr, se canuló de manera electiva la carótida interna izquierda y se colocó PED. Tres meses después del tratamiento se realizó angiografía de control donde se observó la endotelización del segmento C-VII en la ACI izquierda, así como adecuado flujo distal, con oclusión completa del saco aneurismático. Se mantuvo doble antiagregación plaquetaria (clopidogel 75 mg y ácido acetilsalicílico 350 mg) durante 12 semanas. El paciente se encuentra actualmente sin déficit neurológico y se reincorporó a su actividad laboral en 4 semanas. El tiempo de hospitalización desde la intervención hasta su alta fue de 48 h.

Caso 2: Mujer de 59 años de edad que acudió a unidad hospitalaria por presentar antecedentes de parestias en hemicara izquierda y brazo ipsilateral

de manera transitoria con incremento gradual de la intensidad y duración. Se inició protocolo de estudio mediante resonancia magnética. Se evidenció la presencia de dos AI, uno de 15 mm del segmento comunicante de ACI derecha y otro de 4 mm en ACI izquierda, segmento oftálmico (C-VI), por lo que se decidió la colocación de PED (**figura 2**) con posterior control angiográfico a los 3 meses, donde se observó una adecuada endotelización de la pared arterial y completa reconstrucción del segmento vascular, así como ausencia de sacos aneurismáticos (**figuras 3 y 4**), con adecuado flujo cerebral y llenado distal. La paciente se encontró completamente asintomática, escala modificada de Rankin (mRS) 0, con reincorporación a sus actividades habituales 3 semanas después del tratamiento. El tiempo de hospitalización desde la intervención hasta su alta fue de 36 h.

DISCUSIÓN

Los nuevos dispositivos de terapia endovascular conocidos como diversores de flujo han sido ampliamente utilizados en centros hospitalarios en diferen-

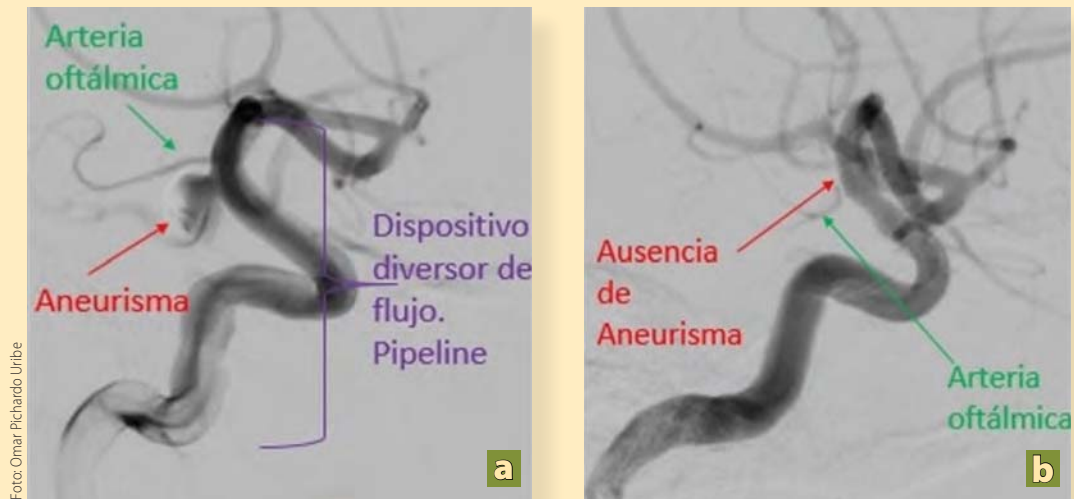


Figura 3. Angiografía con sustracción digital en proyecciones oblicuas. **a)** Postratamiento inmediato ACI derecha. Se observa dispositivo divisor de flujo desplegado en su totalidad (flecha morada) observado llenado parcial asociado a disminución de flujo en el saco aneurismático (flecha roja) y permeabilidad de rama oftálmica (flecha verde). **b)** Postratamiento mediato ACI derecha. Angiografía post tratamiento 3 meses después, observando permeabilidad de vasos distales, ausencia de saco aneurismático y endotelización de dispositivo divisor de flujo así como permeabilidad de arteria oftálmica (flecha verde).

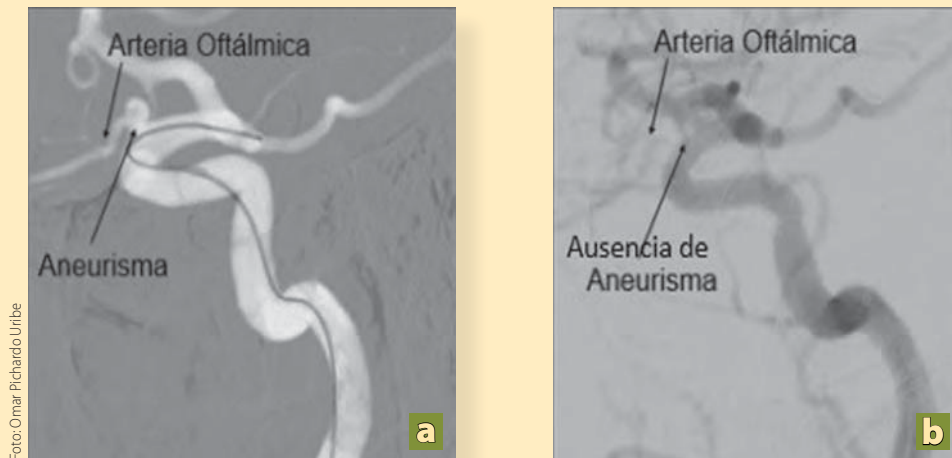


Figura 4. a) Angiografía cerebral pretratamiento ACI izquierda. Angiografía con Road Map, observado microcatéter localizado hacia ACM con presencia de saco aneurismático a nivel de arteria oftálmica. **b)** Angiografía cerebral postratamiento ACI izquierda. Angiografía con sustracción digital de ACI izquierda observado adecuado flujo vascular distal con ausencia de saco aneurismático, permeabilidad de arteria oftálmica y endotelización de dispositivo divisor de flujo. Arteria cerebral media (ACM).

tes partes del mundo con óptimos resultados desde hace 7 años^{7,10}; sin embargo, los primeros casos se realizaron en el 2007. En México, el uso de estos dispositivos inició en el 2013.

Los divisores de flujo ejercen su efecto mediante disrupción de flujo sanguíneo al saco aneurismático

(**figura 5**). Al ser dispositivos densamente trenzados, retienen la mayoría del flujo de sangre dentro del lumen del dispositivo, resultando en una desviación y desaceleración del flujo sanguíneo en el saco aneurismático que conduce a la formación de un trombo y posterior escarificación de este (**figura 6**). Al final

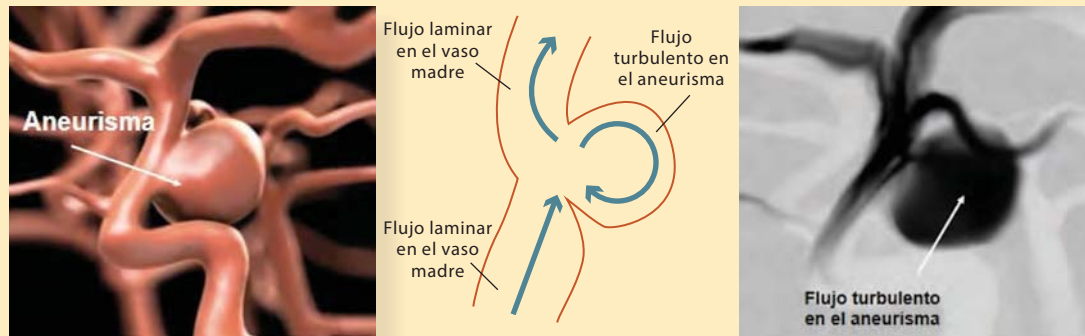


Figura 5. Esquema de un aneurisma cerebral previo al tratamiento donde se ejemplifica la inyección de medio de contraste y se observa el flujo turbulento en el mismo.

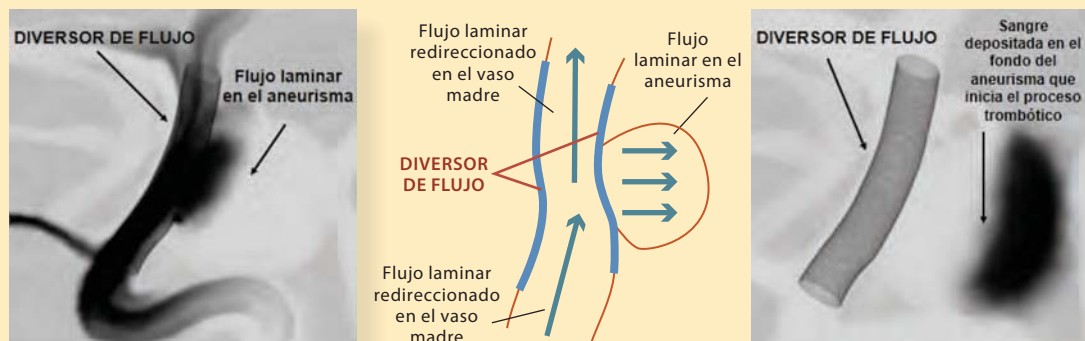


Figura 6. Esquema de un aneurisma cerebral post-tratamiento donde se ejemplifica la inyección de medio de contraste y se observa el cambio de flujo de turbulento a laminar.

de este proceso, ocurre la endotelización mediante el desarrollo de una capa neointima que envuelve la endoprótesis y de esta forma se reconstruye todo el segmento arterial^{4,5}.

A pesar de que existen determinadas limitaciones como el sitio anatómico y diversos escenarios clínicos, el dispositivo puede usarse con alto grado de efectividad, la reconstrucción mediada por PED parece representar una óptima modalidad de tratamiento^{10,11}.

En un principio, el PED fue utilizado para lesiones aneurismáticas muy específicas y que se encontraran en la circulación anterior (que representa el 85% de la localización de los AI)⁶. Sin embargo, se fue extendiendo su uso a diversas topografías y distintos tipos de aneurismas, diversificando el uso de estos dispositivos a la circulación posterior, aneurismas altamente complejos, llegando a utilizarse

en vasos menores a 3 mm, en vasos muy distales y en bifurcaciones, lo que representa un cambio en el paradigma, pues dichos estudios tienen como objetivo aportar evidencia científica para poder expandir las indicaciones de uso de los divisores de flujo en situaciones de alta complejidad, como los aneurismas rotos o en población pediátrica^{7,11}.

Otro aspecto a resaltar es que la estancia hospitalaria se acorta de forma significativa respecto al tratamiento neuromicroquirúrgico convencional. El tiempo promedio de implantación es de 90 minutos, llegando a ser hasta de 30 minutos en centros con alta demanda y experiencia, en comparación con 240 minutos promedio de la cirugía. Contando el tiempo de estancia desde el día del procedimiento hasta el alta, tenemos 36 horas como media, lo cual muestra una clara ventaja respecto a las 120 horas con el tratamiento convencional. Todo esto se

refleja en disminución en los costos hospitalarios y la reincorporación total a las actividades habituales de forma anticipada. Se debe hacer hincapié en la detección oportuna de los AI ya que se puede evitar la ruptura de los mismos y por consiguiente la aparición de HSA y sus complicaciones si se realiza este tipo de procedimiento mínimamente invasivo. El riesgo de ruptura de los AI que se detectan mediante resonancia magnética es de 18.5% y se incrementa anualmente.

A pesar de que se ha descrito en múltiples estudios la asociación de ciertos factores de riesgo como tabaquismo, hipertensión, género femenino (2:1), enfermedades como riñón poliquístico autosómico dominante, enfermedades del colágeno como Ehlers Danlos, síndrome de Marfan^{6,8}. Hoy en día sigue siendo controversial la realización de métodos de cribado universal para la detección sistemática de AI⁶.

En el primer caso, no se contaba con antecedentes o factores de riesgo que hicieran sospechar la presencia de AI; sin embargo, debido a sintomatología por motivo diferente, se pudo detectar el caso de este paciente y tratarlo oportunamente.

En el segundo caso, sí existían factores de riesgo; sin embargo, no hubo sospecha clínica de esta enfermedad por el médico de primer y segundo contacto. El diagnóstico se logró después de que la paciente consultó a un especialista en neurocirugía.

CONCLUSIÓN

El uso de dispositivos diversores de flujo es una excelente alternativa para el tratamiento de aneurismas incidentales, con importantes ventajas de costo-efectividad, reduciendo tiempos quirúrgicos, de estancia hospitalaria y de recuperación. Además de tener un porcentaje de curación superior al 95% a 5 años. ●

REFERENCIAS

1. Van Lieshout Jasper H, Dibue-Adjei Maxine et al. An Introduction to the pathophysiology of aneurysmal subarachnoid hemorrhage. *Neurosurgery Rev.* 2018;41(4):917-30. DOI: 10.1007/s10143-017-0827-y
2. Zhinyuan Zheng V, Know Chu Wong G. Neuroinflammation Responses after Subarachnoid Hemorrhage: A review. *Journal of Clinical Neuroscience.* 2017;42:7-11. <http://dx.doi.org/10.1016/j.jocn.2017.02.001>
3. D'Souza Stanlies et al. Aneurysmal Subarachnoid Hemorrhage. *Journal Neurosurgery anesthesiology.* July 2015; 27(3):222-40.
4. Briganti F, Leone G, et al. Endovascular Treatment of Cerebral Aneurysms Using Flow Diverter devices: A Systematic Review. *Neuroradiol J.* 2015 Aug;28(4):365-75. doi: 10.1177/1971400915602803
5. Jevsek M, Mounayer C, Seruga T. Endovascular treatment of unruptured aneurysms of cavernous and ophthalmic segment of internal carotid artery with flow diverter device pipeline. *Radiology and Oncology.* 2016;50(4):378-84.
6. Brown RD Jr, Broderick JP. Unruptured intracranial aneurysms: epidemiology, natural history, management options, and familial screening. *Lancet Neurol.* 2014 Apr;13(4):393-404. doi: 10.1016/S1474-4422(14)70015-8.
7. Saatci I, Yavuz K, et al. Treatment of Intracranial Aneurysms Using the Pipeline Flow Diverter Embolization Device: A Single-Center Experience with Long Term Follow up Results. *AJNR.* 2012;33:1436-46. doi:<http://dx.doi.org/10.3174/ajnr. A3246>
8. Tromp G, Weinsheimer S, et al. Molecular Basis and Genetic Predisposition to Intracranial Aneurysms. *Annals of medicine.* 2014;46:597-606. DOI: 10.3109/07853890.2014.949299
9. Jorman H. Tejada, Miguel F. Sandoval, José D. Charry, Andrés Fonnegra. Uso dispositivo diversor de flujo pipeline® para tratamiento endovascular de aneurisma intracraneal distal gigante. *Rev Argent Neuroc.* 2015;29(4):164-7.
10. Lylyk P, Miranda C, Ceratto R, Ferrario A, Scivano E, Luna HR, et al. Curative Endovascular Reconstruction of Cerebral Aneurysms With The Pipeline Embolization Device: The Buenos Aires Experience. *Neurosurgery.* 2009;64(4):632-42. DOI: 10.1227/01.NEU.0000339109.98070.65 www.neurosurgery-online.com
11. Liang F, Zhang Y, Guo F, Zhang Y, Yan P, Liang S, et al. Use of Pipeline Embolization Device for Posterior Circulation Aneurysms: Single-Center Experiences with Comparison with Anterior Circulation Aneurysms. *World Neurosurg.* 2018 Apr;112:e683-e690. doi: 10.1016/j.wneu.2018.01.129
12. Molyneux A, Kerr R, Stratton I, Sandercock P, Clarke M, Shrimpton J, Holman R; International Subarachnoid Aneurysm Trial (ISAT) Collaborative Group. International Subarachnoid Aneurysm Trial (ISAT) of neurosurgical clipping versus endovascular coiling in 2143 patients with ruptured intracranial aneurysms: a randomised trial. *Lancet.* 2002 Oct 26;360(9342):1267-74.
13. Texakalidis P, Bekelis K. Flow Diversion with the Pipeline Embolization Device for Patients with Intracranial Aneurysms and Antiplatelet Therapy: A Systematic Literature Review. *Clinical neurology and neurosurgery.* 2017;161:78-87. DOI: <http://dx.doi.org/10.1016/j.clineuro.2017.08.003>
14. Yiu-Wah Fan, Wai-Man Lui. Management of Unruptured Intracranial Cerebral Aneurysms. *Hong Kong Medical Diary.* 2011 February;16(2):6-8.