

# Hallazgos radiológicos en pseudoobstrucción intestinal por lupus eritematoso sistémico

Reporte de un caso

José Nicolás Bautista León<sup>a,\*</sup>, Fabiola del Carmen Mayo Vázquez<sup>a</sup>, Laura Mariela Calderón López<sup>a</sup>



## Resumen

La pseudoobstrucción intestinal (POI) es una complicación poco frecuente de lupus eritematoso sistémico (LES), y su diagnóstico suele ser un reto, especialmente al diferenciarla de otras enfermedades abdominales. El cuadro clínico de la enfermedad se debe al daño muscular, vascular y nervioso de las paredes intestinales, lo que genera hipomotilidad y datos de obstrucción. En este artículo, se reporta el caso de una mujer de 19 años con dolor abdominal, distensión abdominal y vómito, con antecedentes de trombosis de vena cava inferior y LES. La tomografía computada (TC) de abdomen mostró signos de distensión intestinal, POI, ascitis y ureterohidronefrosis derecha, lo que descartó la obstrucción evitándose una intervención quirúrgica. El manejo fue con corticoesteroides. La evolución fue buena y se decidió el egreso de la paciente. Después de 12 meses no se reportaron complicaciones. La POI por LES es de difícil diagnóstico, pero la identificación y correlación de la semiología del caso con

los datos inmunológicos y de imagenología, fue decisiva en el diagnóstico diferencial con otras patologías abdominales, como la obstrucción intestinal.

**Palabras clave:** Pseudoobstrucción intestinal; lupus eritematoso sistémico; manifestaciones gastrointestinales.

## Radiological findings in pseudo-intestinal obstruction due to systemic lupus erythematosus. A case report

### Abstract

The pseudo-intestinal obstruction (PIO) is an uncommon complication due to systemic lupus erythematosus (SLE) and its diagnosis can be challenging, especially when trying to differentiate it from other abdominal diseases. Clinical manifestations are caused by muscular, vascular and nervous damage of the intestinal walls, causing hypomotility and symptoms of obstruction. This paper reports the case of a 19 year-old woman who first manifested abdominal pain, abdominal distention and vomits, plus she had a history of inferior vena cava thrombosis and lupus. An abdominal computed tomography (CT) scan showed intestinal distention, PIO, ascites and right hydronephrosis, therefore the diagnosis of a real obstruction was rejected, and surgical intervention was avoided. The patient was treated with steroids. The response

<sup>a</sup>Hospital Regional de Alta Especialidad "Dr. Gustavo A. Rovirosa Pérez". Secretaría de Salud. Villahermosa, Tabasco, México.

\*Autor para correspondencia: José Nicolás Bautista León.  
Correo electrónico: pepelas83@hotmail.com

Recibido: 05-septiembre-2018. Aceptado: 10-febrero-2019.

to the treatment was good, the patient went into remission, and was discharged from the hospital. 12 months later, no complications were reported. SLE with PIO is hard to detect, but the proper identification and correlation of the semiology of the case with the immunological and imaging data was decisive in the differential diagnosis with other abdominal diseases, such as the intestinal obstruction.

**Key words:** *Pseudo-intestinal obstruction, systemic lupus erythematosus, gastrointestinal symptoms.*

## INTRODUCCIÓN

El lupus eritematoso sistémico (LES) es una enfermedad autoinmune crónica con el potencial de afectar casi cualquier tejido. Con respecto a otras enfermedades autoinmunes, como la enfermedad celíaca y la colitis ulcerativa, las manifestaciones gastrointestinales son menos comunes en pacientes con diagnóstico de LES. No obstante, de presentarse, suelen ser severas y hasta pueden arriesgar la vida del paciente<sup>1</sup>.

El daño al músculo liso intestinal o al sistema nervioso entérico en pacientes con LES provoca la aparición de un cuadro de pseudoobstrucción intestinal (POI), que se caracteriza por dolor y distensión abdominal frecuentemente acompañados de vómito, náusea, anorexia, constipación o diarrea<sup>2</sup>. En estos pacientes es habitual la coexistencia de complicaciones hematológicas, articulares, urológicas y renales<sup>3</sup>.

La integración de los datos clínicos, resultados de laboratorio y hallazgos por imagen, conduce a mayor certidumbre del diagnóstico de POI, lo que evita tratamientos inadecuados, en especial, la cirugía abdominal. En estos pacientes, la tomografía computada (TC) de abdomen mostrará alteración parietal y mecánica del tracto gastrointestinal, pero sin obstrucción orgánica verdadera<sup>4</sup>.

El presente trabajo tiene como objetivo reportar el caso de una paciente con POI asociado a LES, para lo cual se incluyen los datos clínicos, resultados de laboratorio, hallazgos imagenológicos, tratamiento y estado de salud reportado en el seguimiento. Se hace énfasis en la aportación de los estudios de imagen al esclarecimiento del cuadro clínico, y se compara con casos similares actuales.

## PRESENTACIÓN DEL CASO

Paciente del sexo femenino de 19 años, ama de casa, con antecedente de LES, nefropatía lúpica y trombosis de la vena cava inferior, quien ingresó al servicio de urgencias del hospital por haber manifestado, durante 3 días previos, dolor abdominal no localizado, distensión abdominal y vómito.

Un mes antes había sido hospitalizada por presentar edema, equimosis, mialgias, artralgias y dolor abdominal. El diagnóstico de LES fue establecido, al conjuntar los signos y síntomas con los hallazgos del laboratorio, quien reportó títulos altos de anticuerpos anti-ADN de doble cadena (anti ds-DNA) y anticuerpos antinucleares (ANA). Durante ese internamiento, se observó por TC un trombo en la vena cava superior, inflamación de epiplón y mesenterio, ascitis y adenomegalias mesentéricas. Para el estudio de estas últimas, se le realizó la escisión de 2 nódulos linfáticos en los que, por medio de estudios histopatológicos, se identificó hiperplasia sinusal intensa sin datos de malignidad. Después de esta intervención quirúrgica, la evolución de la paciente fue buena, hubo mejora de su estado general y egresó con tratamiento farmacológico instalado de prednisona y acenocumarina.

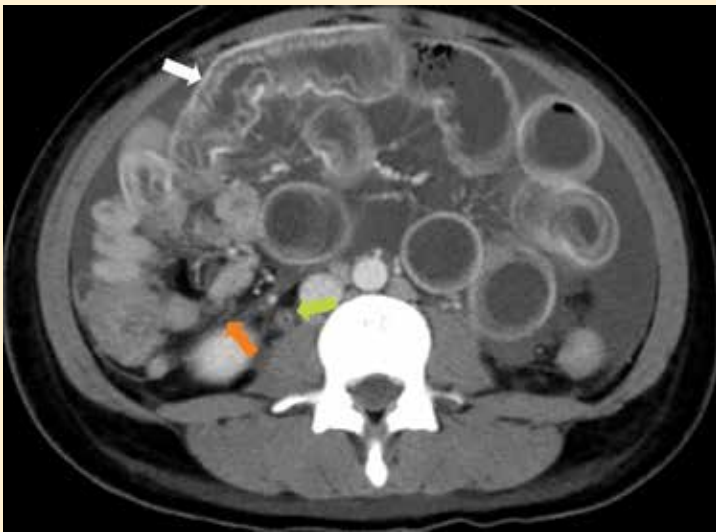
Un mes después, regresó al servicio de urgencias. En la exploración física se encontró abdomen con distensión, doloroso durante la palpación, sin ruidos peristálticos y en estado afebril. El laboratorio reportó hemoglobina de 9.3 mg/dl, leucocitos de  $7.4 \times 10^3$  por  $\text{mm}^3$ , indicadores de la función renal y hepática dentro de parámetros normales, hipocalemia leve (K 3.04 mEq/L) y el resto de los electrolitos dentro de los valores de referencia. En la función hemostásica, el recuento de plaquetas fue de  $200 \times 10^3$  por  $\text{mm}^3$ , el tiempo de protrombina de 15 s y el tiempo de tromboplastina parcial activada de 23.8 s. El examen general de orina resultó sin alteraciones, y los valores serológicos fueron positivos para anticuerpos anti-Smith, anti ds-DNA y ANA, y negativos para inmunoglobulina A (IgA), inmunoglobulina G (IgG), inmunoglobulina M (IgM) y anticoagulante lúpico, encontrándose depleción de moléculas C2 y C3 del complemento.

La TC de abdomen reveló signos distensión en asas proximales del intestino delgado, edema de

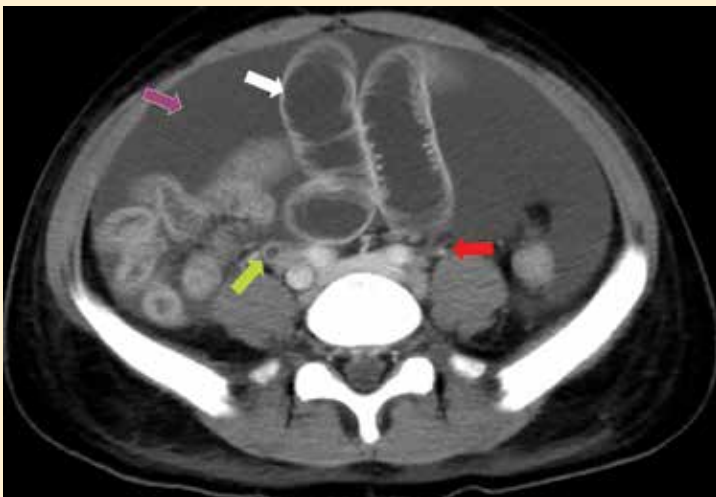
pared e imagen en diana, estenosis en íleon cerca de la válvula ileocecal, colitis en colon ascendente y transverso, congestión vascular, líquido libre en cavidad abdominal (cerca de 1000 cm<sup>3</sup>), adenitis mesentérica e inflamación de epiplón y mesenterio (**figuras 1 y 2**). El trombo que había afectado la vena cava superior se encontró disminuido al 50% del tamaño establecido en la TC del internamiento previo (**figuras 3a y 3b**). Con respecto de los riñones y las vías urinarias altas, se observó nefromegalia

bilateral y uretero hidronefrosis derecha (**figuras 4a y 4b**). No se identificaron signos de obstrucción intestinal verdadera.

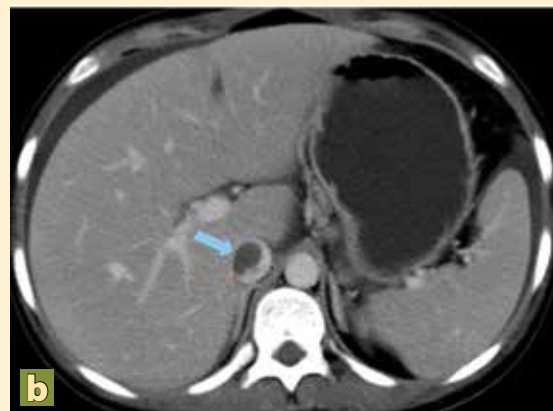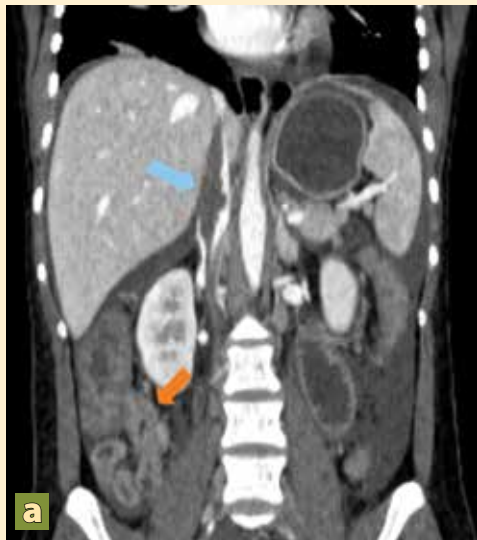Como parte del abordaje médico, se inició tratamiento con ayuno, sonda nasogástrica, monitoreo continuo, hidrocortisona, gluconato de calcio, y se sustituyó la acenocumarina por enoxaparina. No fue necesaria una intervención quirúrgica al descartarse el diagnóstico de obstrucción intestinal por medio de la TC de abdomen, decisión que fue



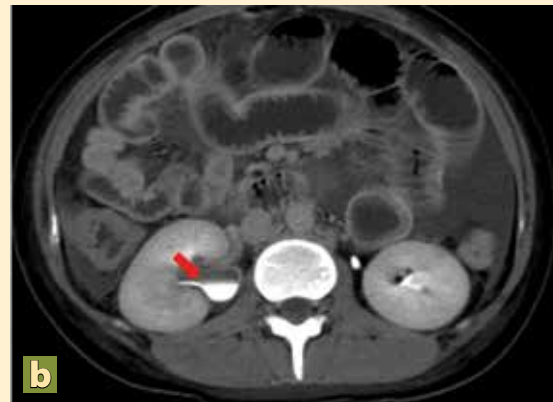
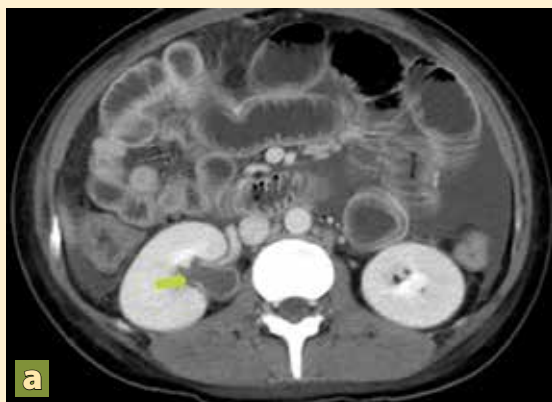**Figura 1.** Corte axial de tomografía contrastada en fase venosa donde se observa uréter con infiltración parietal y dilatación proximal (flecha verde), zona de pseudoobstrucción intestinal (flecha naranja) y engrosamiento de las paredes intestinales, además de dilatación intestinal (flecha blanca).



**Figura 2.** Corte axial de tomografía contrastada en fase de eliminación donde se aprecia engrosamiento de pared y dilatación intestinal (flecha blanca) y líquido de ascitis en la región anterior de la cavidad abdominal (flecha morada). Los uréteres aparecen con eliminación parcial del medio de contraste (flecha roja), infiltración de sus paredes, obstrucción y dilatación proximal (flecha verde).



**Figuras 3a y 3b.** Reconstrucción coronal y corte axial de tomografía contrastada en fase venosa. Se señala con flecha azul la trombosis en la vena cava inferior y con flecha naranja la imagen sugestiva de pseudoobstrucción intestinal.



**Figuras 4a y 4b.** a) Cortes axiales de tomografía contrastada en fase nefrográfica y b) fase de eliminación en los que se observa obstrucción con dilatación proximal de uréteres (flecha verde) y eliminación parcial del medio de contraste (flecha roja), respectivamente.

apoyada por los servicios de Gastroenterología y Reumatología.

Al contrastar la información clínica y radiológica, se estableció el diagnóstico definitivo de pseudoobstrucción intestinal por enteritis lúpica y se continuó con la terapéutica establecida al ingreso. Se reportó buena respuesta al tratamiento, con reinicio de evacuaciones y disminución de la distensión abdominal al cuarto día. Finalmente, la paciente fue egresada al décimo día de estancia por mejoría clínica y no se reportó reincidencia del cuadro en los siguientes 12 meses.

## DISCUSIÓN

La POI es una complicación infrecuente del LES, y su mecanismo fisiopatológico principal es la ineficiencia en la motilidad intestinal a causa de daño en su musculatura lisa, vascularización e inervación<sup>5,6</sup>. Establecer este diagnóstico es un reto, debido a que la anamnesis y exploración física no aportan los suficientes datos, sin embargo, en algunos pacientes esta enfermedad suele ser la primera manifestación de LES. De esta forma, se explica la importancia de los estudios de laboratorio e imagen en el manejo de estos pacientes.

En el caso aquí presentado, los principales diagnósticos diferenciales fueron las complicaciones postquirúrgicas y la exacerbación de la trombosis en vena cava inferior. La TC realizada al ingreso mostró disminución del tamaño del trombo y cambios postquirúrgicos normales, descartándose así ambas entidades.

Una de las características que hacen sospechar que la presencia de sintomatología intestinal se deba a POI, es que ocurra durante episodios de actividad del LES<sup>7,8</sup>. Esto fue observado en el presente caso, donde el reciente diagnóstico de LES, en conjunto con los títulos altos de anticuerpos específicos y la presencia de complicaciones relacionadas a lupus halladas en las imágenes por TC, como la hidronefrosis y la ascitis, ayudaron al establecimiento del diagnóstico y a un manejo adecuado que evitó una cirugía innecesaria, lográndose así la remisión inmediata de los síntomas abdominales. En este sentido, otros autores han publicado casos similares, donde el uso oportuno y la correcta interpretación de los estudios de imagen contribuyó al restablecimiento del paciente<sup>9</sup>.

Como parte del manejo integral de la paciente, se le dio seguimiento y, en la consulta, a los 12 meses de su internamiento, se encontraba con buen estado general y sin datos de reincidencia de los signos y síntomas intestinales, lo que ha sido reportado de igual forma por otros autores<sup>8,10</sup>.

## CONCLUSIONES

Existen enfermedades que representan un reto para el médico clínico debido a que los datos resultantes de la anamnesis y la exploración física resultan insuficientes para realizar un diagnóstico certero, requiriéndose del apoyo de estudios auxiliares de diagnóstico. En el caso descrito, el antecedente de LES, la presencia de signos y síntomas abdominales, sumados a los resultados de laboratorio especiales y las imágenes obtenidas por TC, fueron decisivos para diagnosticar la POI, decidir el mejor manejo médico y prevenir intervenciones innecesarias, lográndose así la remisión inmediata del cuadro clínico y la ausencia de síntomas intestinales en los 12 meses posteriores al egreso.

Es importante resaltar que, al realizar una TC abdominal en la paciente que presentaba POI por

LES, se observaron alteraciones parietales y peristálticas intestinales que por sí solas no permitían establecer un diagnóstico definitivo, de ahí que la identificación y correlación de la semiología del caso con los datos inmunológicos y de imagenología, fue decisiva en el diagnóstico diferencial con otras patologías abdominales, como la obstrucción intestinal.

## CONFLICTOS DE INTERÉS

Todos los autores de este reporte de caso clínico declaran que en su elaboración no hubo conflicto de intereses. Este trabajo no contó con financiamiento, relación económica, personal o política, así como apoyos externos a la institución donde se elaboró que pudieran influir en el juicio de los investigadores. ●

## REFERENCIAS

1. Brewer BN, Kamen DL. Gastrointestinal and Hepatic Disease in Systemic Lupus Erythematosus. *Rheum Dis Clin N Am*. 2018;44(1):165-75.
2. Hallegua D, Venuturupalli S. Gastrointestinal and Hepatic Manifestations. En: Wallace DJ, Hahn B, Dubois EL, editores. *Dubois' lupus erythematosus and related syndromes*. 8th ed. Philadelphia, PA: Elsevier/Saunders; 2013. p. 415-25.
3. Li Z, Xu D, Wang Z, Wang Y, Zhang S, Li M, et al. Gastrointestinal system involvement in systemic lupus erythematosus. *Lupus*. Octubre de 2017;26(11):1127-38.
4. Merlin A, Soyer P, Boudiaf M, Hamzi L, Rymer R. Chronic intestinal pseudo-obstruction in adult patients: multidetector row helical CT features. *Eur Radiol*. agosto de 2008;18(8):1587-95.
5. Hill PA, Dwyer KM, Power DA. Chronic intestinal pseudo-obstruction in systemic lupus erythematosus due to intestinal smooth muscle myopathy. *Lupus*. Julio de 2000;9(6):458-63.
6. Perlemuter G, Chaussade S, Wechsler B, Cacoub P, Dapigny M, Kahan A, et al. Chronic intestinal pseudo-obstruction in systemic lupus erythematosus. *Gut*. 1 de julio de 1998;43(1):117-22.
7. Leonardi G. Intestinal pseudo-obstruction in inactive systemic lupus erythematosus: An unusual finding. *World J Gastrointest Pharmacol Ther*. 2010;1(6):135.
8. Qiao Z, Wang L, Chen Y, Feng H, Shen J. Systemic lupus erythematosus with intestinal pseudo-obstruction as initial manifestation in a middle-aged man: a case report and literature review. *Int J Clin Exp Med*. 2016;9:4.
9. Ceccato F, Salas A, Góngora V, Ruta S, Roverano S, Marcos JC, et al. Chronic intestinal pseudo-obstruction in patients with systemic lupus erythematosus: report of four cases. *Clin Rheumatol*. 2008;27(3):399-402.
10. López CAG. Intestinal pseudo-obstruction in patients with systemic lupus erythematosus: A real diagnostic challenge. *World J Gastroenterol*. 2014;20(32):11443.