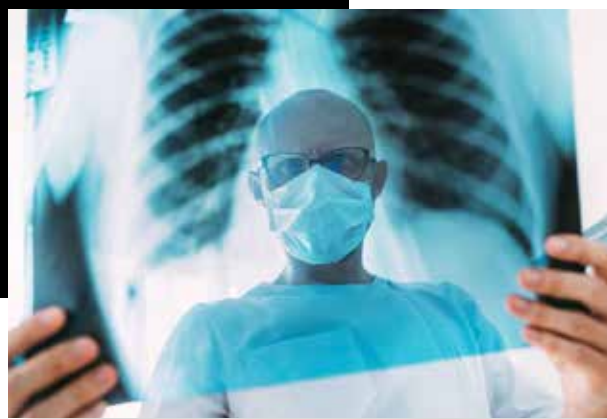

Infección por SARS-CoV-2 (COVID-19) y sus hallazgos por imagen

Nishuly Yatzin Muñoz-Jarillo^{a,*}, Juan Arenal-Serna^a,
Ricardo Muñoz-Jarillo^b, Eduardo Camacho-Zarco^c



Resumen

Desde la aparición de la pandemia causada por el virus SARS-CoV-2 (enfermedad por coronavirus o COVID-19), las generalidades desde su surgimiento, su fisiopatología y cuadro clínico, así como los hallazgos observados en los métodos de diagnóstico por imagen (como son la radiografía, la tomografía y el ultrasonido) deben difundirse por todo el personal de salud involucrado en el diagnóstico y tratamiento de los pacientes. El presente artículo es un breve resumen de las características clínicas y radiológicas observadas en la infección, las limitantes de los distintos métodos de imagen, así como su correlación con el tiempo de evolución de la enfermedad. Adicionalmente, se hace una referencia al uso de la inteligencia artificial en la radiología para el diagnóstico de COVID-19.

Palabras clave: COVID-19; radiografía; tomografía; RT-PCR; ultrasonido.

^a Residente de 4º año curso de Imagenología Diagnóstica y Terapéutica. Centro Médico Nacional Siglo XXI. Ciudad de México, México.

^b Médico pasante del Servicio Social en Investigación. Licenciatura de Médico Cirujano. Universidad Autónoma del Estado de Hidalgo. Estado de Hidalgo, México.

^c Servicio de Imagenología. Centro Médico Nacional Siglo XXI. Ciudad de México, México.

* Autor para correspondencia: Nishuly Yatzin Muñoz Jarillo. Correo electrónico: nishuly.dra.m@gmail.com

Recibido: 16-abril-2020. Aceptado: 14-agosto-2020.

SARS-CoV-2 Infection (COVID 19) and its Imaging Findings

Abstract

Due to the emergence of the pandemic caused by the SARS-CoV-2 virus (coronavirus disease or COVID-19) the generalities since its emergence, pathophysiology and clinical picture, as well as the findings observed in imaging methods such as x-ray, tomography and ultrasound should be disseminated and known to all health personnel involved in the diagnosis and treatment of patients. This article is an overview of the clinical and radiological characteristics observed in the infection, the limitations of the different imaging methods, as well as their correlation with the time of evolution of the disease. Additionally, reference is made to the use of artificial intelligence in radiology for the diagnosis of COVID-19.

Keywords: COVID-19; SARS-CoV-2; CT scan; ultrasound; x-ray.

INTRODUCCIÓN

Desde diciembre del 2019, un grupo de casos con neumonía de origen desconocido y manifestaciones clínicas similares que sugerían se tratara de una neumonía viral aparecieron en la ciudad de Wuhan, provincia de Hubei, China. Un nuevo tipo de coronavirus fue aislado de muestras del tracto respiratorio inferior, nombrado como síndrome res-

piratorio agudo grave coronavirus-2 (SARS-CoV-2) por la Comisión Internacional de Virus. La enfermedad que causa fue nombrada enfermedad por coronavirus (COVID-19), por la Organización Mundial de la Salud (OMS) el día 11 de febrero del 2020. Los síntomas comunes de COVID-19 son fiebre, tos, disnea y fatiga, que son similares a los del síndrome respiratorio agudo grave por coronavirus (SARS-CoV) y síndrome respiratorio del Medio Oriente (MERS-CoV). Casos severos llevan a síndrome de distrés respiratorio agudo e incluso a la muerte. De acuerdo con la severidad de la enfermedad en el paciente, el tratamiento es diferente; casos leves reciben antivirales, soporte sintomático y terapia de oxígeno, pero los casos graves requieren ser admitidos en las unidades de cuidado intensivo lo más pronto posible¹. Si bien actualmente no se recomienda el uso de los estudios de imagen como métodos de *screening*, aún es controversial su papel en el diagnóstico y seguimiento en las áreas donde no existen pruebas disponibles de reacción en cadena de la polimerasa por transcriptasa inversa (RT-PCR), en casos donde se obtienen falsos negativos por RT-PCR y en pacientes asintomáticos debido a la necesidad de aislar de forma temprana a los pacientes sospechosos^{2,3}.

FISIOPATOLOGÍA

El SARS-CoV-2, causante de la COVID-19, y perteneciente a los β -coronavirus, es un virus de ácido ribonucleico (RNA) típico. Generalmente tiene forma redondeada u oval, con un diámetro de 60-140 nm; cuando se observa con un microscopio electrónico, su membrana externa contiene picos de cerca de 9-12 nm, similar a una corona solar¹. El nuevo coronavirus SARS-CoV-2 comparte el 79.6% de su secuencia genética con el SARS-CoV (causante del brote epidémico en 2003) y es 96% idéntico a todo el genoma de un coronavirus de murciélago. El SARS-CoV-2 usa el mismo receptor de entrada que la enzima convertidora de angiotensina II (ACE-II) al igual que el SARS-CoV. Esta gran afinidad a la ACE-II, que es utilizada como receptor de entrada para invadir a las células, permite explicar la eficiente propagación viral en los humanos. La proteína ACE-II se presenta en abun-

Las células en la vía aérea superior se infectan inicialmente, lo que resulta en el desprendimiento celular, pero relativamente poco daño; sin embargo, el virus se propaga rápidamente a los alvéolos causando daño alveolar difuso. Esto se caracteriza por descamación de neumocitos, edema alveolar, infiltración celular inflamatoria y formación de membrana hialina. También se detectan virus o productos virales en otros órganos, como el riñón, el hígado, el cerebro, el intestino delgado y en las heces.

dancia en células epiteliales alveolares pulmonares y también en enterocitos del intestino delgado, lo que puede ayudar a comprender mejor las rutas de infección y manifestaciones de la enfermedad⁴.

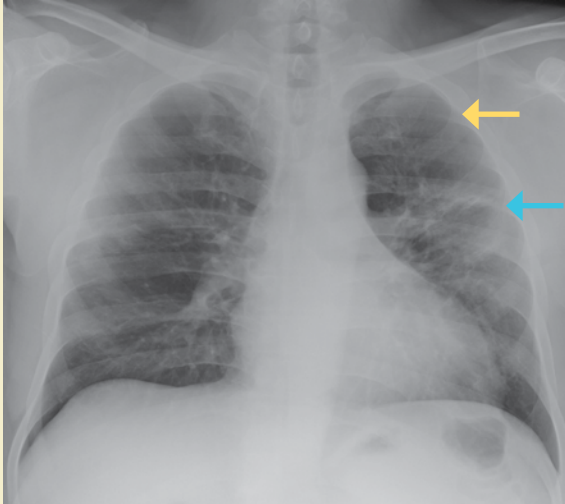
Hasta el momento es escasa la información que se tiene en forma específica sobre el mecanismo de patogenia que presenta SARS-CoV-2, en su mayoría los datos que existen a nivel mundial se basan en la similitud del mismo con SARS-CoV. Las células en la vía aérea superior se infectan inicialmente, lo que resulta en el desprendimiento celular, pero relativamente poco daño; sin embargo, el virus se propaga rápidamente a los alvéolos causando daño alveolar difuso. Esto se caracteriza por descamación de neumocitos, edema alveolar, infiltración celular inflamatoria y formación de membrana hialina. También se detectan virus o productos virales en otros órganos, como el riñón, el hígado, el cerebro, el intestino delgado, y en las heces⁵.

CLASIFICACIÓN CLÍNICA

El periodo de incubación es de 3 hasta 14 días. La fiebre, fatiga y tos seca son las principales manifestaciones en el periodo prodrómico, existen casos reportados cuyas primeras manifestaciones clínicas fueron gastrointestinales, que pueden ser una presentación temprana de la infección por SARS-CoV-2^{6,7}.

Acorde con el programa de diagnóstico y tratamiento de la nueva infección por coronavirus, recomendada por la Comisión Nacional de Salud

Figura 1. Radiografía de tórax PA donde se observan áreas en vidrio despulido (flecha amarilla) con áreas de consolidación de distribución periférica (flecha azul)



*Nótese la menor atenuación del patrón en vidrio despulido que permite la visualización de las estructuras vasculares.

China, los pacientes con COVID-19 se clasifican en: enfermedad mínima, común, grave y crítica.

1. En la enfermedad *mínima*, los pacientes tienen síntomas clínicos leves, sin opacidades en las imágenes de tórax.
2. En los casos de enfermedad *común*, los pacientes tienen fiebre y síntomas respiratorios, con imágenes de tórax que muestran opacidades pulmonares.
3. En casos *graves* se debe cumplir alguno de los siguientes criterios: 1) distrés respiratorio, frecuencia respiratoria de ≥ 30 respiraciones por minuto; 2) saturación de oxígeno en sangre (SaO_2) $\leq 93\%$; 3), presión parcial de oxígeno arterial (PaO_2)/concentración de oxígeno (FiO_2) ≤ 300 mmHg.
4. Los pacientes *críticos* necesitan cumplir alguna de las siguientes condiciones: 1) falla respiratoria y necesidad de ventilación mecánica; 2) choque; 3) falla orgánica de otro órgano con necesidad de tratamiento monitoreado en la Unidad de Cuidados Intensivos¹.

PCR Y ESTUDIOS DE IMAGEN

Si bien actualmente el diagnóstico de COVID-19 depende de la reacción en cadena de la polimerasa por transcriptasa inversa en tiempo real (*real time reverse transcription polymerase chain reaction* [RT-PCR])⁷, recientemente la OMS sugiere realizar estudios de imagen torácica en:

1. Pacientes sintomáticos cuando la prueba de RT-PCR no está viable, los resultados se retrasan o hay una prueba negativa, pero existe una alta sospecha clínica de COVID-19.
2. La OMS sugiere realizar estudios de imagen adicionalmente al abordaje clínico y de laboratorio en:
 - Pacientes sospechosos, confirmados no hospitalizados o con síntomas leves para decidir la admisión hospitalaria.
 - Para pacientes sospechosos, confirmados no hospitalizados, con síntomas moderados o severos para decidir una admisión regular o una admisión de cuidados intensivos.
 - Para pacientes con sospecha, confirmados hospitalizados o con síntomas moderados o severos, para decidir el manejo terapéutico⁸.

Radiografía

Se ha reportado que la sensibilidad de la radiografía de tórax es de 69%, menor respecto del RT-PCR, el cual es de 91%, aunque se observaron casos en que las anomalías radiográficas preceden a los estudios de RT-PCR positivos en un 9% de los casos. Los hallazgos radiográficos más comúnmente encontrados son: consolidación, imagen en vidrio despulido, de distribución periférica y en las zonas inferiores, con un involucro bilateral (50%), mientras que el derrame pleural es poco común (3%); los hallazgos radiográficos tienen un pico de aparición a los 10-12 días del inicio de los síntomas⁹ (**figura 1**).

Tomografía

La tomografía computada (TC) de tórax es más sensible que la radiografía, y por esta razón fue el principal método diagnóstico usado en el brote en China¹.

Las opacidades en vidrio despulido visibles en tomografía, algunas veces son indetectables en la

Tabla 1. Breve descripción de los patrones encontrados en la infección por SARS-CoV-2	
Concepto	Descripción
Patrón en vidrio despulido	Área de mayor atenuación pulmonar dentro de la cual se pueden visualizar las estructuras vasculares, ya que no son borradas
Patrón en "Crazy-paving", en empedrado o adoquinado	Patrón reticular a menudo con apariencia de engrosamiento septal interlobulillar, superpuesto a opacidades en vidrio despulido, simulando empedrado
Consolidación	Se refiere a ocupación del espacio aéreo por productos patológicos (agua, pus, sangre...), la consolidación aparece como un aumento homogéneo de la atenuación parenquimato-sa pulmonar que oculta los márgenes de los vasos y las paredes de las vías respiratorias

Fuente: Hansell D, Bankier A, MacMahon H, et al. Fleischner Society: Glossary of Terms for Thoracic Imaging. Radiology. [Internet] 2008 [consultado 2020];256(3). Disponible en: <https://doi.org/10.1148/radiol.2462070712>

radiografía y también pueden observarse las tomografías normales hasta en el 14% de los pacientes. Hay casos en los que existe una infección confirmada de COVID-19 y no existen hallazgos por tomografía; también existen otros casos asintomáticos de infectados con COVID-19 con hallazgos por tomografía¹⁰.

Se han distinguido distintos estadios y patrones por TAC acorde con los cambios durante la recuperación de la infección por SARS-CoV-2 (**tabla 1**).

- 1. Estadio 1:** De 0 a 4 días. El patrón en vidrio despulido fue el principal hallazgo radiológico, subpleural en los lóbulos inferiores, unilateralmente o bilateralmente (**figura 2**).
- 2. Estadio 2:** De 5 a 8 días. Se observó un patrón en empedrado en el 53% de los pacientes. En este estadio la infección rápidamente se agrava y se extiende de forma bilateral, multilobar con patrón difuso en vidrio despulido, en empedrado o patrón de consolidación (**figura 3**).
- 3. Estadio 3:** De 9 a 13 días. Se observó un patrón de consolidación en el 91% de los pacientes. El área involucrada crece lentamente (**figura 4**).
- 4. Estadio 4:** Más de 14 días. Resolución gradual de consolidación en el 75% de los pacientes, la infección fue controlada y la consolidación fue gradualmente absorbida. Sin presencia de patrón en empedrado, sin embargo, se puede observar un patrón de vidrio despulido extenso. El periodo de absorción se extendió por 26 días desde el inicio de los síntomas. Los signos de mejoría se empezaron a ver desde los 14 días¹.

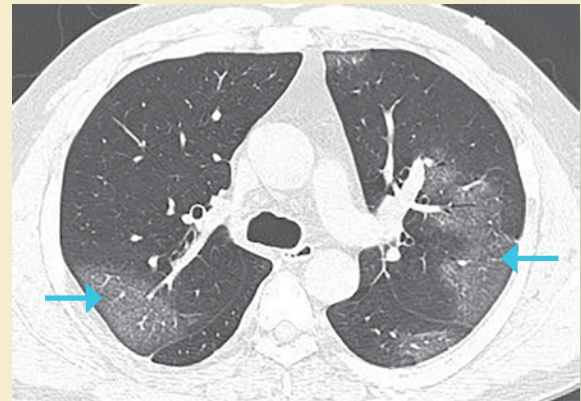


Figura 2. Tomografía de tórax simple con ventana para pulmón en corte axial, donde se observa el típico patrón en vidrio despulido de distribución periférica por COVID-19 (flechas azules)

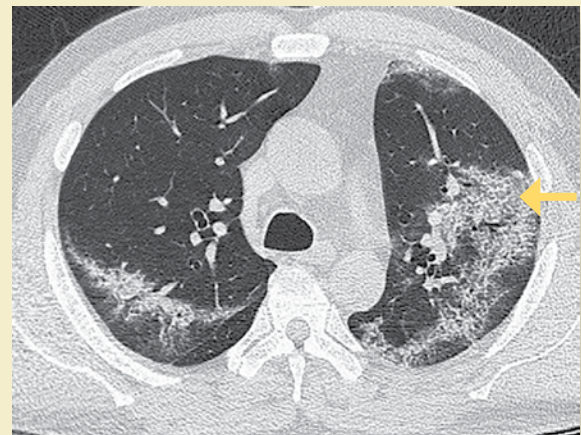


Figura 3. Tomografía de tórax simple con ventana para pulmón en corte axial, donde se observa patrón en empedrado (flecha amarilla)

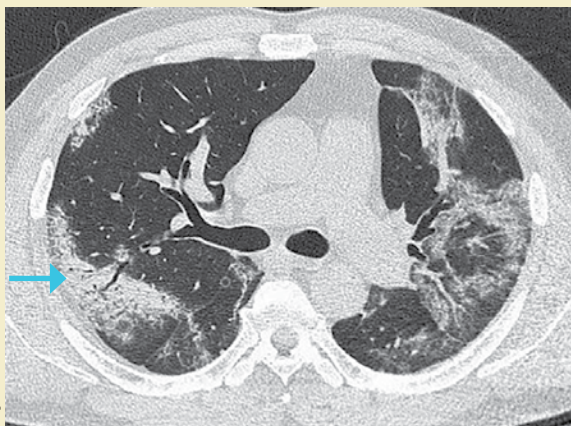


Imagen: Muñoz Jirillo et al.

Figura 4. Tomografía de tórax simple con ventana para pulmón en corte axial, donde se observa área de consolidación (flecha azul)

La Sociedad Británica de Radiología Torácica (BSTI, por sus siglas en inglés) ha establecido un sistema estandarizado que clasifica los hallazgos tomográficos por COVID-19 en: estudio normal, clásica o probable COVID-19 (patrón predominante bilateral, basal, en empedrado, consolidación periférica, halo reverso, patrón perilobular), indeterminado para COVID-19 (patrón en vidrio deslustrado no periférico, complejo, unilateral), no-COVID-19 (neumonía lobar, cavitación, patrón de árbol en gemación, linfadenopatía, efusión, otros patrones), así como valorar su distribución: bilateral, unilateral, parcheada, difusa, lobar, no lobar y su extensión $\leq 25\%$, $26-50\%$, $51-75\%$, $> 75\%$ ¹¹.

De igual forma en un consenso de reporte de los hallazgos por tomografía en COVID-19 realizado por la Sociedad Radiológica de Norte América avalada por la Sociedad de Radiología Torácica y el Colegio Americano de Radiología se establecen 4 categorías para el reporte de hallazgos por imagen potencialmente atribuibles a COVID-19.

1. Características típicas: Son aquellas reportadas en la literatura más frecuente y específicamente vistas en neumonía COVID-19. Los principales diagnósticos diferenciales incluyen: neumonías virales, especialmente influenza y patrones de daño agudo del pulmón, particularmente neu-

monía organizada, incluso toxicidad por drogas y enfermedad del tejido conectivo o idiopática.

- 2. Características indeterminadas:** Son aquellas que han sido reportadas en COVID-19, pero no son suficientemente específicas para llegar a un diagnóstico relativamente confiable. Un ejemplo puede ser un patrón difuso en vidrio despulido sin una clara distribución. Este hallazgo es común en neumonía por COVID-19, pero ocurre en una amplia variedad de enfermedades, tales como: neumonitis aguda por hipersensibilidad, infección por *Pneumocystis*, hemorragia alveolar difusa, que son difíciles de distinguir por imagen.
- 3. Características atípicas:** Son las reportadas de forma poco común o que no ocurren en COVID-19, más típicas que otras enfermedades, como consolidación lobar o consolidación segmentaria en la neumonía bacteriana, cavitación para neumonía necrotizante, y opacidades en árbol de gemación con nódulos centrolobulillares, como puede ocurrir en una variedad de infecciones adquiridas en la comunidad y aspiración.
- 4. Negativo para neumonía:** Implica que no hay anomalías parenquimatosas que pueden ser atribuidas a infecciones. Específicamente, que el patrón en vidrio despulido o consolidación estén ausentes. Es importante que puede no haber hallazgos por TC en una infección temprana¹² por SARS-CoV-2.

Otros signos por COVID-19 considerados atípicos por su poca frecuencia: un ejemplo de esto es el signo del halo, el cual es inespecífico ya que ha sido descrito en nódulos hemorrágicos típicamente angioinvasivos por infección fúngica, metástasis hipervasculares y vasculitis, las infecciones virales y neumonía organizada¹³. También se ha observado el signo del halo reverso (vidrio despulido central y consolidación circundante)¹⁴.

La Sociedad Radiológica Holandesa desarrolló el CO-RADS (de su nombre en inglés COVID-19 Reporting and Data System), el cual establece la probabilidad de afección pulmonar por SARS-CoV-2. Esta escala se debe usar en pacientes con síntomas de moderados a severos. Establece 7 categorías:

1. CO-RADS 0 (no interpretable, la técnica fue insuficiente para establecer un puntaje).
2. CO-RADS 1 (sospecha muy baja, estudio normal o no infeccioso).
3. CO-RADS 2 (sospecha baja, hallazgos típicos de otra infección, pero no de COVID-19).
4. CO-RADS 3 (dudoso, características compatibles con COVID-19 pero también con otras enfermedades).
5. CO-RADS 4 (alta sospecha de COVID-19).
6. CO-RADS 5 (muy alta sospecha, características típicas de la enfermedad).
7. CO-RADS 6 (probado, con RT-PCR positivo para infección por SARS-CoV-2)¹⁵.

A pesar de que los hallazgos tomográficos presentan mayor sensibilidad y especificidad, tiene algunos inconvenientes técnicos, ya que la sala de tomografía debe someterse a un proceso de limpieza posterior a la atención de un paciente infectado con SARS-CoV-2, la ausencia de equipos de tomografía en algunos hospitales hace al estudio de radiografía un método recomendable para dar seguimiento a los pacientes⁹.

Cabe mencionar que el espectro de manifestaciones de la enfermedad aún no está dilucidado por completo, se han reportado casos de hemorragia aguda necrotizante diagnosticada por resonancia magnética (RM)¹⁶, y de manera más reciente se evaluaron retrospectivamente los estudios de neuroimagen de 185 pacientes, donde se reportaron susceptibilidades anormales intraaxiales y leucoencefalopatía, con predilección del espleno y sustancia blanca yuxtacortical; manifestaciones isquémicas o macrohemorrágicas, realce a la administración de medio de contraste del parénquima, leptomeninges, nervios craneales y nervios espinales¹⁷.

Los hallazgos por tomografía computarizada (TC) se convirtieron temporalmente como un criterio de diagnóstico para COVID-19 como un sustituto de ácido nucleico en China, cuando las pruebas RT-PCR eran limitadas, también hay casos donde se observan hallazgos tempranos y típicos con TC, y múltiples pruebas de RT-PCR contradictorias².

Ultrasonido

El ultrasonido es un método seguro, transportable a la cama del paciente, libre de radiación ionizante y de bajo costo, por lo que es útil en el diagnóstico y monitoreo de pacientes con infección por SARS-CoV-2¹⁸. El hallazgo principal en ultrasonido es la enfermedad intersticial aguda, que produce artefactos hiperecoicos verticales que se apartan de la línea pleural, llamadas líneas B. El pulmón que pierde su contenido aéreo progresa de presentar un patrón pulmonar normal (con líneas A, las cuales se caracterizan por ser horizontales, cortas e hiperecoicas) a observar líneas B no coalescentes, después líneas B coalescentes hasta llegar a la consolidación¹⁹⁻²¹ (**figuras 5a, 5b, 5c, 5d**).

La ecografía puede utilizarse en estos pacientes no solo para la evaluación de la afección pulmonar, también para la evaluación de la función cardíaca, para el estudio ecográfico del diafragma que puede ayudar a evaluar la capacidad ventilatoria del paciente, la adecuada posición del tubo endotraqueal, realizar accesos vasculares centrales o traqueotomías con mayor seguridad¹⁸.

Inteligencia artificial

Por otra parte, con la emergencia de la inteligencia artificial y su uso en el campo de la radiología, en un esfuerzo por realizar un análisis cuantitativo de los estudios de imagen y de tal manera también un diagnóstico de mayor precisión, se han evaluado algoritmos que pueden proveer una estimación automática y objetiva de la severidad de la enfermedad facilitando la interpretación durante la pandemia²². Los algoritmos son entrenados por radiólogos para la medición de la gravedad de la enfermedad, por medio de tomografía y radiografía con una posterior evaluación de sus resultados de forma interna y externa, en diferentes hospitales, por diferentes radiólogos, y se ha logrado correlacionar la severidad cuantificada por un algoritmo con la probabilidad de reintubación o muerte en los pacientes^{23,24}.

CONCLUSIONES

La neumonía causada por el virus SARS-CoV-2 representa un nuevo reto para la comunidad internacional, con esencial participación de los profesio-

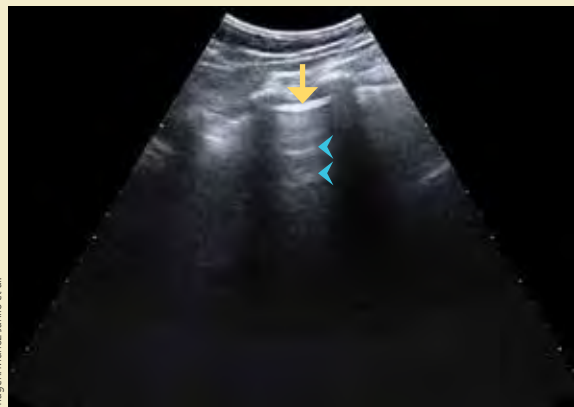


Figura 5a. Ultrasonido en escala de grises del tórax donde se observa la línea pleural (flecha amarilla) y las líneas A (cabezas de flecha), que corresponden al patrón pulmonar ecográfico normal

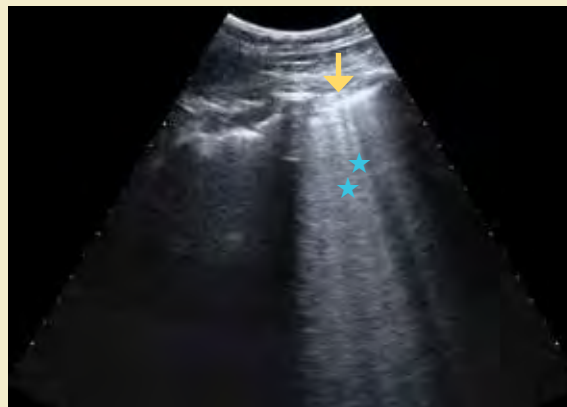


Figura 5b. Ultrasonido en escala de grises del tórax, donde se observa la línea pleural (flecha amarilla) y las líneas B (estrellas azules), estas últimas traducen engrosamiento intersticial

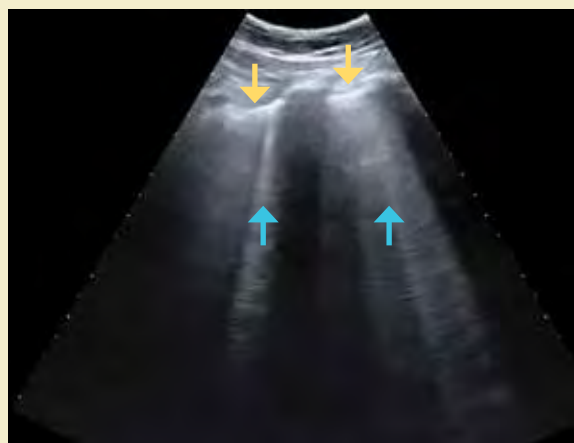

Figura 5c. Ultrasonido en escala de grises del tórax, donde se observa la línea pleural (flechas amarillas) y las líneas B coalescentes (flechas azules) que traducen mayor engrosamiento intersticial

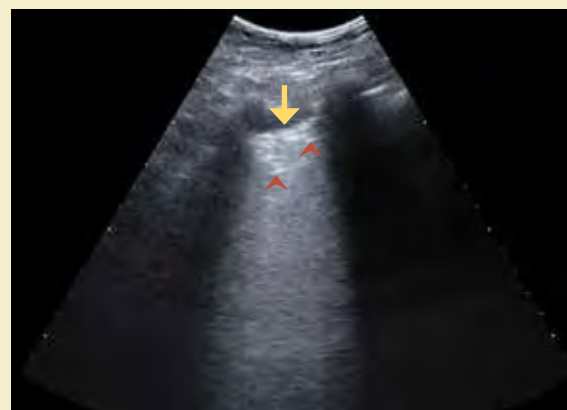

Figura 5d. Ultrasonido en escala de grises del tórax, donde se observa la línea pleural (flecha amarilla) y áreas hiperecoicas irregulares (puntas de flecha) que corresponden al broncograma aéreo en un área pulmonar de consolidación

nales de la salud que estarán en primera línea para realizar la caracterización y evaluación por imagen de los pacientes infectados y posibles infectados, con un involucro en su seguimiento durante el curso de la infección aguda en sus distintas etapas y en el seguimiento de los pacientes con repercusiones crónicas pulmonares, motivo por el cual la investigación de los patrones radiográficos, tomográficos y por ultrasonido característicos de la COVID-19

deben ser del conocimiento de todo el personal involucrado en la atención de los pacientes.

CONFLICTOS DE INTERÉS

Ninguno. ●

REFERENCIAS

1. Yang R, Li X, Huan L, et al. Chest CT Severity Score: An Imaging Tool for Assessing Severe COVID-19. RSNA,

- Radiology: Cardiothoracic Imaging. 2020;2(2). Disponible en: <https://pubs.rsna.org/doi/full/10.1148/ryct.2020200047>
2. Zhao X, Liu B, Yu Y, et al. COVID-19 patient with initially negative RT-PCR. *ESR* [Internet] 2020 [Consultado 2020]. Disponible en: <https://www.eurorad.org/case/16631>
 3. Kooraki S, Hosseiny M, Myers L. Coronavirus (COVID-19) Outbreak: What the Department of Radiology Should Know. *JACR*. 2020;4:447-51.
 4. Guo YR, Cao QD, Hong ZS, Tan YY, Chen SD, Jin H-J, et al. The origin, transmission and clinical therapies on coronavirus disease 2019 (COVID-19) outbreak – an update on the status. *Mil Med Res*. 2020;7(1):11.
 5. Tran J, Glavis-Bloom J, Bryan T. COVID-19 patient presenting with initial gastrointestinal symptoms. *ESR* [Internet] 2020 [Consultado 2020]. Disponible en: <https://www.eurorad.org/case/16654>
 6. Pan Y, Guan H. Imaging changes in patients with 2019-nCov. *Eur Radiol* [Internet]. 2020 [Consultado 2020]. Disponible en: <https://link.springer.com/article/10.1007/s00330-020-06713-z#citeas>
 7. Wong HYF, Lam HYS, Fong AH-T, et al. Frequency and Distribution of Chest Radiographic Findings in COVID-19 Positive Patients. *RSNA, Radiology* [Internet]. 2019 [Consultado 2020]. Disponible en: <https://pubs.rsna.org/doi/pdf/10.1148/radiol.2020201160>
 8. Akl E, Blazic I, Yaacoub S, et al. Use of Chest Imaging in the Diagnosis and Management Of COVID-19: a WHO Rapid Advice Guide. *Radiology*. [Internet]. 2020 [consultado 2020]. Disponible en: <https://doi.org/10.1148/radiol.2020203173>
 9. Ng M-Y, Lee EYP, Yang J, et al. Imaging Profile of the COVID-19 Infection: Radiologic Findings and Literature Review. *RSNA, Radiology: Cardiothoracic Imaging*. 2020;2(1):e200034.
 10. Bandirali M, Sconfienza LM, Serra R, et al. Chest X-ray findings in asymptomatic and minimally symptomatic quarantined patients in Codogno, Italy. *RSNA, Radiology* [Internet] 2020 [Consultado 2020]; 201102. Disponible en: <https://pubs.rsna.org/doi/10.1148/radiol.2020201102>
 11. BSTI. [Internet]. COVID-19 BSTI Reporting Templates and Codes. 22/05/2020. [Consultado 2020]. Disponible en: <https://www.bsti.org.uk/covid-19-resources/covid-19-bsti-reporting-templates>
 12. Simpson S, Kay FU, Abbara S, et al. Radiological Society of North America Expert Consensus Statement on Reporting Chest CT Findings Related to COVID-19. Endorsed by the Society of Thoracic Radiology, the American College of Radiology, and RSNA. *RSNA, Radiology: Cardiothoracic Imaging*. 2020;2(2):e200152.
 13. Li X, Zeng X, Liu B, et al. COVID-19 Infection Presenting with CT Halo Sign. *RSNA, Radiology: Cardiothoracic Imaging*. 2020;2(1):e200026.
 14. Wu Y, Xie Y-l, Wang X. Longitudinal CT Findings in COVID-19 Pneumonia: Case Presenting Organizing Pneumonia Pattern. *RSNA, Radiology: Cardiothoracic Imaging*. 2020;2(1):e200031.
 15. Prokop M, Van Everdingen W, Van Rees Vellinga T, et al. CO-RADS: A Categorical CT Assessment Scheme for Patients Suspected of Having COVID-19 Definition and Evaluation. *Radiology*. [Internet] 2020 [consultado 2020]. 296 (2). Disponible en: <https://doi.org/10.1148/radiol.2020201473>
 16. Poyiadji N, Shahin G, Noujaim D, et al. COVID-19–associated Acute Hemorrhagic Necrotizing Encephalopathy: CT and MRI Features. *RSNA, Radiology*. 2020;201187.
 17. Klironomos S, Tzortzakakis A, Kits A, et al. Nervous System Involvement in COVID-19: Results from a Retrospective Consecutive Neuroimaging Cohort. *Radiology*. [Internet] 2020 [consultado 2020]. Disponible en: <https://doi.org/10.1148/radiol.20202027915>
 18. Wong A, Olusanya O, Wilkinson J, et al. Ultrasound in Times of COVID-19. *ICU MANAGEMENT & PRACTICE*. [Internet] 2020 [consultado 2020]; 20 (1). Disponible en: <https://healthmanagement.org/c/icu/issuearticle/ultrasound-in-times-of-covid-19>
 19. Qian-Yi Peng, Xiao-Ting Wang, Li-Na Zhang, et al. Findings of lung ultrasonography of novel corona virus pneumonia during the 2019-2020. *ICM Journal - ESICM* [Internet] 2020 [consultado 2020];46(5):849-850. Disponible en: <https://link.springer.com/content/pdf/10.1007/s00134-020-05996-6.pdf>
 20. Carrillo R, Carillo J, Carrillo L, et al. Patrones ultrasonográficos pulmonares en el enfermo grave. *Asociación Mexicana de Medicina Crítica y Terapia Intensiva*. [Internet] 2020 [consultado 2020];25(1):24-32. Disponible en: <https://www.medigraphic.com/pdfs/medcri/ti-2011/ti111d.pdf>
 21. Soccorsa S, Boccatonda A, Montanari M, et al. Thoracic ultrasound and SARS-COVID-19: a pictorial essay. *Journal of Ultrasound* [Internet]. 2020 [consultado 2020];23:217-221. Disponible: <https://link.springer.com/content/pdf/10.1007/s40477-020-00458-7.pdf>
 22. Huang L, Han R, Ai T, et al. Serial Quantitative Chest CT Assessment of COVID-19: Deep-Learning Approach. *RSNA, Radiology: Cardiothoracic Imaging*. 2020;2(2):e200075.
 23. Lessmann N, Sánchez C, Beenen L, et al. Automated Assessment of CO-RADS and Chest CT Severity Scores in Patients with Suspected COVID-19 Using Artificial Intelligence. *Radiology*. [Internet] 2020 [consultado 2020]. Disponible en: <https://pubs.rsna.org/doi/pdf/10.1148/radiol.2020202439>
 24. Matthew D. Li, Thumbavanam N, Gidwani M, et al. Automated Assessment and Tracking of COVID-19 Pulmonary Disease Severity no Chest Radiographs using Convolutional Siamese Neural Networks. *Radiology*. [Internet] 2020 [consultado 2020]. Disponible en: <https://doi.org/10.1148/ryai.2020200079>