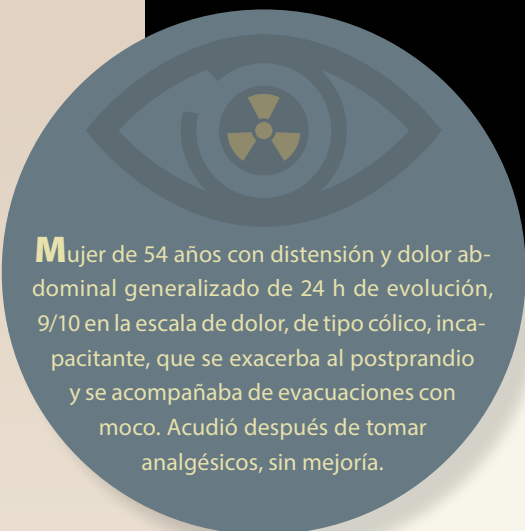


## Haga su diagnóstico

Alfredo Ramírez-Gutiérrez de Velasco<sup>a,b,\*</sup>,  
Maridel Trujeque-Matos<sup>a</sup>

Sección a cargo del Dr. José Luis  
Ramírez-Arias



**M**ujer de 54 años con distensión y dolor abdominal generalizado de 24 h de evolución, 9/10 en la escala de dolor, de tipo cólico, incapacitante, que se exacerba al postprandio y se acompañaba de evacuaciones con moco. Acudió después de tomar analgésicos, sin mejoría.

**1. Con base en los hallazgos radiográficos, ¿cuál sería su diagnóstico?**

- a) Perforación de víscera hueca
- b) Volvulus
- c) Intususcepción
- d) Apendicitis

**2. ¿Cuál es el signo que se observa en la radiografía de abdomen?**

- a) Signo del pico de pájaro
- b) Signo del remolino
- c) Signo del grano de café
- d) Signo de la doble burbuja

**3. ¿Qué porción del intestino se encuentra afectada?**

- a) Yeyuno
- b) Ciego
- c) Colon transverso
- d) Sigmoides

**4. ¿Cuál es el tratamiento más adecuado para este paciente?**

- a) Observación desde casa
- b) Hospitalizar y administrar antibióticos IV
- c) Colocación de sonda nasogástrica
- d) Cirugía

**5. ¿En qué consiste el signo del paso al norte en la radiografía de abdomen?**

- a) Colon sigmoidees se encuentra cefálico al colon transverso
- b) Colon ascendente por delante del hígado
- c) Colon transverso por delante del hígado
- d) Yeyuno por delante del colon transverso

<sup>a</sup> Residente de Imagenología Diagnóstica y Terapéutica. Hospital Ángeles del Pedregal. Ciudad de México, México.

\* Autor para correspondencia: Alfredo Ramírez-Gutiérrez de Velasco.  
Correo electrónico: alfredomd@me.com  
ORCID ID:

<sup>b</sup> <https://orcid.org/0000-0002-7017-6613>

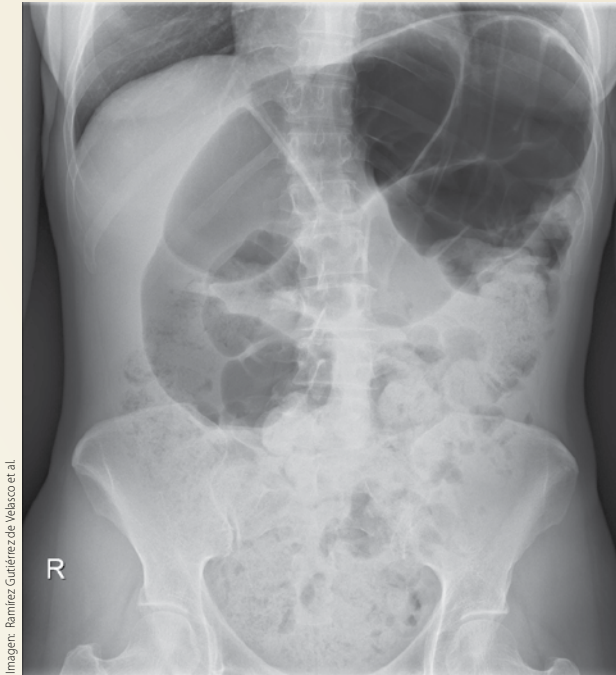


Figura 1. Radiografía de abdomen

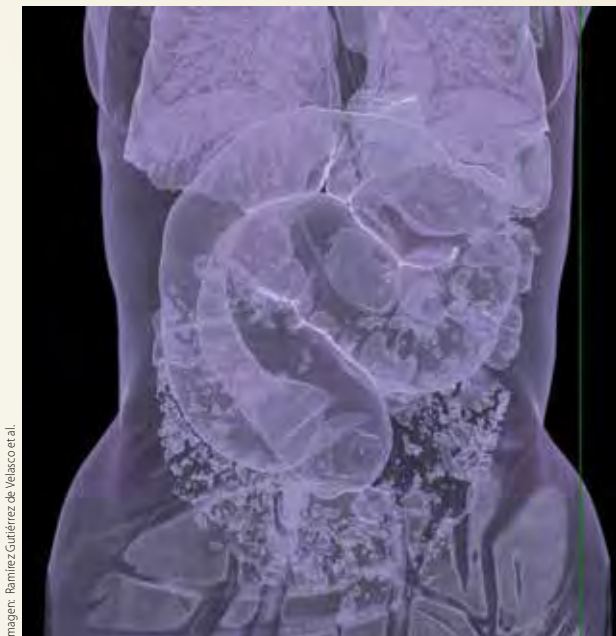

Figura 3. Reconstrucción volumétrica en 3D

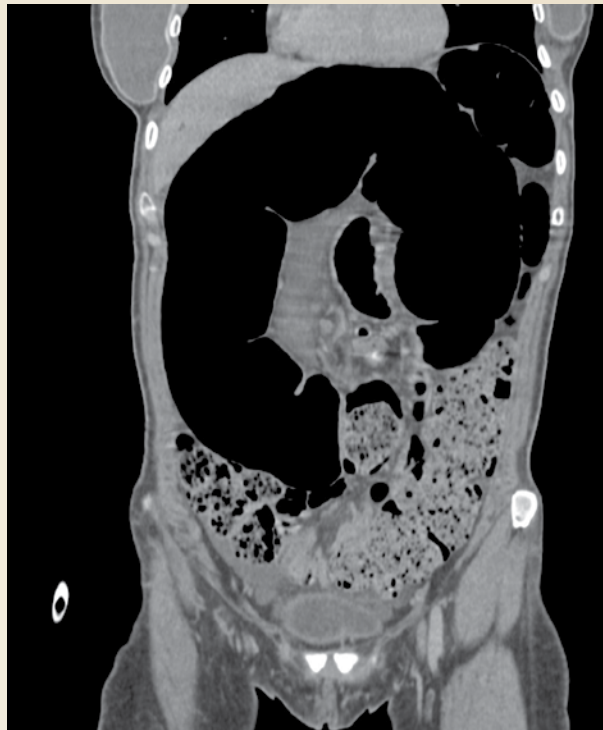

Figura 2. Tomografía computada contrastada en corte coronal

### BIBLIOGRAFÍA

- Kloth C, Vogele D, Brunner H. Pathognomonic imaging signs in abdominal radiology. *Abdominal Radiology*. 2020;45:576-86.
- Reeder MM. Gastrointestinal tract and abdomen. En: Reeder MM, Bradley WG, eds. *Reeder and Felson's gamuts in radiology*. 3rd ed. New York, NY: SpringerVerlag, 1993.
- Roche CJ, O'Keeffe DP, Lee WK, Duddalwar VA, Torregiani WC, Curtis JM. Selections from the buffet of food signs in radiology. *Radiographics*. 2002;22:1369-84.