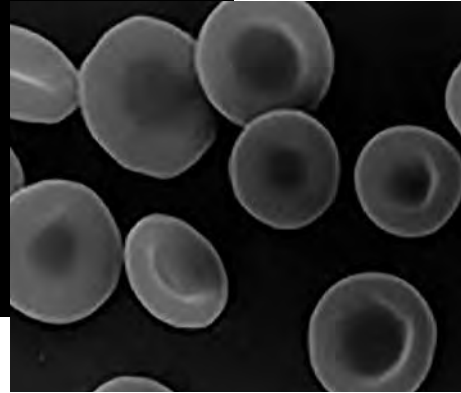


# Anemia ferropénica crónica: síndrome de Plummer-Vinson (Paterson-Brown-Kelly)

## Reporte de caso

Adriana Zapata González<sup>a</sup>, María Elena Uc Miam<sup>b,\*</sup>, Felipe Irineo Angulo Vázquez<sup>c</sup>, Karime Berenice Ramos Santos<sup>b</sup>



### Resumen

El síndrome de Plummer-Vinson (Paterson-Brown-Kelly) es una entidad rara, caracterizada por disfagia, formación de membranas esofágicas y anemia por deficiencia de hierro. Presentamos el caso de una mujer de 46 años con antecedentes clínicos de anemia ferropénica de larga evolución, que posteriormente presentó disfagia y odinofagia. Se encontró una membrana subcricoidea que fue rota exitosamente con el endoscopio. Los médicos de primer contacto deben estar familiarizados de los síntomas del síndrome de Plummer-Vinson, y tenerlos en cuenta a la hora de abordar un paciente con la tríada clásica. Como el síndrome es una condición precancerosa con alto potencial maligno, el diagnóstico precoz y tratamiento oportuno es de suma importancia.

**Palabras clave:** Síndrome Plummer-Vinson; anemia ferropénica crónica; membrana esofágica; cáncer esofágico de células escamosas; síndrome de Paterson-Brown-Kelly.

<sup>a</sup> Residente de Dermatología. Hospital Civil de Culiacán. Culiacán Rosales, Sinaloa, México.

<sup>b</sup> Residente de Medicina Interna. Hospital Regional de Alta Especialidad de la Península de Yucatán. Mérida, Yucatán.

<sup>c</sup> Servicio de Gastroenterología. Hospital Regional de Alta Especialidad de la Península de Yucatán. Mérida, Yucatán.

\* Autor para correspondencia: María Elena Uc Miam  
Correo electrónico: elenar27@hotmail.com

Recibido: 19-septiembre-2019. Aceptado: 12-octubre-2020.

### Chronic Iron Deficiency Anemia: Plummer-Vinson (Paterson-Brown-Kelly) Syndrome. A Case Report

#### Abstract

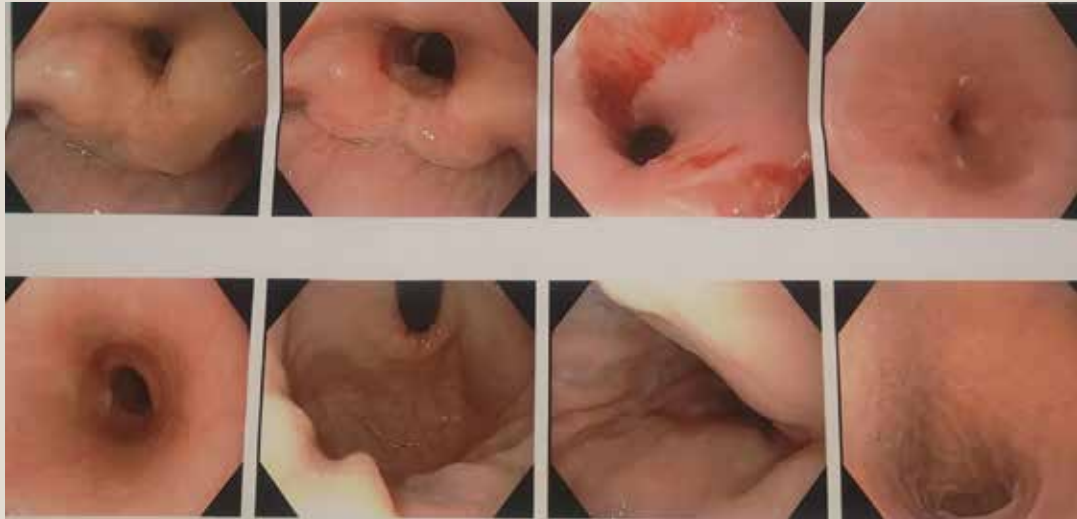
Plummer-Vinson syndrome (Paterson-Brown-Kelly) is a rare entity, characterized by dysphagia, esophageal web formation, and iron deficiency anemia. We present the case of a 46-year-old woman with a clinical history of iron deficiency anemia who subsequently presents dysphagia and odynophagia. A subcricoid web that was successfully broken with the endoscope was found. First contact doctors should be familiar with the symptoms of Plummer-Vinson syndrome, and take them into account, when addressing a patient with the classic triad. Since the syndrome is a precancerous condition with high malignant potential, early diagnosis and treatment is of utmost importance for better prognosis.

**Keywords:** Plummer-Vinson syndrome; chronic iron deficiency anemia; esophageal membrane; squamous cell esophageal cancer; Paterson-Brown-Kelly syndrome.

### INTRODUCCIÓN

La disfagia es la dificultad para tragar alimentos. Dentro de sus causas se encuentran las causas mecánicas y los trastornos neuromusculares<sup>1</sup>.

El concepto de disfagia causada por la formación

**Figura 1.** Panendoscopia

Membrana en el tercio superior del esófago, por debajo del cricofaríngeo.  
Desgarro superficial de la mucosa al paso del endoscopio.

de una red mucosa en el esófago proximal en asociación con anemia ferropénica evolucionó de una serie de artículos originados en la Clínica Mayo a principios de la década de 1900<sup>2</sup>.

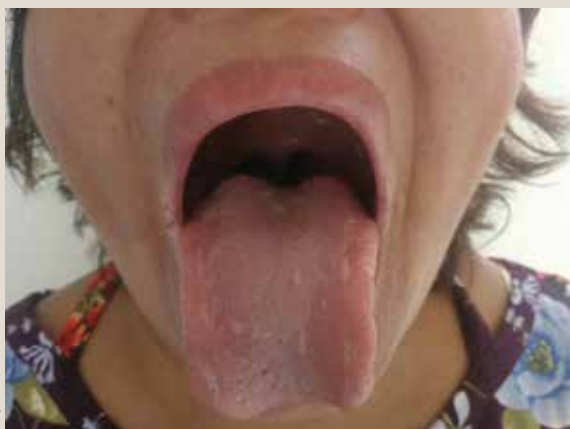Se describe el síndrome de Plummer-Vinson como una tríada formada por disfagia, anemia por deficiencia de hierro y membranas esofágicas que condicionan estenosis esofágica. La condición se ha reportado con más frecuencia en pacientes delgados, de mediana edad, y en mujeres de raza blanca. Las membranas esofágicas son pliegues de mucosa delgados, usualmente semilunares que pueden ser concéntricos; siendo localizados a lo largo de la pared anterior del esófago. La causa exacta no está clara; deficiencia de hierro y otros nutrientes se han visto vinculados, así como la predisposición genética y autoinmunidad. Estas manifestaciones deben ser debidamente reconocidas, para que el paciente reciba el diagnóstico adecuado y la derivación para tratamiento<sup>2</sup>.

### REPORTE DE CASO

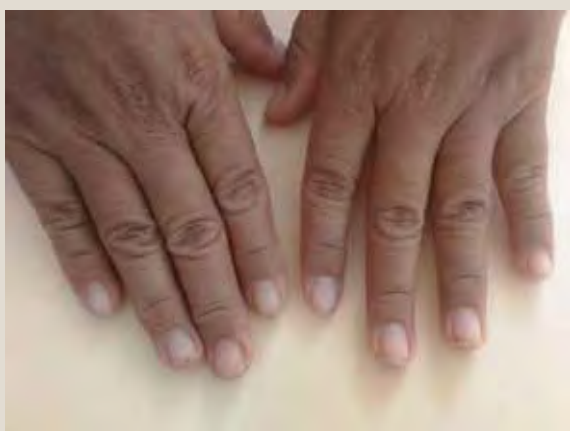Paciente del sexo femenino, de 46 años de edad, sin enfermedades previas crónico degenerativas conocidas. Refirió el diagnóstico de síndrome ané-

mico caracterizado por fatiga y disnea de esfuerzo desde hace 10 años. Ha tenido múltiples consultas por anemia, en tratamiento con hierro vía oral e intramuscular, sin especificar dosis.

Inició padecimiento actual desde hace 1 año con disfagia progresiva de sólidos a líquidos. Recibió tratamiento con omeprazol y antimicrobianos. Se realizó una primera endoscopia en donde se encontró resistencia al paso del endoscopio, lográndose romper una membrana por debajo del cricofaríngeo con el paso del mismo. Hace 2 meses se agregó odinofagia, motivo por el que acudió a consulta con otorrinolaringólogo quien indicó dexametasona, procinéticos, omeprazol y complejo B. Por persistencia de la sintomatología, acudió a la consulta de gastroenterología con nueva panendoscopia que reportó una membrana por debajo del cricofaríngeo, que causaba resistencia, lográndose romper dicha membrana con el paso del endoscopio, observando 2 desgarros superficiales de la mucosa, sin sangrado ni perforación. El resto de la mucosa del esófago era normal, la unión esófago gástrica a 37 cm de la arcada dental superior y coincide con la plicatura diafragmática que estaba a 37 cm de la misma sin hernia ni esofagitis (**figura 1**). En la exploración



**Figura 2.** Queilitis angular y glositis atrófica



**Figura 3.** Uñas quebradizas y pálidas

física fue notable la palidez conjuntival, queilitis angular, fisuras labiales leves, así como dificultad para la apertura bucal (**figura 2**); uñas pálidas con tendencia a la coloración amarillenta, quebradizas (**figura 3**).

En los laboratorios destacaba anemia microcítica, hipocrómica de 7.80 gr/dL, VGM 66.10 fl y HCM de 18.6 pg. con hematocrito disminuido de 27.70% y un ancho de distribución eritrocitaria, aumentado de 19.6% de hemoglobina y trombocitosis de 538.00. Perfil de hierro sugerente de anemia por deficiencia de hierro. Se recabó reporte histopatológico, el cual comentó congestión vascular, fibrosis, inflamación crónica leve, detritus celulares y escasas células escamosas con cambios degenerativos. Sin evidencia de atipias o malignidad.

Realizamos el diagnóstico de síndrome de Plummer-Vinson y se envió a valoración endoscópica cada año para romper membranas incipientes y/o para la búsqueda temprana de cáncer esofágico de células escamosas.

### DISCUSIÓN Y ANÁLISIS DE CASO

El síndrome de Plummer-Vinson (PVS), también conocido como síndrome Paterson-Brown-Kelly, se caracteriza por la clásica tríada de disfagia, anemia por déficit de hierro y una o varias membranas en la parte proximal del esófago<sup>1</sup>. Pueden presentar, además, glositis atrófica y coiloniquia así como otros datos clínicos de anemia. Los datos clínicos y hallazgos endoscópicos que presentaba la paciente, nos hicieron pensar en la existencia de este síndrome.

Es más frecuente en mujeres posmenopáusicas entre 40 y 70 años, aunque se ha reportado también en adolescentes y niños<sup>2</sup>. Es una entidad rara y la literatura disponible está restringida a reportes de casos y series pequeñas de casos, en todo el mundo<sup>3</sup>.

En México no hay datos recientes sobre la incidencia, prevalencia, morbilidad o mortalidad publicados en la literatura, solo se dispone actualmente de reportes de casos. A pesar de no haber información estadística en cuanto a mortalidad, se presume que esta sea baja.

La fisiopatología de esta enfermedad continúa desconocida, se han propuesto varias hipótesis para explicar su patogenia, cada una apoyada por evidencia relativamente débil. Los mecanismos causales propuestos de las membranas esofágicas incluyen deficiencia de hierro, predisposición genética, trastornos autoinmunes y otras deficiencias nutricionales como piridoxina y riboflavina<sup>4</sup>.

La deficiencia de hierro (DH) es la causa más estudiada y hasta ahora más aceptada del PVS. La asociación se basa principalmente en: 1) la presencia de dichas membranas en pacientes con PVS, 2) una alta prevalencia de deficiencia de hierro 3) informes de mejoría en la disfagia y desaparición de la red esofágica y trastornos de la motilidad esofágica después de la terapia con hierro y 4) la presencia de factores de riesgo para deficiencia de hierro, tales como estado postgastrectomía, gastritis atrófica, aclorhidria y sexo femenino<sup>4</sup>.

Se ha postulado que la deficiencia de hierro induce alteración de enzimas dependientes de hierro que conduce a estrés oxidativo y daño en el ADN del epitelio en la mucosa esofágica dando lugar a una degradación gradual de los músculos faríngeos y atrofia de la mucosa que los recubre lo que lleva al desarrollo de membranas<sup>5</sup>. Estos cambios en la mucosa probablemente ocurren a lo largo del esófago, pero se manifiestan solo en el tercio superior del esófago, que se enfrenta al trauma máximo durante la deglución de sólidos. No existe correlación entre la gravedad de estos cambios epiteliales y la duración de DH<sup>5</sup>. De igual forma, se ha informado que la DH causa disminución en la amplitud de la contracción del músculo esofágico posiblemente a través de daño ADN mitocondrial y defecto funcional en estos orgánulos por un mecanismo aún mal entendido<sup>6</sup>, lo que se traduce en alteraciones miasténicas con posterior trastorno en la motilidad esofágica que se encuentra disminuida alterando la deglución. Pueden verse en forma asociada atrofia y lesiones ulceradas en esófago superior como consecuencia de la impactación y retención de alimentos en las membranas que clínicamente se expresan como odinofagia<sup>6</sup>.

El examen histológico, como en este caso, revela atrofia epitelial, a menudo con infiltración de células redondas subepiteliales, paraqueratosis o queratinización anormal, y niveles reducidos de glucógeno y citocromo oxidasa en las células espinosas<sup>1</sup>.

El tratamiento se basa en la corrección de la etiología. En este caso, con reemplazo de hierro asociado con terapia endoscópica. El reemplazo de hierro puede realizarse por vía oral o parenteral. La suplementación con hierro puede resolver la disfagia en muchos pacientes. Sin embargo, la endoscopia es esencial, ya que no solo constituye una importante herramienta diagnóstica, sino también terapéutica, que permite descartar la presencia de otras lesiones asociadas. A menudo la ruptura de la membrana ocurre accidentalmente durante la insuflación del esfínter esofágico superior, principalmente cuando la visualización no es directa y la membrana es fina e incompleta<sup>7</sup>.

Los pacientes deben ser sometidos a una dieta alta en vitaminas para mantener la integridad del epitelio<sup>8</sup>.

El síndrome de Plummer-Vinson se considera una condición premaligna, ya que con el tiempo los pacientes tienen un mayor riesgo de desarrollar carcinoma de células escamosas de hipofaringe o esófago superior. Se supone que la deficiencia prolongada de hierro causa cambios irreversibles en la mucosa, que potencialmente conducen a una degeneración maligna que si no se trata, conlleva un alto riesgo de progresión al cáncer de células escamosas del esófago<sup>9</sup>.

Hasta el momento, la paciente continúa con suplementos de hierro por vía oral, se le realizan biometrías hemáticas de control sin datos de anemia, y niega la presencia de disfagia persistente. Actualmente, con mejoría clínica en espera de nueva endoscopia de control en búsqueda de ruptura de membranas incipientes (o formadas), así como la búsqueda temprana de cáncer incipiente en esófago superior o hipofaringe. ●

## REFERENCIAS

1. Bedini MP, Lázaro BA, Cuoto JH, Gorordo Ipiña RC, Martínez ME, Pérez AS, et al. Síndrome de Plummer-Vinson. Reporte de dos casos y revisión de la literatura. *Acta Gastroenterológica Latinoamericana*. 2018;48(2):73-8.
2. Hirose T, Funasaka K, Furukawa K, Yamamura T, Ishikawa T, Ohno E, et al. Síndrome de Plummer-Vinson con formación de red esofágica en el que se obtuvieron imágenes endoscópicas detalladas. *Intern Med*. 2019;58(6):785-9.
3. Goel A, Bakshi SS, Soni N, Chhavi N. Iron deficiency anemia and Plummer-Vinson syndrome: current insights. *J Blood Med*. 2017;8:175-84.
4. Goel A, Lakshmi CP, Bakshi SS, Soni N, Koshy S. Single-center prospective study of Plummer-Vinson syndrome. *Dis. Esophagus*. 2016;29(7):837-41.
5. Karthikeyan P, Aswath N, Kumaresan R. Plummer Vinson Syndrome: A Rare Syndrome in Male with Review of the Literature. *Case reports in dentistry*. 2017;(4):1-5.
6. De Simone F, Machado P. Síndrome de Plummer-Vinson. *Rev Méd Urug*. 2019;35(1):75-9.
7. Cabral F, Silva TC, Pereira FJ, Vieira M, Barros P. Síndrome de Plummer-Vinson: relato de caso. *Rev De Med*. 2017;96(2):121-4.
8. Samad A. Oral Manifestations of Plummer-Vinson Syndrome: A Classic Report with Literature Review. *Journal of International Oral Health*. 2015;7(3):68-71.
9. Aday U, Gündeş E, Çetin DA, Çiyiltepe H, Başak K, Duman M. Long-term evolution of squamous-cell cancer in Plummer-Vinson syndrome. *Przegląd gastroenterologiczny*. 2017;12(3):226.