

# Haga su diagnóstico

Julián Felipe Frías Almaraz<sup>a,\*</sup>, Alfredo  
Ramírez Gutiérrez de Velasco<sup>a,†</sup>

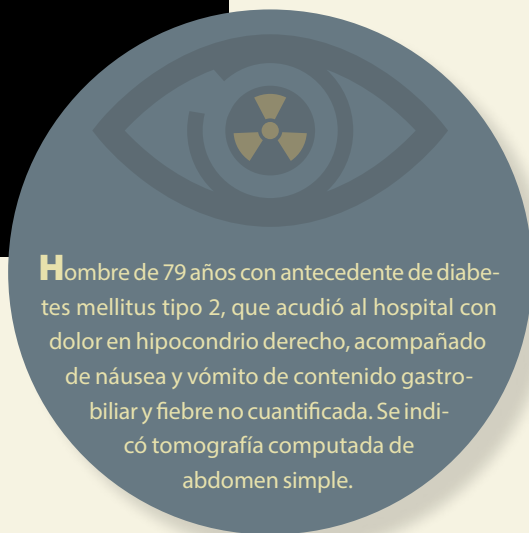
Sección a cargo del Dr. José Luis  
Ramírez-Arias



<sup>a</sup> Residente de Imagenología Diagnóstica y Terapéutica. Facultad de Medicina. Universidad Nacional Autónoma de México. Sede: Hospital Ángeles del Pedregal. Ciudad de México, México.

ORCID ID:  
<sup>†</sup> <https://orcid.org/0000-0002-7017-6613>

Autor para correspondencia: Julián Felipe Frías Almaraz.  
Correo electrónico: julianf.fra@hotmail.com



**H**ombre de 79 años con antecedente de diabetes mellitus tipo 2, que acudió al hospital con dolor en hipocondrio derecho, acompañado de náusea y vómito de contenido gástrico y fiebre no cuantificada. Se indicó tomografía computada de abdomen simple.

## 1. De acuerdo con la figura 1, ¿cuál es la estructura afectada?

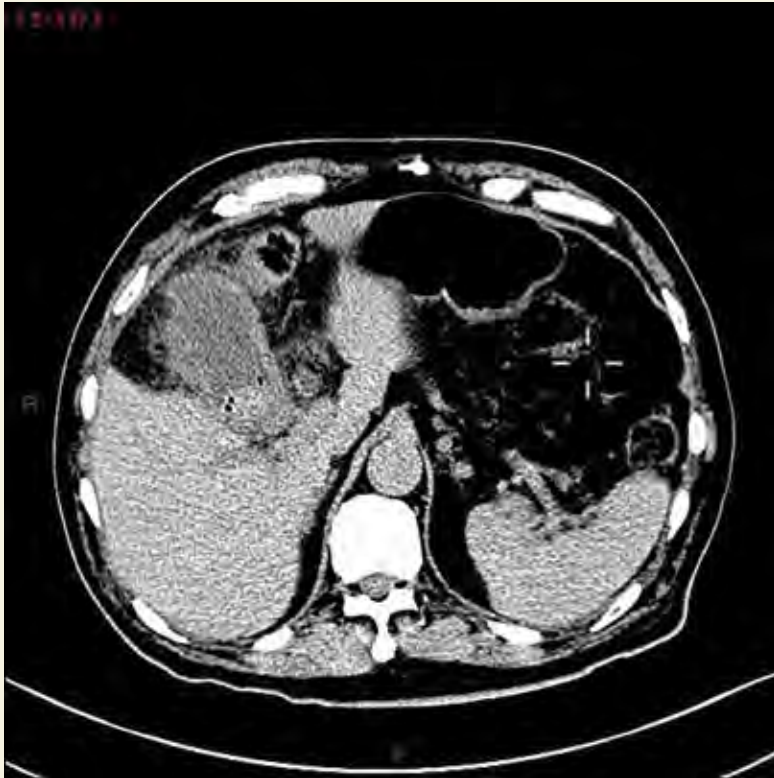- a) Vesícula biliar.
- b) Duodeno.
- c) Estómago.
- d) Ángulo hepático del colon.
- c) Colecistitis enfisematosa calcificada.
- d) Oclusión intestinal.

## 2. ¿Cuáles son los hallazgos tomográficos que caracterizan esta patología?

- a) Cálculos biliares, gas intravesicular, engrosamiento de la pared vesicular, aumento en la densidad de la grasa perivesicular.
- b) Úlcera péptica.
- c) Úlceras de la mucosa gástrica.
- d) Diverticulitis.
- a) Edad avanzada.
- b) Sedentarismo.
- c) Gastroenteritis infecciosa.
- d) Diabetes mellitus.

## 3. ¿A qué entidad patológica corresponden los hallazgos de los cortes de tomografía?

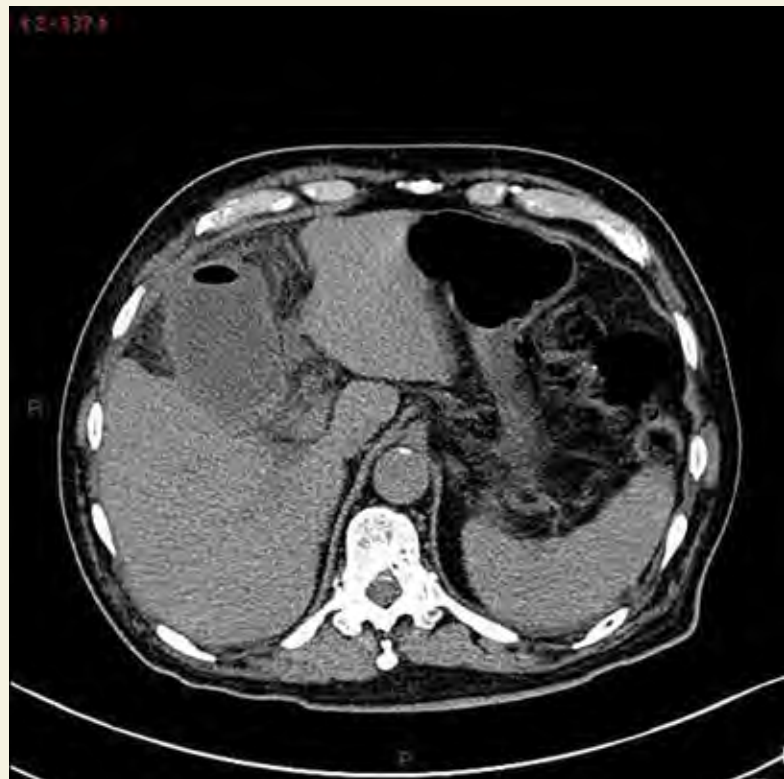- a) Diverticulitis aguda.
- b) Perforación intestinal.
- 5. De acuerdo con el diagnóstico, ¿cuál es la conducta a seguir?
- a) Reposo.
- b) Envío a su casa con manejo médico.
- c) Cirugía laparoscópica urgente.
- d) Control del estudio en 24 horas.



**Figura 1.** Tomografía de abdomen simple en plano axial

Imágenes Frías et al.

**Figura 2.** Tomografía de abdomen simple en plano axial cortes inferiores a la imagen A



### BIBLIOGRAFÍA

- Glasgow RE. Treatment of Gallstone Disease. En: Feldman M, Friedman L, Brandt L. Sleisenger and Fordtran's Gastrointestinal and Liver Disease. Elsevier; 2020. p. 1047-63.
- Guía de práctica clínica, diagnóstico y tratamiento de colecistitis y coledocistitis. México: Instituto Mexicano del Seguro Social; 2009.
- Wen-Lan Y, Chi-Feng H. Emphysematous cholecystitis. Tzu Chi Med J. 2016 Jan-Mar;28(1):37-8.

Respuestas: 1: a; 2: a; 3: c; 4: d; 5: c.