

Atención otorgada a paciente por motivo de oclusión intestinal y complicaciones surgidas por broncoaspiración

Carina Gómez Fröde^{a,}, Ricardo Landa Reyes^a,
Alejandro Alcaráz García^a, Jesús Olivares Villa^a*

OBJETIVO

Analizar si durante la atención de la paciente se observaron en forma oportuna y suficiente las obligaciones de medios diagnósticos y terapéuticos, conforme a sus condiciones clínicas; si se realizaron las medidas de seguridad conducentes para evitar la broncoaspiración, y si el manejo de ésta fue correcto.

MOTIVO DE LA QUEJA

La hermana de la persona fallecida interpuso queja ante la CONAMED en contra de médicos de un hospital privado, porque según su dicho, la paciente “[...] broncoaspiró en el momento de anestesarla y eso provocó neumonías de focos múltiples, y a los 3 días de estar en terapia intensiva, falleció. ¿Quiero saber por qué broncoaspiró?”.

^aDirección General de Arbitraje. Comisión Nacional de Arbitraje Médico (CONAMED). Ciudad de México, México.

*Autor para correspondencia: Carina Xóchil Gómez Fröde.

Correo electrónico: cgomez@conamed.gob.mx

ORCID ID:

<https://orcid.org/0000-002-1065-2649>

Recibido: 29-junio-2021. Aceptado: 11-agosto-2021.

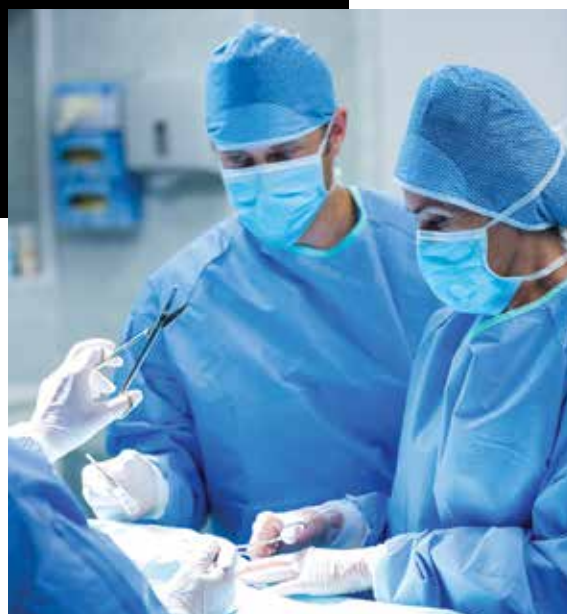

Imagen: People Creations/Freepik

Entre las pretensiones exigidas por la familiar se encuentran el reembolso de los gastos erogados y el pago de una indemnización.

CASO CLÍNICO

Paciente del sexo femenino, de 60 años al momento de la atención, con antecedente de hipertensión arterial, obesidad grado I, tabaquismo de 30 años suspendido hacía 2 años; colecistectomía, funduplicatura y cesárea. Fue atendida el 2 de agosto del 2018 por hernia de pared abdominal, ingresada en un hospital privado para plastia de pared, la cual se realizó con colocación de malla, sin reportarse incidentes, ni accidentes; durante el postoperatorio

no se acreditó la presencia de náuseas o vómito, se refirió tolerancia a la vía oral, con progresión a dieta blanda, signos vitales normales y abdomen blando; fue egresada el 3 de agosto del 2018.

El 6 de agosto del 2018 fue ingresada a otro hospital particular por íleo postoperatorio, leucocitosis 14,000; se colocó sonda nasogástrica y sonda Foley, antibióticos, balance de líquidos de 24 horas positivo en 685 cm³. Tránsito intestinal con reporte de hernia hiatal, no identificándose asas de colon. Se continuó manejo médico por signos vitales normales y balances positivos de los días 7, 8 y 9 de agosto. Laboratorios del 08/08/18 con hemoglobina 14.8, leucocitos 10,400, neutrófilos 67%; sodio 144, potasio 3.9.

Radiografía del 10 de agosto del 2018 con niveles hidroaéreos en fosa ilíaca izquierda, se programó para laparoscopia diagnóstica; indicación de antiemético y realización de inducción de secuencia rápida para intubación orotraqueal y maniobra de Sellick; sin embargo, presentó broncoaspiración, con manejo de la misma a base de aspiración, oxigenoterapia y presión positiva continua, se realizó el procedimiento quirúrgico de urgencia, con hallazgos de adherencias postquirúrgicas, llevando a cabo adherenciólisis.

Ingresó a la Unidad de Cuidados Intensivos; SOFA a las 24 horas de 9 con mortalidad del 35%, continuó con antibioticoterapia, control de líquidos, reanimación hídrica manteniendo balances positivos, uremis presente, trombo profilaxis, apoyo mecánico ventilatorio, dependencia de aminas, realización de broncoscopia el 12/08/18 con reporte de supuración pulmonar en ambos lóbulos inferiores. Laboratorios con glucosa 250, creatinina 2.10, hemoglobina 12, plaquetas 150,000, leucocitos 15,000, sodio 144, potasio 4.9; SOFA del 12/08/18 de 13 puntos con mortalidad del 50%.

Evolución a falla orgánica múltiple con fallecimiento el 13/08/18.

INTRODUCCIÓN

El objeto del arbitraje, es el de pronunciarse acerca del cumplimiento o incumplimiento de las obligaciones inherentes a la prestación del servicio, en la atención de la paciente hoy finada otorgada por los

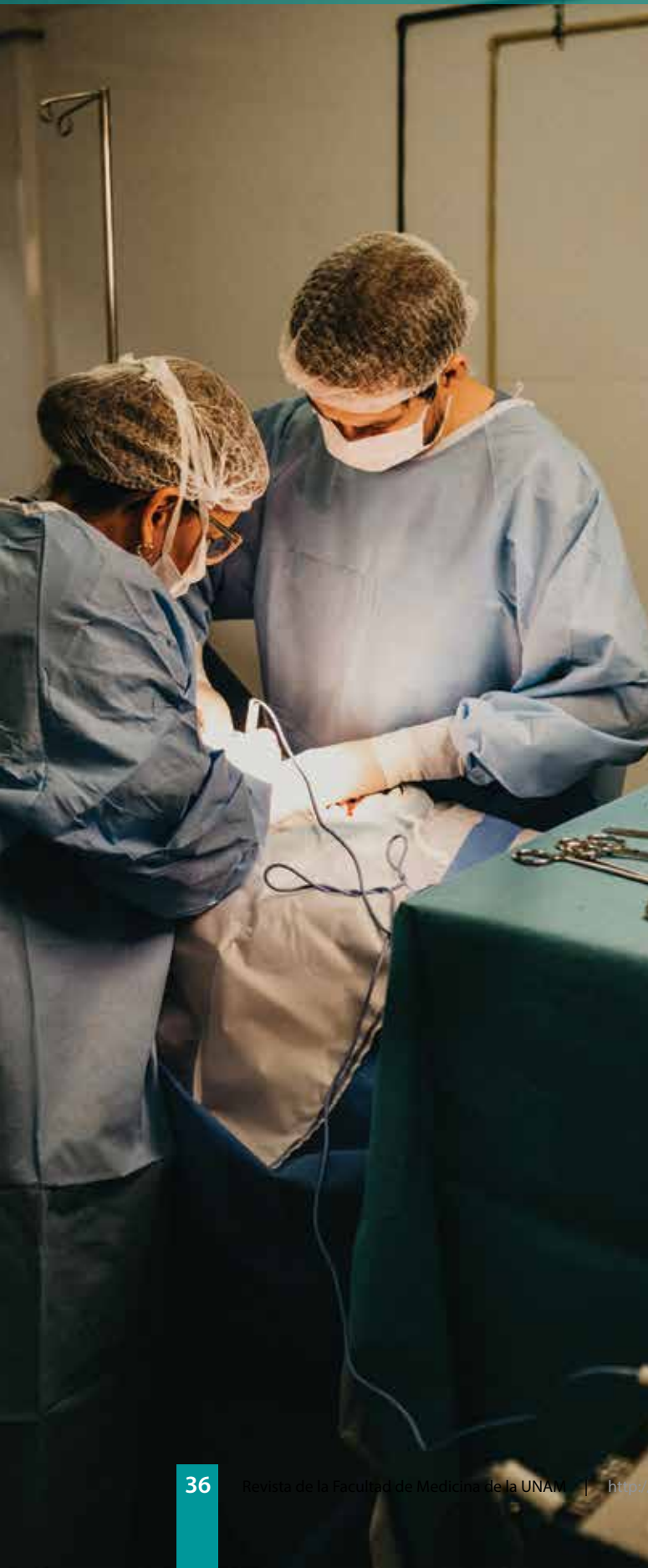El derecho a la protección a la salud es el derecho al disfrute de toda una gama de facilidades, bienes, servicios y condiciones necesarios para alcanzar el más alto nivel posible de salud, ya que tiene, entre otras finalidades el disfrute de servicios de salud y de asistencia social que satisfagan eficaz y oportunamente las necesidades de la población.

prestadores del servicio. Es decir, si durante la misma, *se actuó o no, con negligencia, impericia o dolo; determinar si por la atención que estima irregular la parte actora, la parte demandada arbitral se encuentra obligada a responder a las pretensiones exigidas; o bien, establecer si, por el contrario, se actuó correctamente en la atención brindada, por lo que debe ser absuelta de lo reclamado.* La paciente hoy finada tuvo el derecho fundamental a la debida protección a su salud[†], el cual tiene aplicación y eficacia directa, y de manera interdependiente e indivisible con su derecho a la vida, así como a la integridad física y moral e intimidad, mediante los servicios de salud médico-hospitalarios que son de orden público e interés social, de manera temprana, oportuna, de calidad y éticamente responsable, en este caso por parte de los codemandados[‡].

En esos términos, la atención médica hospitalaria es la que se presta en todo establecimiento,

[†] Lo que es compatible con diversos instrumentos internacionales de derechos humanos, vinculantes para el Estado mexicano, entre los que destacan el apartado 1 del artículo 25 de la Declaración Universal de los Derechos Humanos; el artículo 12 del Pacto Internacional de Derechos Económicos, Sociales y Culturales, que alude al derecho al disfrute del más alto nivel posible de salud física y mental, y refiere que los Estados deben adoptar medidas para asegurar la plena efectividad de este derecho; y el artículo 10 del Protocolo Adicional a la Convención Americana sobre Derechos Humanos en materia de Derechos Económicos, Sociales y Culturales "Protocolo de San Salvador".

[‡] Al respecto, se hace valer el criterio sostenido en la Tesis visible en: Época: Décima Época. Registro: 2002501. Instancia: Primera Sala. Tipo de Tesis: Aislada. Fuente: Semanario Judicial de la Federación y su Gaceta. Libro XVI, enero de 2013, Tomo 1. Materia(s): Constitucional. Tesis: 1a. XXIII/2013 (10a). Página: 626, que al rubro señala: "derecho fundamental a la salud. Impone deberes tanto a los poderes públicos como a los particulares que se dedican al ámbito de la salud".



público, social o privado (cualquiera que sea su denominación), que tiene como finalidad la atención de enfermos que se ingresan para su diagnóstico, tratamiento o rehabilitación; en igual sentido, la atención médica en consulta externa, es la que se presta, independiente o ligada a un servicio hospitalario, con el fin de prestar atención médica a pacientes ambulatorios (no hospitalizados), para su diagnóstico, tratamiento o rehabilitación; esto es, ambos con el fin particular de proteger, promover y restaurar la salud, lo que se busca alcanzar mediante el cumplimiento de las obligaciones de medios o de seguridad, previstas por la *lex artis* médica para el caso concreto y conforme a las circunstancias de lugar, tiempo y modo en que se brinda la atención.

De igual suerte, por mandato expreso de los artículos 28, 32, 33, 51 y demás relativos aplicables de la Ley General de Salud y 18, 19, fracciones I y II, 21 y 48 de su Reglamento en Materia de Prestación de Servicios de Atención Médica, los prestadores de servicios médicos, los prestadores del servicio médico están obligados a establecer y vigilar el desarrollo de los procedimientos que brindan, para asegurar la oportuna y eficiente prestación de los servicios que ofrecen en términos de ley, así como para el cabal cumplimiento de la Ley y las demás disposiciones aplicables en una debida regularidad administrativa. Para lo cual deben, entre otras situaciones, otorgar servicios de atención médica idónea, de calidad, profesional y éticamente responsable.

El derecho a la protección a la salud, debe entenderse como el derecho al disfrute de toda una gama de facilidades, bienes, servicios y condiciones necesarios para alcanzar el más alto nivel posible de salud, ya que tiene, entre otras finalidades el disfrute de servicios de salud y de asistencia social que satisfagan eficaz y oportunamente las necesidades de la población*.

* Vid.- Época: Novena Época. Registro: 169316. Instancia: Primera Sala. Tipo de Tesis: Aislada. Fuente: Semanario Judicial de la Federación y su Gaceta. Tomo XXVIII, Julio de 2008. Materia(s): Constitucional, Administrativa. Tesis: 1a. LXV/2008. Página: 457. "Derecho a la salud. Su regulación en el artículo 4o. de la constitución política de los estados unidos mexicanos y su complementariedad con los tratados internacionales en materia de derechos humanos".

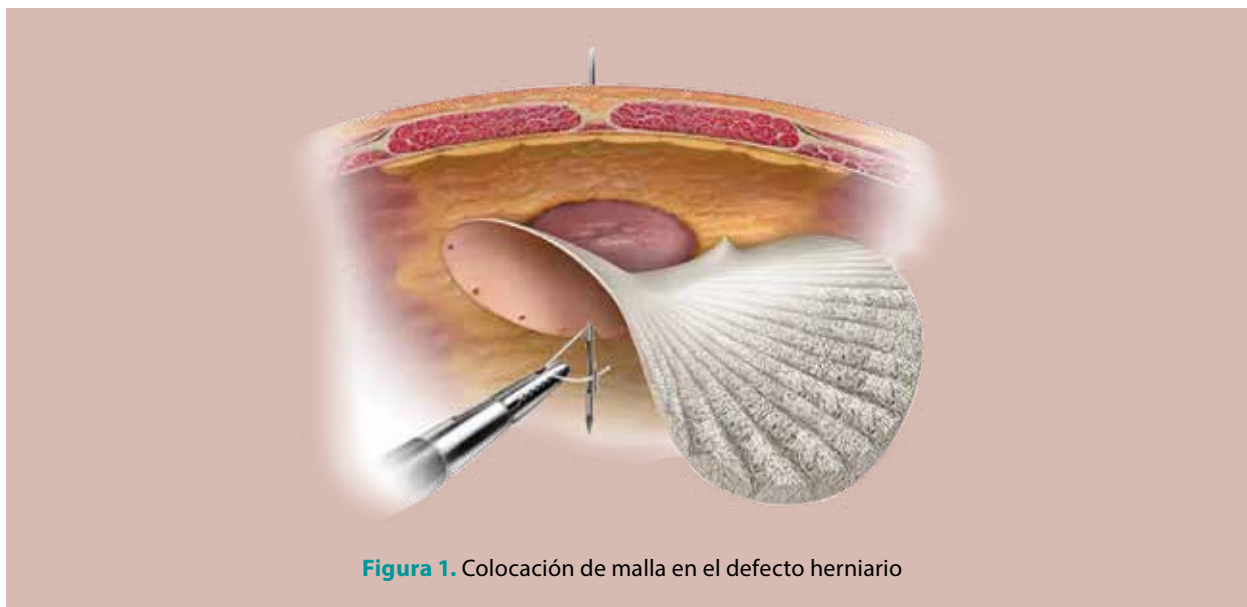


Figura 1. Colocación de malla en el defecto herniario

JUSTIFICACIÓN

La paciente presentaba un diagnóstico de hernia de pared anterior (ventral) abdominal, entendiéndose por hernia ventral la protrusión del contenido de la cavidad abdominal a través de un defecto en la pared antero lateral del abdomen¹ y que dentro de sus factores predisponentes están la edad (paciente añoso), sexo (femenino), obesidad, coexistencia con cirugía intestinal, tipo de sutura, infección pulmonar, distensión abdominal e infección de herida quirúrgica¹. Actualmente la etiología herniaria comprende conceptos de biología molecular relacionados con el metabolismo de la colágena conocidos como herniosis, y toda una gama de factores que intervienen en ese proceso, tales como factores hereditarios, nutricionales, edad, tabaquismo y sedentarismo³; así también se relaciona a los medicamentos prescritos para tratar la hipertensión como un factor que actúa deletéreamente en la formación de la hernia, afectando la matriz extracelular de los tejidos musculares o fasciales⁴. Es decir, que la paciente tenía múltiples factores de riesgo para la formación de hernia de pared abdominal. El diagnóstico de la hernia fue clínico y ultrasonográfico, con hallazgos en el ultrasonido que fue aportado como prueba al proceso por la parte actora, con protrusión anormal

de las estructuras abdominales durante el reposo y durante la maniobra de Valsalva en el cuadrante superior derecho, que medía en reposo 42.4 mm y durante esfuerzo 65.2 mm y que correspondía a hernia en pared abdominal; estando bien establecido que el diagnóstico de hernia se realiza por sospecha clínica, o bien como hallazgo en estudio de imagen², siendo suficiente en un 95% de los casos la exploración física para diagnosticar una hernia de pared abdominal, fungiendo el ultrasonido como un auxiliar de diagnóstico³.

MARCO TEÓRICO

La técnica quirúrgica del abordaje laparoscópico de la reparación de la hernia ventral incluye el protocolo de evaluación con valoración preoperatoria, la selección del material protésico, que en caso de mérito fue un material dual (Dual Mesh) que contiene una segunda capa separadora de tejido, la cual puede ser de material permanente o absorbible; la correcta colocación de los 3 trócares abdominales, la instauración del neumoperitoneo, la disección de los tejidos, reducción del contenido herniario, el cierre del defecto herniario con material no absorbible, la colocación y fijación de la malla⁵ (**figura 1**).

Aunque todos los procedimientos quirúrgicos

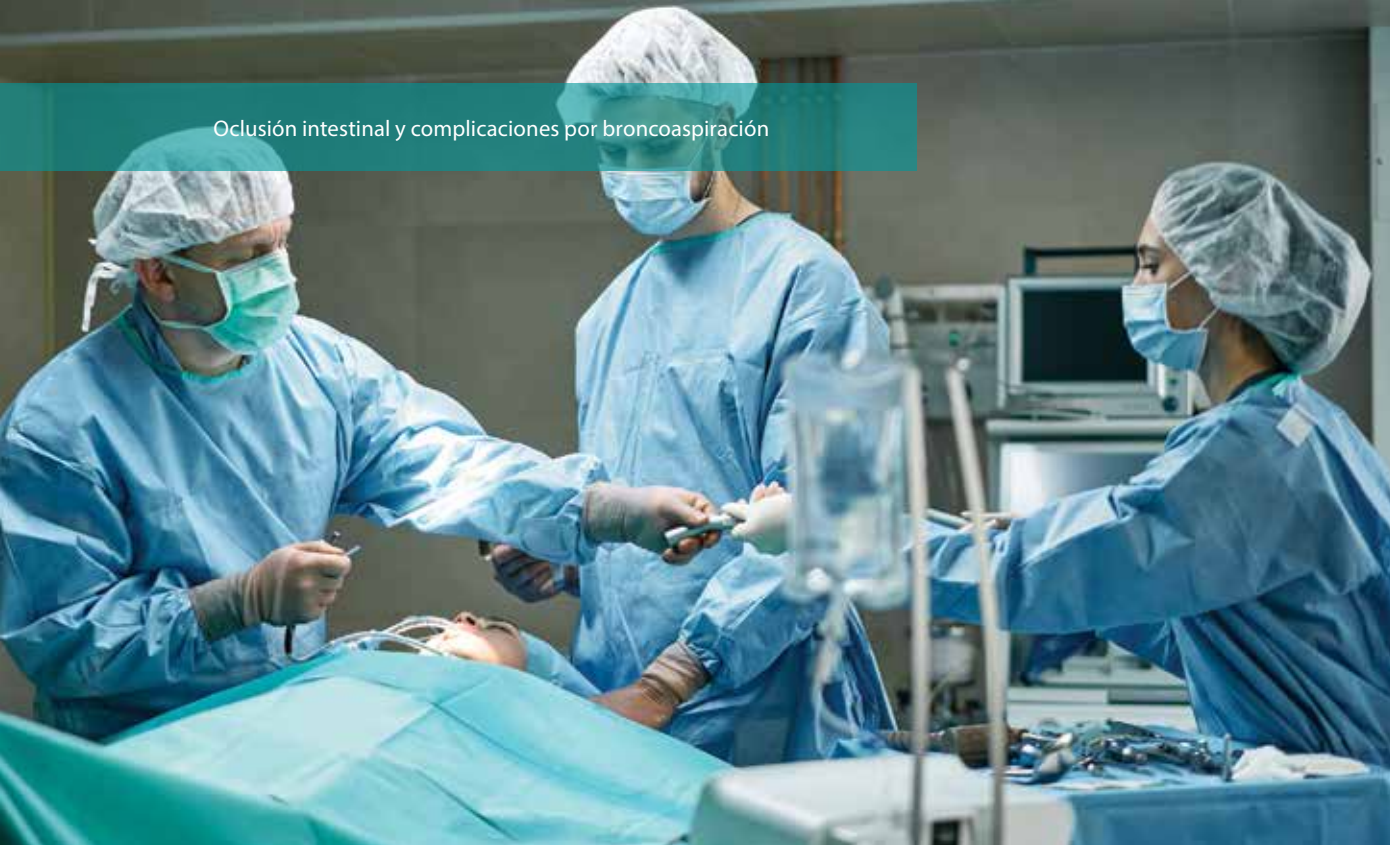

Imagen: Cortina

ponen al paciente en riesgo de íleo, las cirugías del tracto gastrointestinal, en particular, están asociadas con un cese temporario de la función intestinal o fallo en la actividad propulsiva normal de todo o parte del tubo digestivo. En la mayoría de los casos, el íleo paralítico postoperatorio no reviste gravedad y suele resolverse espontáneamente en pocos días; se trata prácticamente de un mecanismo adaptativo que ayuda a la recuperación de la agresión quirúrgica. Pero en algunas circunstancias el fracaso propulsivo puede prolongarse tanto que provoque un cuadro clínico tan peligroso como las obstrucciones de causa mecánica, lo que compromete a veces la vida del enfermo⁶. Sus causas son dolor postoperatorio, uso de narcóticos, desequilibrio hidroelectrolítico, manipulación del intestino durante la cirugía y reposo prolongado. En el caso de mérito, la paciente ingresó con estabilidad hemodinámica, iniciándose el manejo médico del cuadro de íleo paralítico.

Según se advierte de las notas que integran el expediente clínico sometido a análisis, para iniciar el tratamiento médico correspondiente, a la paciente se le colocó sonda nasogástrica, se indicó ayuno y se le realizaron estudios de gabinete tales como placa simple de abdomen y tránsito intestinal (placas aportadas por la parte actora) que corroboraron el diagnóstico de íleo postoperatorio, advirtiendo

buen manejo médico, toda vez que, acorde con la medicina de la especialidad, se recomienda utilizar como medida general reposo intestinal y descompresión nasogástrica de manera selectiva, al existir náusea, vómito, intolerancia a la vía oral y distensión abdominal, con el fin de disminuir el riesgo de complicaciones pulmonares⁷.

Del 8 al 10 de agosto de 2018, la evolución de la paciente fue insidiosa, con reporte de niveles hidroaéreos en fosa ilíaca izquierda y distensión de asas intestinales en radiografías de abdomen (aportadas al proceso por la parte actora), con pinzamiento de sonda nasogástrica, pero ocurriendo náuseas y vómito, instaurándose así el diagnóstico de oclusión intestinal y decidiendo por ello realizar laparotomía exploradora el 10 de agosto de 2018, por persistencia de oclusión intestinal.

El diagnóstico de oclusión intestinal fue determinado por la persistencia sintomatológica y radiográfica en la paciente, acreditándose en la *lex artis* que la principal dificultad para el cirujano radica en la determinación de manejo quirúrgico versus manejo médico. El cuadro clínico de dolor constante, taquicardia, hipotensión y fiebre, además de ciertos signos radiográficos, como la obstrucción en asa cerrada, neumatosis intestinal y la presencia de gas, son muy orientadoras de la necesidad

de resolución quirúrgica en la gran mayoría de los casos y como parte del enfrentamiento inicial de la oclusión intestinal, minimizando así el riesgo de estrangulación intestinal. Una vez tomada la decisión del tratamiento médico, existe el riesgo de no lograr tránsito a pesar del apoyo farmacológico y el resto de medidas mencionadas, siendo el plazo de 48 horas de observación lo habitualmente aceptado; en el caso de mérito, al instaurarse el diagnóstico de oclusión intestinal, se dieron 48 horas de plazo para su resolución por tratamiento médico, la exploración quirúrgica se programó el 10 de agosto de 2018⁸.

La persistencia de vómito e intolerancia a la vía oral fueron la sintomatología determinante para la indicación de resolución quirúrgica, sin advertir elementos de mala práctica, toda vez que se buscó impedir que la vida de la paciente se pusiera en peligro al no permitir la libre evolución del cuadro oclusivo intestinal.

El manejo de la oclusión intestinal consta también de la rehidratación, restituyendo el volumen con solución salina 0.9% hasta que haya una adecuada diuresis 0.5 cm³ por kg de peso; corrección del desequilibrio hidroelectrolítico con soluciones complementadas con cloruro de potasio y la colocación de sonda de Foley para monitorizar la diuresis, así como el uso de antibióticos, manejo que fue instaurado en el caso de mérito, no advirtiendo elementos de mala práctica al respecto⁹.

El 10 de agosto de 2018, según consta en la nota médica del expediente clínico sometido a análisis, se inició en la paciente inducción anestésica por parte de médico (especialista en anestesiología), con medicación a base de:

- Ondansetrón, es un antiemético, es decir que se receta para evitar las náuseas y vómitos, usado durante la inducción anestésica o en el postoperatorio.
- Atropina, es un alcaloide usado antes de la anestesia general para disminuir el riesgo de inhibición vagal sobre el corazón, y para reducir las secreciones salivar y bronquial; es decir, disminuye la acidez y el volumen del contenido gástrico, al bloquear la producción de jugo gástrico, que es

El cuadro clínico de dolor constante, taquicardia, hipotensión y fiebre, además de ciertos signos radiográficos, como la obstrucción en asa cerrada, neumatosis intestinal y la presencia de gas, son muy orientadoras de la necesidad de resolución quirúrgica en la gran mayoría de los casos y como parte del enfrentamiento inicial de la oclusión intestinal, minimizando así el riesgo de estrangulación intestinal. Una vez tomada la decisión del tratamiento médico, existe el riesgo de no lograr tránsito a pesar del apoyo farmacológico y el resto de medidas mencionadas, siendo el plazo de 48 horas de observación lo habitualmente aceptado.

controlado en parte por efecto de la acetilcolina.

- Midazolam, se usa antes de los procedimientos médicos y cirugía para causar somnolencia, aliviar la ansiedad y evitar cualquier recuerdo del evento. Algunas veces también se administra como parte de la anestesia durante la cirugía para producir pérdida del conocimiento.

Además de estos medicamentos, se contaba con sonda nasogástrica con aspiración intermitente desde el ingreso de la paciente al hospital por presentar vómito abundante. Al respecto, la *lex artis* establece que las estrategias para prevenir la aspiración también tienen riesgos y efectos secundarios. Se deben identificar los factores predisponentes, tales como incremento en la presión gástrica y alteraciones en los reflejos laríngeos.

Incremento en presión intragástrica por incremento en el volumen:

- *Tiempo de ayuno*: siempre y cuando el caso lo permita. Se debe recordar que existe importante variabilidad entre los individuos y que no siempre el tiempo de ayuno garantiza un “estómago vacío”.
- *Utilidad de la sonda nasogástrica*: se debe tener presente que el contenido gástrico no solo lo for-

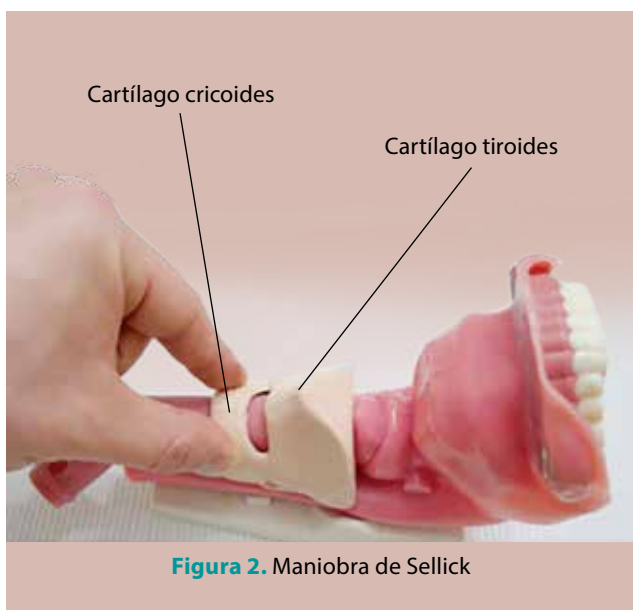


Figura 2. Maniobra de Sellick

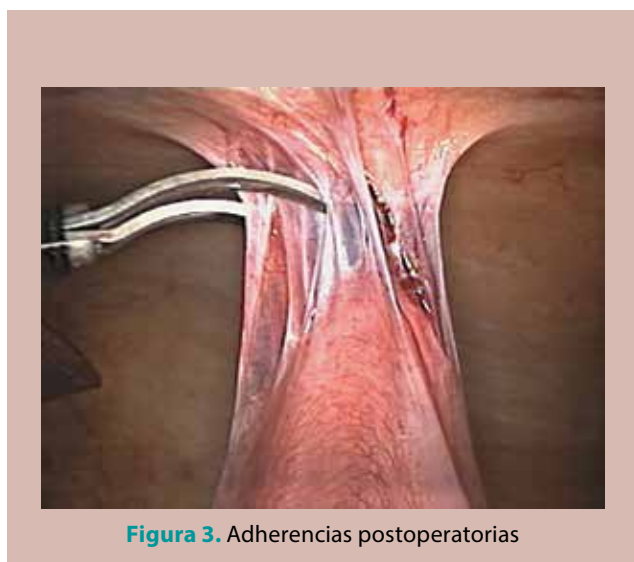

Figura 3. Adherencias postoperatorias

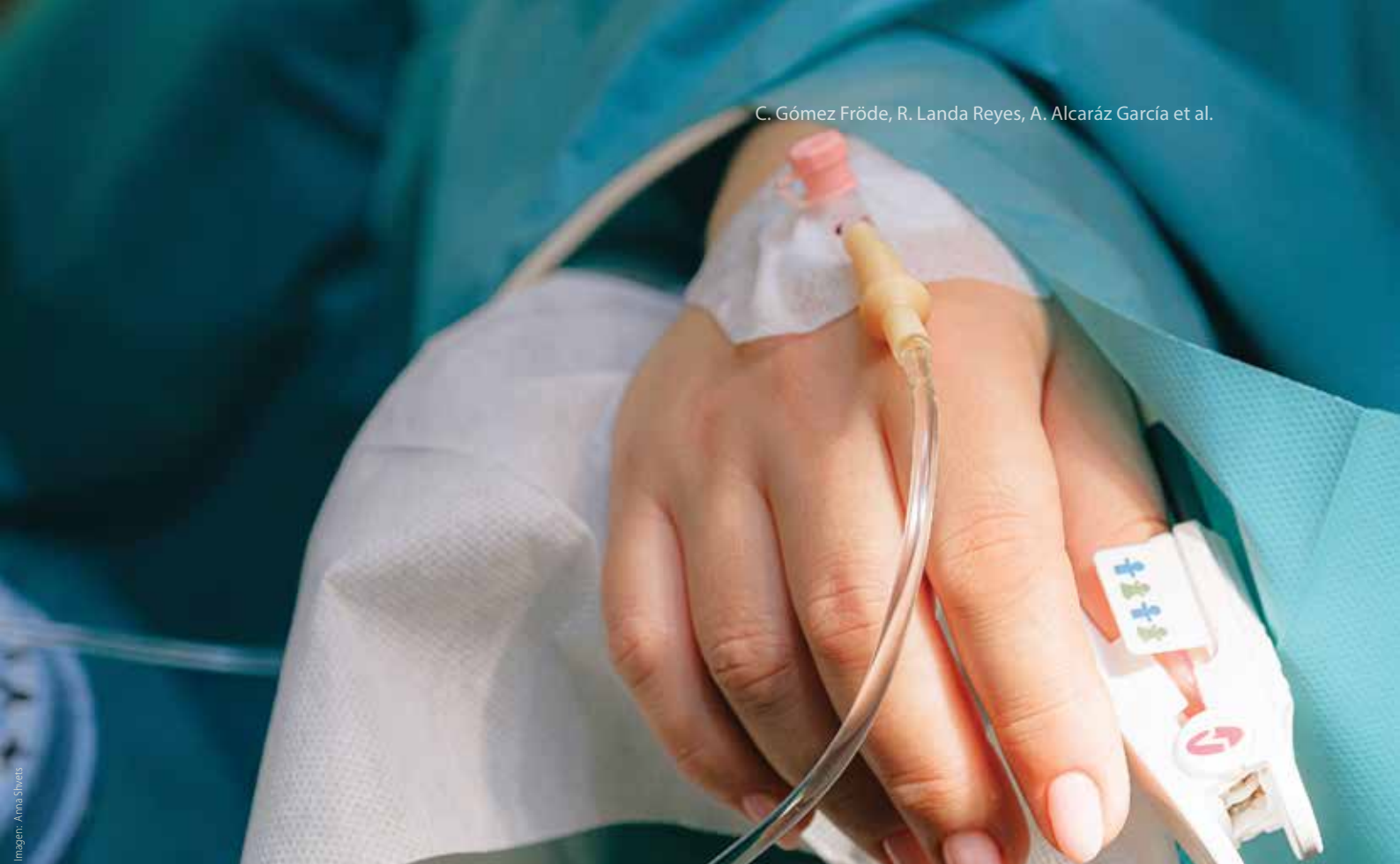ma la ingesta de alimentos, también la secreción gástrica, por lo que se debe estar consciente de que a pesar de que los pacientes con obstrucción mecánica se encuentren en ayuno de varios días, no significa que el estómago se encuentre «vacío», y recordar que existen partículas que no podrán ser aspiradas, así como tampoco los contenidos semisólidos.

- *Oclusión controlada del cardias:* la cual consiste en una sonda nasogástrica a través de la cual se aspira el contenido⁹.

En la nota pre y postquirúrgica del 10 de agosto de 2018, se describió que a la paciente se le realizó aspiración de la sonda nasogástrica previo a la cirugía y durante el procedimiento anestésico, además de inducción de secuencia rápida para evitar la broncoaspiración. Ello consta de un proceso ordenado de pasos que termina con el aseguramiento de la vía aérea, disminuyendo la probabilidad de presentar complicaciones como consecuencia de la hipoxemia (disminución anormal de la presión parcial de oxígeno en la sangre arterial), dentro de muchas otras, tales como broncoaspiración, intubación esofágica, lesión de la vía aérea, etc.¹⁰, además de la maniobra de Sellick que es la realización de presión sobre el cartilago cricoides para ocluir el esófago superior contra las vértebras cervicales (5ª) y así prevenir la regurgitación de contenido gástrico a la faringe¹¹ (**figura 2**).

Al respecto del proceso de inducción anestésica, y al presentarse el evento de broncoaspiración en la paciente, se debe tomar en consideración que esta complicación estaba más relacionada a los factores predisponentes o situaciones especiales propias de la paciente, en las cuales el riesgo de aspiración se presenta por el antecedente de hernia de hiato, obesidad, presencia de sonda nasogástrica o pacientes con obstrucción intestinal¹², reiterando que la broncoaspiración se trató de un riesgo inherente al proceso anestésico. A mayor abundamiento, los pacientes obesos presentan un mayor riesgo de broncoaspiración, debido a la presencia de reflujo gastroesofágico por aumento del volumen y de la presión intragástrica¹².

Los hallazgos de la laparoscopia diagnóstica realizada en la paciente el 10 de agosto de 2018, fueron de adherencias postoperatorias (**figura 3**) que impedían el libre flujo intestinal, con la realización de adherenciólisis, entendiéndose por adherencias postoperatorias cualquiera de las cicatrices postraumáticas (postoperatorias) entre 2 superficies peritoneales contiguas que normalmente están desunidas; después de intervenciones quirúrgicas que dan lugar a un trauma peritoneal, el tejido de la cicatriz



anormal entre las superficies peritoneales que son normalmente libres, lo que resulta en la formación de adherencias definitivas¹³ y que son responsables del 75% de las causas de obstrucción intestinal; su manejo quirúrgico se centra en la separación gentil de las adherencias entre las asas intestinales, a lo que se denomina adherenciólisis. Por ello, en la especie, la obstrucción intestinal secundaria a la formación de las adherencias postquirúrgicas, no puede ser tenida como ocasionada por mala práctica del cirujano a cargo, sino que se trató de una respuesta propia del organismo de la paciente, sin injerencia del cirujano y entendiéndose como un riesgo inherente al procedimiento de plastía de pared realizado en el hospital.

La paciente ingresó a la Unidad de Cuidados Intensivos del hospital demandado el 10 de agosto de 2018, posterior al evento de broncoaspiración (paso de material desde la faringe a la tráquea y los pulmones, que es llevado hacia los bronquios en el momento de aspirar lo que obstruye las vías respiratorias). Este material puede provenir del estómago, esófago, boca o nariz; en el primer caso,

el contenido gástrico tiene que pasar desde el estómago hacia el esófago y la faringe a través del esfínter esofágico inferior (EEI); si en ese momento la laringe es incompetente, se produce la aspiración. El EEI es, por tanto, un mecanismo protector, es el obstáculo más importante en la prevención del reflujo, de ahí radica que la presencia de la hernia hiatal es un factor de riesgo en la presentación de la broncoaspiración¹⁴; entendiéndose por hernia hiatal la afección en la cual una porción del estómago se extiende a través de una abertura en el diafragma ubicado en el tórax. El diafragma es la capa muscular que separa el tórax del abdomen; el riesgo de este problema aumenta con la edad, la obesidad y el tabaquismo, siendo más frecuente en personas mayores de 50 años.

La escala de SOFA es la puntuación de la evaluación secuencial de insuficiencia orgánica (*sequential organ failure assessment*, por sus siglas en inglés), que se utiliza para seguir el estado del paciente durante su estadía en la Unidad de Cuidados Intensivos, y que otorga datos dinámicos sobre su estado; en el caso de mérito se reportó a las 24 horas de ingre-



imagen: kcomp/freepik

so de la paciente a la UCI, un score de 9 puntos para una mortalidad del 35%¹⁵, confiriéndole un riesgo importante de mortalidad desde el ingreso, principalmente por factores adversos propios de la paciente, previamente identificados (hipertensión arterial, tabaquismo y obesidad)¹⁶.

El tratamiento de la broncoaspiración es fundamentalmente de soporte (tienen como objetivo la mejora de los síntomas a través de un cuidado total, activo y continuado) y se compone de:

- *Aspiración inmediata*, antes de iniciar la ventilación a presión positiva, para evitar la diseminación del material aspirado. El material ácido provoca lesiones pulmonares inmediatas, en menos de 20 segundos.
- *Oxigenoterapia*, se administra según las necesidades del paciente. Como se ha comentado antes, la hipoxemia (bajo nivel de oxígeno en la sangre) es la manifestación más común de la broncoaspiración.
- *Presión positiva continua de las vías respiratorias (CPAP)*, cuando ya se ha establecido la lesión pulmonar, se debe aplicar precozmente, porque mejora la capacidad residual funcional y el cortocircuito intrapulmonar.
- *Intubación y ventilación mecánica*, si se precisa una CPAP alta, disminuye el nivel de conciencia o persiste la hipoxemia y la broncoscopia, si la aspiración es de material sólido que pueda obstruir la vía aérea¹⁴.

El desenlace final de muerte estuvo determinado por las complicaciones evolutivas propias de la broncoaspiración, las cuales se presentaron a pesar del soporte vital avanzado y tratamiento específico otorgado a la paciente, que concurda toda vez que su evolución en la UCI fue tórpida, con sepsis pulmonar, falla respiratoria, a pesar del apoyo mecánico ventilatorio; dependencia de aminas vasopresoras; evolución a falla orgánica múltiple y paro cardiorrespiratorio al tercer día de manejo en la UCI; existían factores adversos propios de la paciente que actuaron deletéreamente en su perjuicio, tales como la obesidad con el estado proinflamatorio que conlleva; la hipertensión arterial de larga evolución y el antecedente de tabaquismo, todos estos factores de riesgo cardiovascular, que junto a los factores propios de la paciente, contribuyeron a la sepsis pulmonar (neumonía) y la falla orgánica múltiple, provocando su fallecimiento (score de SOFA el 13/08/18 de 13, mortalidad del 50%).

EJERCICIOS DE REFORZAMIENTO

1. Dentro de los factores predisponentes de las hernias de pared se encuentran los siguientes, excepto:

- a) Tabaquismo.
- b) Cirugías abdominales.
- c) Medicamentos antihipertensivos.
- d) Reflujo gastroesofágico.

2. El diagnóstico de hernia en un 95% de los casos es:

- a) Clínico.
- b) Radiográfico.
- c) Por laboratorio.
- d) Histopatológico.

3. Dentro de las causas del ileo postoperatorio se encuentran los siguientes, excepto:

- a) Dolor postoperatorio.
- b) Ingesta excesiva de carbohidratos.
- c) Manipulación del intestino.
- d) Desequilibrio hidroelectrolítico.

4. Dentro del manejo médico de oclusión intestinal, cuál es el plazo para indicar laparotomía exploradora:

- a) 72 horas.
- b) 12 horas.
- c) 48 horas.
- d) 24 horas.

5. Describa la maniobra de Sellick:

- a) Realización de presión sobre el cartílago cricoides para ocluir el esófago superior contra la vértebra cervical (6ª) y así prevenir la ingurgitación de contenido gástrico a la faringe.
- b) Realización de presión sobre el cartílago cricoides para ocluir el esófago superior contra la vértebra cervical (5ª) y así prevenir la regurgitación de contenido gástrico al esófago.
- c) Realización de presión sobre el cartílago tiroides para ocluir el esófago inferior contra la vértebra cervical (5ª) y así prevenir la regurgitación de contenido gástrico a la faringe.
- d) Realización de presión sobre el cartílago cricoides para ocluir el esófago superior contra la vértebra cervical (5ª) y así prevenir la regurgitación de contenido gástrico a la faringe.

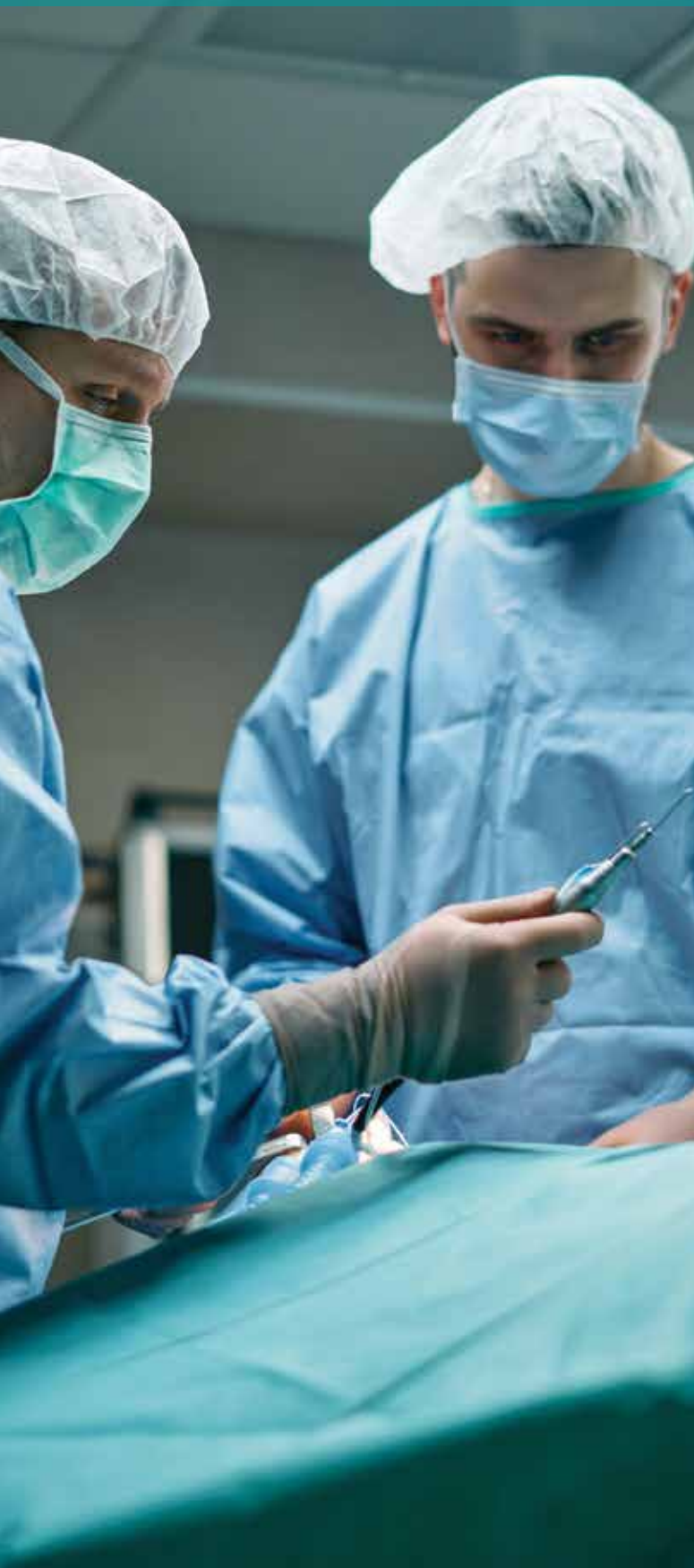

Respuestas: 1: d; 2: a; 3: b; 4: c; 5: d.

CONCLUSIONES

El 12 de agosto de 2018, la paciente ingresó a la Unidad de Cuidados Intensivos (UCI) del hospital demandado, en el que se realizó lavado bronquial sin que se reportaran incidentes; sin embargo, el análisis médico que realizó esta Comisión Nacional describe que la paciente ingresó proveniente de quirófano por insuficiencia respiratoria, que en relación con la aplicación de la anestesia, durante la inducción farmacológica, la paciente presentó vómi-

to de contenido gastroalimentario, desaturando hasta 60%, con recuperación posterior al manejo avanzado de la vía aérea con saturación hasta el 96%, razón por la cual se decidió su ingreso a la UCI y se instauró tratamiento por médico intensivista asignado por médico tratante. Que no obstante lo anterior, la paciente evolucionó de manera tórpidamente en relación a proceso séptico de partida pulmonar, sin respuesta al tratamiento establecido, derivado de ese evento, la paciente presentó neumonía de



focos múltiples, con persistencia de la disfunción cardiovascular, a lo que se agregó disfunción renal y hemática (falla orgánica múltiple). Se explicó a familiares la condición de gravedad y refractariedad al tratamiento, quienes solicitaron y firmaron para la paciente cuidados paliativos.

Se concluyó que no se advirtieron elementos de mala práctica por parte del médico tratante en la atención hospitalaria de neumonía, a pesar del manejo médico instaurado en la Unidad de Cuidados Intensivos, existiendo factores adversos propios de la paciente, que actuaron deletéreamente en su perjuicio, tales como la obesidad con el estado proinflamatorio que conlleva; la hipertensión arterial de larga evolución y el antecedente de tabaquismo, todos estos factores de riesgo cardiovascular, que junto a los factores propios de la paciente contribuyeron a la sepsis pulmonar y la falla orgánica múltiple, provocando el fallecimiento de la paciente.

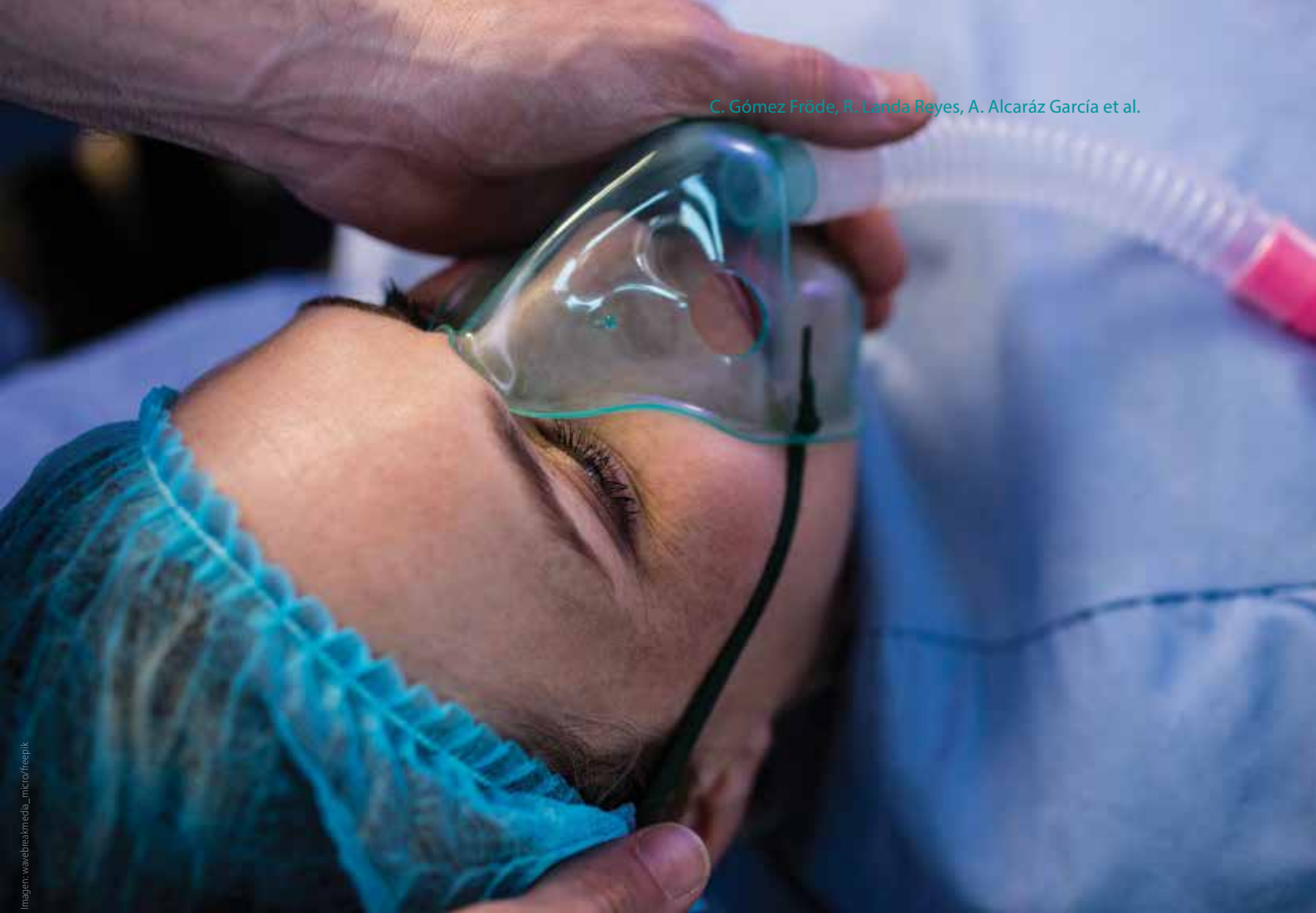Sin perjuicio de lo expuesto, el análisis médico concluye que la broncoaspiración es una complicación poco frecuente de la anestesia; un evento desafortunado que estadísticamente se presentó en este caso, a pesar de haberse tomado las medidas precautorias correspondientes.

Con lo anterior, la Comisión Nacional de Arbitraje Médico, tuvo por atendida la solicitud de análisis y valoración objetiva e imparcial del grupo de médicos de CONAMED sobre la atención y seguimiento médico, formulada por la actora arbitral en su queja médica.

Una vez notificado el laudo arbitral a la hermana de la paciente, ésta agradeció a la CONAMED la detallada explicación contenida en dicha resolución, con lo que quedó convencida de que la lamentable pérdida de su familiar no tuvo que ver con responsabilidad médica alguna, sino con muchos otros factores. ●

REFERENCIAS

1. Hernández López A, Aguirre Olmedo I, Morales Vargas JM. Controversias en el manejo de la hernia de pared. *Cirujano General*. 2010;32(Supl. 1):S96-S99.
2. Diagnóstico y tratamiento quirúrgico de la hernia ventral en el adulto. México: Secretaría de Salud; 27 de marzo de 2014.
3. Guías de Práctica Clínica para Hernia de Pared Abdominal.



- Asociación Mexicana de Hernia. 2015.
4. Martí V. La hipertensión arterial en el paciente herniado: ¿patología concomitante o relación causal? *Rev Hispanoam Hernia*. 2013;1(2):71-77.
 5. Vázquez Mellado Díaz AC. Reparación laparoscópica de hernias ventrales: hacia una estandarización de la técnica. *Cirugía Endoscópica*. 2011;12(3):108-17.
 6. García-Olmo D, Lima F. Íleo paralítico postoperatorio. *Cirugía Española*. 2001 marzo;69(3):89-94
 7. Prevención y manejo de las complicaciones postoperatorias en cirugía no cardíaca en el adulto mayor. México: Secretaría de Salud, 2013.
 8. Csendes A, Pereira P, Zamorano M, Arratia I, González J, Carriel F. Tratamiento médico o quirúrgico de la obstrucción intestinal alta. *Rev Chil Cir*. 2016;68(3):227-32.
 9. Ruiz Sierra F. Síndrome de obstrucción intestinal. *Revista del Hospital General "La Quebrada"*. 2003;2(1):36-43.
 10. Almarales JR, Saavedra MA, Salcedo O, Wady D, Morales JF, Quijano CA, Fernández D. Inducción de secuencia rápida para intubación orotraqueal en Urgencias. *Repert Med Cir*. 2016;25(4):210-8.
 11. Martin LD, Mhyre JM, Shanks AM, Tremper KK, Khetarpal S. 3,423 emergency tracheal intubations at a university hospital: Airway outcomes and complications. *Anesthesiology*. 2011;114(1):42-8.
 12. Carmona-García P, Villazala R, Iluminada-Canal M, Cabrero P, Peleteiro A. Profilaxis de la broncoaspiración perioperatoria. *Revista Mexicana de Anestesiología*. 2005; 28(1):43-52.
 13. Correa-Rovelo JM, Villanueva-López GC, Medina-Santillan R, Carrillo-Esper R, Díaz-Girón-Gidi A. Obstrucción intestinal secundaria a formación de adherencias postoperatorias en cirugía abdominal. *Cirugía y Cirujanos*. 2015; 83(4):345-51.
 14. Task MD, Stoelting RK. Aspiration prevention, prophylaxis and treatment. En Benumof JL (ed): *Airway Management*. St. Louis: Mosby;1996. p. 183-201.
 15. Delgado Fernández RI, Colás González A, Hernández Ruiz A, Hernández Varela JA, Alcalde Mustelier GR. Valor Pronóstico de la escala SOFA en pacientes quirúrgicos graves. *AMC vol.19 no.5 Camagüey sep.-oct*. 2015.
 16. Falk GW, Katzka DA. Diseases of the esophagus. En: Goldman L, Schafer AI, eds. *Goldman-Cecil Medicine*. 25th ed. Philadelphia, PA: Elsevier Saunders; 2016: cap. 138.
 17. Momosaki R. Rehabilitative management for aspiration pneumonia in elderly patients. *J Gen Fam Med*. 2017;18:12-5.