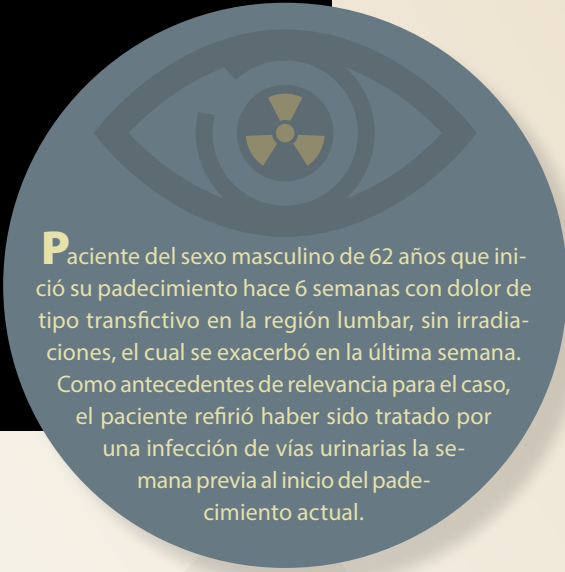


Haga su diagnóstico

Paloma Pamela Pérez Ladrón de Guevara^a,
Roger Carrillo Mezo^b

Sección a cargo del Dr. José Luis Ramírez-Arias



Paciente del sexo masculino de 62 años que inició su padecimiento hace 6 semanas con dolor de tipo transactivo en la región lumbar, sin irradiaciones, el cual se exacerbó en la última semana. Como antecedentes de relevancia para el caso, el paciente refirió haber sido tratado por una infección de vías urinarias la semana previa al inicio del padecimiento actual.

1. Indique en dónde encuentra la alteración principal en la radiografía de tórax.

- a) Parénquima pulmonar.
- b) Espacio pleural.
- c) Elementos óseos y tejidos blandos.
- d) Cuello.
- e) Es un estudio normal.

2. Signo o síntoma más frecuente:

- a) Dolor que se exagera con la percusión o movimiento.
- b) Fiebre.
- c) Pérdida de la fuerza de extremidades.
- d) Pérdida de peso.
- e) Malestar general.

3. Agente etiológico más comúnmente ligado a este padecimiento:

- a) *Staphylococcus Aureus*.
- b) *Mycobacterium tuberculosis*.

- c) *Brucella*.
- d) *Candida albicans*.
- e) *Staphylococcus epidermidis*.

4. ¿Qué complicación podemos observar de este padecimiento en las imágenes de resonancia magnética?

- a) Absceso epidural.
- b) Absceso subdural.
- c) Facetitis.
- d) Absceso de tejidos blandos superficial.
- e) Ninguna.

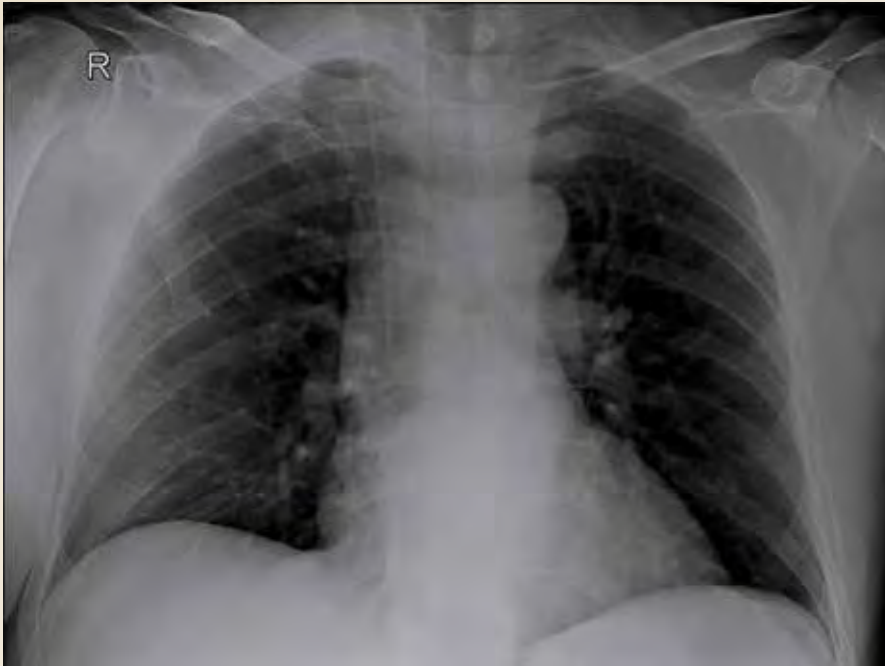5. Los diagnósticos diferenciales para este padecimiento incluyen:

- a) Metástasis vertebrales.
- b) Enfermedad degenerativa de la columna.
- c) Fractura vertebral por compresión.
- d) Todas las anteriores.
- e) Ninguna.

^a Residentes del cuarto año del Curso de Imagenología Diagnóstica y Terapéutica. Facultad de Medicina. Universidad Nacional Autónoma de México. Sede Departamento de Imagenología, Hospital Ángeles Pedregal. Ciudad de México, México.

^b Servicio de Resonancia Magnética. Hospital Ángeles Pedregal. Ciudad de México, México.

* Autor para correspondencia: Paloma Pamela Pérez Ladrón de Guevara
Correo electrónico: palomaprzig@gmail.com



Fotos: Pérez Ladrón de Guevara et al.

Figura 1. Radiografía anteroposterior de tórax

BIBLIOGRAFÍA

- Babic M et al. Infections of the spine. *Infect Dis Clin North Am.* 2017;31:279-97.
- Berbari EF et al. Infectious Diseases Society of America clinical practice guidelines for the diagnosis and treatment of native vertebral osteomyelitis in adults. *Clin Infect Dis.* 2015;61:26-46.
- Diehn F. Imaging of Spine Infection. *Radiol Clin N Am.* 2012;50:777-798.
- Fantoni M et al. Epidemiological and clinical features of pyogenic spondylodiscitis. *Eur Rev Med Pharmacol Sci.* 2012;2:2-7.
- Pola et al. New classification for the treatment of pyogenic spondylodiscitis: validaron study on a population of 250 patients with a follow up of 2 years. *Eur Spine J.* 2017;26(Suppl 4):S479-S488.
- Rasuli B, Dawes L. Vertebral metastases. [Consultado: 09 de julio 2021]. Disponible en: <https://radiopaedia.org/articles/vertebral-metastases?lang=us>.
- Shimizu H et al. Vertebral osteomyelitis caused by non-tuberculous mycobacteria: case reports and review. *J Infect Chemother.* 2013;19:972-7.

Respuestas: 1:c:2:a:3:a:4:a:5:d:

Figura 2. Imágenes de resonancia magnética en plano sagital ponderadas en T1, T2 y T1 Gd y fat/sat

