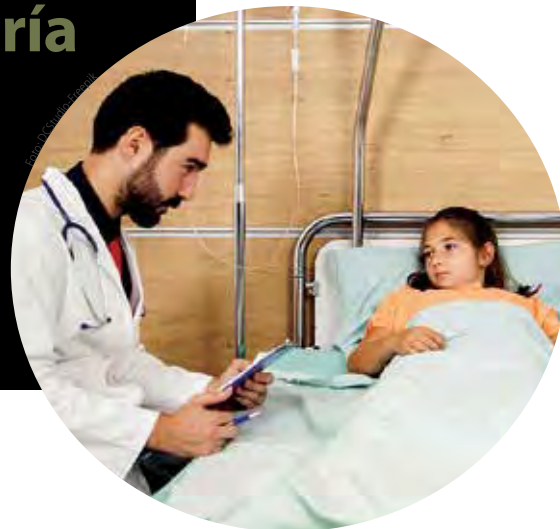

# Tricobezoar gástrico y gastroduodenal en pediatría

## Reporte de 2 casos e implicaciones quirúrgicas

Sergio Blanco Tapia<sup>a,‡</sup>, Lorena Jauregui Paravicini<sup>b,§,\*</sup>,  
Aarón Eduardo Carvajal Tapia<sup>c,Δ</sup>



### Resumen

El tricobezoar es una variedad de los bezoarios cuya característica es la presencia de una masa compacta constituida por material no digerible, principalmente cabellos y otros componentes.

**Presentación de casos:** Se presentan 2 casos de pacientes de 4 y 9 años, quienes ingresaron por emergencias, con evolución clínica crónica caracterizada por una masa abdominal palpable, pérdida de peso progresiva asociada a tricofagia-tricotilomanía, con presunción diagnóstica de ingreso de bezoar gástrico. La ecografía abdominal en ambos pacientes reportó imagen ecorefriente en su interior que produce sombra acústica, compatible con probable tricobezoar, diagnóstico reforzado por tomografía computarizada con contraste. Dada la imposibilidad de extracción vía endos-

cópica por el gran tamaño, se optó por realizar laparotomía exploratoria, extrayéndose en los 2 casos la masa en bloque completa a través de una gastrotomía. Las pacientes presentaron una evolución favorable, recibiendo alimentación parenteral por 5 días y luego ingesta oral con buena tolerancia, dando de alta hospitalaria a su 9° y 10° día postoperatorio, con seguimiento interdisciplinario y apoyo psicológico. Debe considerarse como primera posibilidad diagnóstica el tricobezoar ante presencia de tricofilomanía, compromiso afectivo, retraso psicomotor, clínica intestinal. En estos casos el manejo neuropsiquiátrico postquirúrgico es fundamental a fin de reducir el riesgo de recurrencias.

**Palabras clave:** Bezoares; tricofilomanía; enfermedades gastrointestinales.

### Gastric and Gastroduodenal Trichobezoar in Pediatrics. Report of 2 Cases and surgical Implications

#### Abstract

The trichobezoar is a variety of bezoars whose characteristic is the presence of a compact mass made up of indigestible material, mainly hair and other components.

**Presentation of cases:** We present 2 cases of patients aged 4 and 9 years, who were admitted to an emergency room, with symptoms of chronic evolution characterized by a palpable abdominal mass, progressive weight loss associated with

<sup>a</sup> Residente de 4º año de Cirugía Pediátrica. Hospital de Niños "Dr. Mario Ortiz Suárez". Santa Cruz, Bolivia.

<sup>b</sup> Servicio de Cirugía Pediátrica. Hospital de Niños "Dr. Mario Ortiz Suárez". Santa Cruz, Bolivia.

<sup>c</sup> Residente de 2º año de Pediatría. Hospital de Niños "Dr. Mario Ortiz Suárez". Santa Cruz, Bolivia.

\* Autor para correspondencia: Lorena Jauregui Paravicini.  
Correo electrónico: lorenajauregui@icloud.com\* <https://orcid.org/0000-0003-2089-6900>

<sup>§</sup> <https://orcid.org/0000-0002-8982-8810>

<sup>Δ</sup> <https://orcid.org/0000-0002-4900-2299>

trichophagia-trichotillomania, with presumed diagnosis of gastric bezoar admission. The abdominal ultrasound in both reported an echorefringent image inside that produces an acoustic shadow, compatible with a probable trichobezoar, a diagnosis reinforced by contrast-enhanced computed tomography. Given the impossibility of endoscopic extraction due to the large size, it was decided to perform exploratory laparotomy, extracting the complete en-bloc mass through a gastrotomy in both cases. The patients presented a favorable evolution, receiving parenteral feeding for 5 days and then oral ingestion with good tolerance, being discharged from hospital on their 9th and 10th postoperative day with interdisciplinary follow-up and psychological support. There is a high suspicion of trichobezoar in the presence of trichotillomania, affective compromise, psychomotor retardation, intestinal symptoms and postsurgical neuropsychiatric management is essential in order to reduce the risk of recurrence.

**Keywords:** Bezoars; trichotillomania; gastrointestinal diseases.

## INTRODUCCIÓN

“Bezoar”, se define como concreciones de sustancias extrañas no digeribles ingresadas y acumuladas en el tracto gastrointestinal<sup>1</sup>, cuyo contenido corresponde al de cuerpo extraño, de los cuales el tricobezoar lleva la definición como la variedad más frecuente de los bezoares (50%)<sup>2</sup>, cuya característica es la presencia de una masa compacta constituida por material no digerible principalmente cabellos y otros.

En lo que refiere a la localización, está confinada al estómago y no logra atravesar al intestino delgado. Uno de cada 2,000 niños sufre tricotilomanía, pero pocos presentan tricobezoares<sup>3</sup>. Los estudios epidemiológicos muestran que inicialmente el niño(a) esconde o niega la tricofagia como trastorno de conducta, misma que va asociada de alteraciones afectivas, aislamiento social, angustia, retraso psicomotor o esquizofrenia, que causa la ingesta de cabellos como una manifestación de “pica”<sup>3</sup>. El cabello ingerido es atrapado en los pliegues gástricos y retenido debido a una insuficiente superficie de fricción, de esta manera se constituye el núcleo del tricobezoar. Asimismo, dentro los criterios clínicos destacan: distensión o asimetría abdominales, masa abdominal palpable en epigastrio, suboclusión u oclusión intestinal, pérdida progresiva de peso o



Foto: Drazen Zigic - Freepik

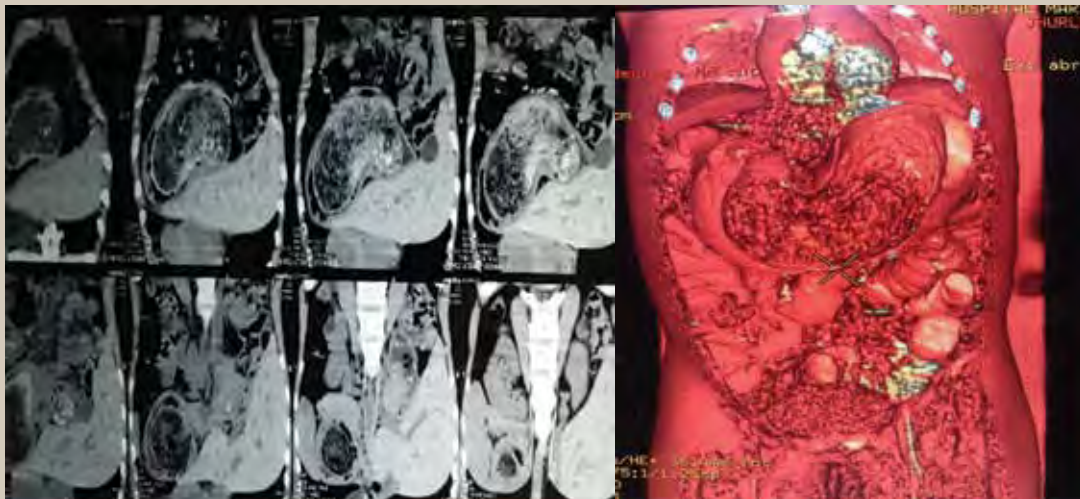


Figura 1. TAC de abdomen con contraste

trastornos de la conducta, anorexia-alopecia<sup>4-5</sup>. Es frecuente encontrar anemia crónica y disproteinemia en la hematimetría<sup>5-6</sup>. Apegándonos al protocolo de estudio de masas abdominales, la ecografía abdominal y la tomografía computarizada (TAC) de abdomen con contraste, revelan usualmente una masa heterogénea gástrica con áreas de falla de relleno, en topografía epigástrica o hipocondrios, mientras que una serie gastroduodenal identifica la masa ocupante<sup>7</sup>. No obstante, la endoscopia esófago gastroduodenal no solo tiene alcance diagnóstico, sino terapéutico reservado para bezoares de tamaño pequeño. Y en relación a la terapéutica, la literatura reporta que la laparotomía exploratoria a través de gastrostomía es el tratamiento de elección en la extracción del tricobezoar<sup>8</sup>. La importancia de la presentación de estos casos radica en la complejidad del caso y situarse como una patología poco frecuente; asimismo, no se encontró publicaciones de esta patología en paciente pediátrico en nuestra localidad.

### CASO CLÍNICO 1

Paciente de sexo femenino, de 8 años, evaluada en emergencia quirúrgica, que acudió por masa abdominal palpable, anorexia, vómitos y pérdida de

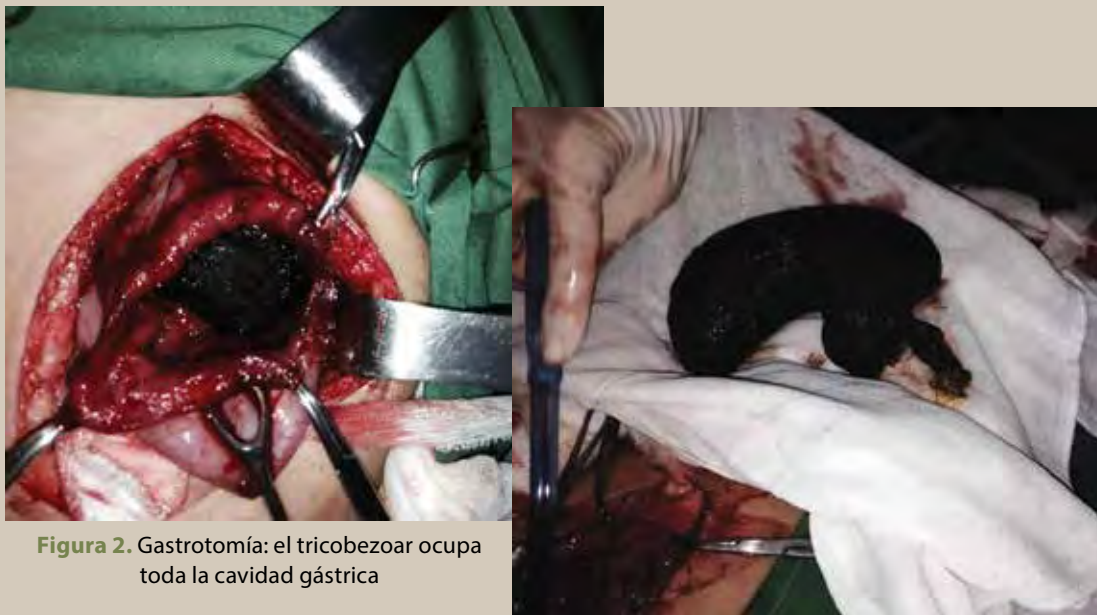peso. Como antecedentes, fue producto de segundo embarazo, nació vía vaginal, buena vitalidad, presentó desarrollo psicomotor adecuado, asiste al tercer año de primaria, vive solo con su madre. Antecedente de ser tratada por parasitosis intestinal en forma ambulatoria, por varios meses, madre refirió tricofagia-tricotilomanía y antecedente de ingesta de cuerpo extraño (moneda), un año atrás.

A la exploración física se evidenció asimetría abdominal y masa palpable, cuyas características son: firme-móvil-indolora, con abombamiento de epigastrio e hipocondrio izquierdo, de aproximadamente 15 a 12 cm de diámetro.

Tras valoración se solicitó ecografía abdominal, evidenciando imagen ecorefringente en su interior, presencia sombra acústica, compatible con presencia de cuerpo extraño (probable tricobezoar). TAC abdomen con contraste se evidenció estómago dilatado con engrosamiento de sus paredes, observándose en su interior presencia de masa heterogénea con burbujas de gas en su interior, compatible con probable tricobezoar (**figura 1**).

Estudios de laboratorio con datos relevantes: hemograma: leucocitos 8.000, G: 72%, serie roja: Hb: 11.0 g/dl, Hto: 37.3%; proteinograma: albumina, 2 g/dL. Se interconsultó con gastroenterología,





**Figura 2.** Gastrotomía: el tricobezoar ocupa toda la cavidad gástrica

que indicó que la magnitud de la masa impide su extracción vía endoscópica.

En cuanto al tratamiento y evolución, la paciente fue sometida a laparotomía exploratoria con hallazgo intraoperatorio de masa intragástrica gigante que ocupa aproximadamente 80% sin pasar hacia el intestino delgado. Se realizó gastrotomía amplia sobre cara anterior con extracción de tricobezoar gigante en forma íntegra (**figura 2**) con diámetros (15 × 20 cm) cuya composición fue cabellos y mucosidades.

El informe anatomopatológico reporta masa de color café-negruzco de 15 × 20 cm, compuesta casi en su totalidad por cabellos y otros objetos inorgánicos. La evolución de la paciente fue favorable, recibiendo alimentación parenteral por 5 días y luego ingesta oral con buena tolerancia, por lo que se optó por su alta hospitalaria a su 9° día postoperatorio, con seguimiento multidisciplinario y apoyo psicológico.

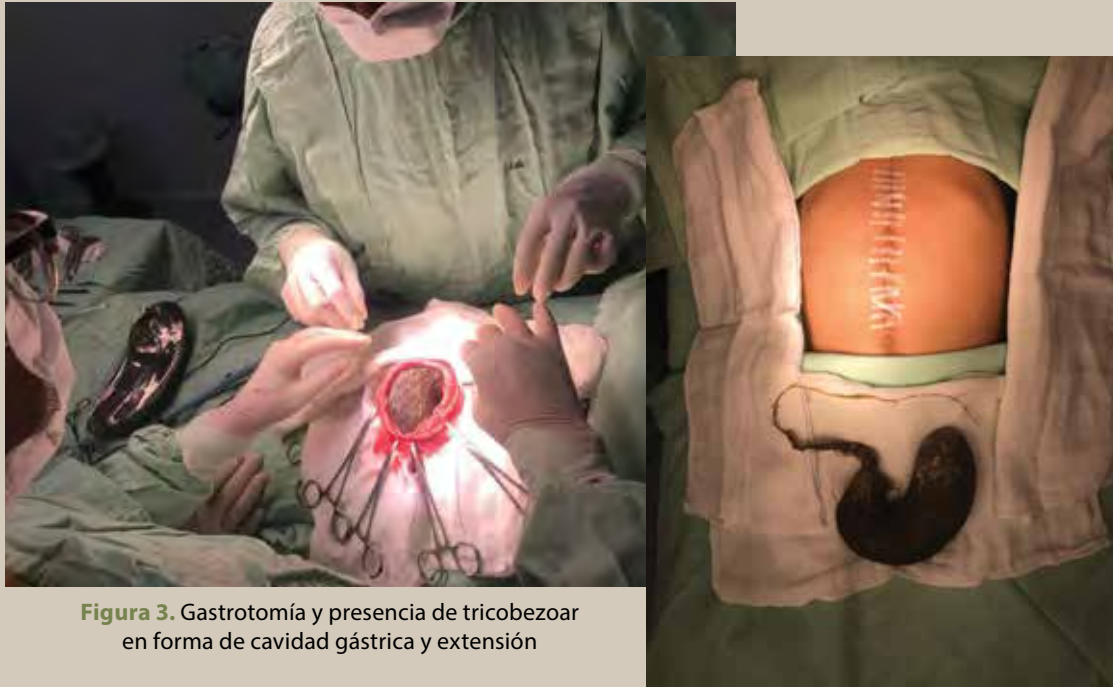## CASO CLÍNICO 2

Paciente de sexo femenino, de 4 años, que acudió al servicio de emergencia quirúrgica por masa abdominal palpable, anorexia, cefalea, ausencia de catarsis

y vómitos, cuyos antecedentes de importancia son: producto de primer embarazo, nació vía vaginal, desarrollo motor adecuado, cursa primer año del jardín de infantes. Vive al cuidado de la abuela por motivo laboral de padres, quienes hicieron referencia desde hace un año atrás de la presencia tricotilomania.

A la exploración física masa palpable, firme-móvil-indolora, que ocupó epigastrio e hipocondrio izquierdo, de aproximadamente 15 a 15 cm de diámetro. Con apoyo de exámenes complementarios, en la ultrasonografía abdominal se evidenció imagen ecorefringente en su interior que produce sombra acústica, compatible con presencia de probable tricobezoar. TAC abdomen con contraste, presencia de estómago dilatado, observándose en su interior presencia de masa heterogénea, con burbujas de gas compatible con tricobezoar.

En sus estudios de laboratorio presentó anemia moderada normocítica normocrómica (Hb: 9 g/dl). Al igual que el caso anterior, el gran tamaño de la masa nos impidió la remoción de la masa vía endoscópica. Se internó la paciente con diagnósticos de: tricobezoar gástrico, anemia moderada,



**Figura 3.** Gastrotomía y presencia de tricobezoar en forma de cavidad gástrica y extensión

desnutrición secundaria y diagnóstico diferencial de fecaloma, neuroblastoma o linfoma.

En relación con la terapéutica y evolución, se realizó laparotomía exploratoria a través de una gastrotomía en cara anterior de estómago, lo que permite la extracción completa de una masa compacta de 15 × 21 cm, con la anatomía exacta del interior del estómago compuesta por cabellos y mucosidad compacta, y a diferencia del anterior se observó una extensión del mismo hasta duodeno (**figura 3**).

El informe de patología reportó masa de color negruzco de 15 × 21 cm, compuesta casi en su totalidad por cabellos y otros objetos inorgánicos. La recuperación postquirúrgica fue satisfactoria, con reinicio de ingesta oral a los 6 días postquirúrgico y alta hospitalaria a su 10° día, postoperatorio con seguimiento interdisciplinario y apoyo psicológico.

## DISCUSIÓN

La presentación de estos casos clínicos está basada en la rareza de su incidencia, en la edad pediátrica, se registra una incidencia de tricotilomanía de 1

caso por cada 2,000 niños<sup>3</sup>, pero pocos presentan tricobezoares, su incidencia no está bien identificada. Sin embargo, los tricobezoares constituyen el 50% de los bezoares en general, reservándose el mayor porcentaje de este trastorno en un 90% al sexo femenino, como el caso presente, con un rango de edad entre los 12 y 30 años<sup>9</sup>, en este caso en particular la edad más corta de 4 años. En nuestra experiencia estos son los 2 primeros casos reportados en el país.

La presentación clínica coincide plenamente con las descripciones y conceptualizaciones de un tricobezoar, cuadro clínico de evolución crónica, con signo sintomatología insidiosa e inespecífica, en un 70% se presentan como una masa en epigastrio acompañado de náuseas, vómitos y pérdida de peso<sup>10</sup>.

Teniendo un componente psiquiátrico<sup>10</sup> que va desde alteraciones afectivas, aislamiento social o angustia, encontrados en el entorno familiar, que condicionan el trastorno de la conducta pica, expresada en tricofagia-tricotilomanía, conducta que puede

ser negada por los pacientes o padres, por lo que la base del diagnóstico empieza con un interrogatorio minucioso y dirigido para un diagnóstico precoz.

El protocolo diagnóstico de una masa abdominal es el instaurado, por lo que es importante plantear otros diagnósticos diferenciales (pseudopiquete pancreático, neuroblastoma, linfoma, riñón en herradura, tumores gástricos, hepatomegalia o esplenomegalia). Si bien la ultrasonografía y la tomografía nos permiten un diagnóstico de presunción, la serie gastroduodenal baritada permite visualizar el tumor dando una la imagen típica de “superficie en panal de abejas”<sup>11</sup>. No obstante que la endoscopia gástrica es el método diagnóstico de elección porque se observa directamente la presencia de cabellos en la cavidad gástrica.

El objetivo del tratamiento es la remoción quirúrgica y prevención de la recurrencia, la extracción completa se logra a través de una gastrotomía por vía abdominal anterior, procedimiento que tiene baja morbilidad, reservándose la remoción endoscópica para tricobezoares pequeños.

## CONCLUSIÓN

Si bien en la consulta pediátrica puede requerir un alto grado de sospecha, el 90% de presentación es en el sexo femenino, las alteraciones en el entorno familiar y social del paciente nos obligan a descartar su diagnóstico apoyado por estudios imagenológicos, siendo la endoscopia digestiva alta el *gold standard* como método diagnóstico de elección.

Considerar la presente patología en todo paciente pediátrico con antecedente de tricotilomanía, compromiso afectivo, retraso psicomotor, aislamiento social, clínica intestinal, aunado a un adecuado y exhaustivo examen físico más apoyo de exámenes complementarios para su diagnóstico y tratamiento precoz, dado las complicaciones que puede presentar en caso de no ser tratada a tiempo.

Por otra parte, la menor morbilidad se logra con su remoción completa a través de una gastrotomía, la complicación más grave y temida es la perforación gástrica o intestinal, con pronóstico muy grave y una mortalidad de 50 al 60%<sup>12</sup>. Concluimos que el pilar terapéutico es un manejo interdisciplinario estricto para la reducción del

riesgo de recurrencia presente en los pacientes. Es importante tener en cuenta el manejo neuropsiquiátrico posterior a la cirugía asegurando de esta manera un seguimiento a largo plazo a fin de evitar recurrencia del mismo.

## FINANCIAMIENTO

Ninguno.

## CONFLICTO DE INTERESES

Los autores declaran no tener ningún conflicto de intereses. ●

## REFERENCIAS

- Hernández HR, Moquillaza JA, Vera LC, Moutary I, Montalvo HA, Andrain Y, et al. Tricobezoar gástrico: una causa poco frecuente de síndrome tumoral y de obstrucción pilórica. *Rev Gastroenterol Perú*. 2015;35(1):93-6.
- Fragoso T, Luaces E, Díaz T. Bezoares. *Rev Cubana Pediatr*. 2002;74:77-82.
- Loja D, Alvizuri J, Vilca M, Sánchez M. Síndrome de Rapunzel: tricobezoar gastroduodenal. *An. Fac. Med.* 2003;64(1):71-7.
- Anzieta V, Felmer E, Gabrielli N, Venturelli M, Sánchez C, Torrijos C, et al. Obstrucción intestinal causada por Tricobezoar: Síndrome de Rapunzel. *Rev Méd Chile*. 2008;136:1027-30.
- Cannalire G, Conti L, Celoni M, Grassi C, Cella A, Bensi G, et al. Rapunzel syndrome: an infrequent cause of severe iron deficiency anemia and abdominal pain presenting to the pediatric emergency department. *BMC Pediatr*. 2018;18:125. doi: 10.1186/s12887-018-1097-8
- Stinco M, Montemaggi A, Nocchioli B, Resti M, Grosso S and Trapani S. An Unusual Case of Hypoproteinemia in Childhood: Keep in Mind Trichobezoar. *Front. Pediatr*. 2020;8(82):1-4. doi: 10.3389/fped.2020.00082
- Proenca E, Carvalho C, Ferreira P, Rocha H, Rosario C. Suboclusión intestinal por tricobezoar congénito. *An Pediatr*. 2003;58(2):192-3.
- Pacheco R, Galindo J, Paulsen K. Tricobezoar. Presentación de un caso clínico. *Rev. Soc. Bol. Ped.* 2002;41(1): 15-7.
- Velasco B, Paredes R. Tricobezoar: Un problema psicológico. *An Esp Pediatr*. 2001;55:383-4.
- Bernal A, González G. Triple Tricobezoar. Reporte de un caso. *An Med Mex*. 2012;57(3):246-51
- Pinilla RO, Vicente ML, González M, Vicente AA, Pinilla ME. Tricobezoar gástrico, revisión de la bibliografía y reporte de un caso. *Rev Colomb Cir*. 2016;31(1):44-9.
- Dorn Hf, GillIcK JI, StrIngEl G. LaparoscopIc IntragastriC Removal of GIant Trichobezoar. *Journal of The Society of Laparoscopic surgeons JSLS*. 2010;14(2):259-62.