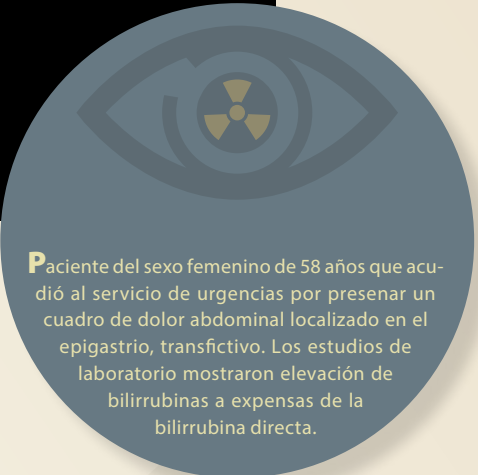


Haga su diagnóstico

María Denise Ávila Perfino^{a,*‡}, Paloma Pamela Pérez Ladrón Guevara^a, María de Guadalupe Gómez Pérez^b

Sección a cargo del Dr. José Luis Ramírez-Arias



Paciente del sexo femenino de 58 años que acudió al servicio de urgencias por presenar un cuadro de dolor abdominal localizado en el epigastrio, transfiectivo. Los estudios de laboratorio mostraron elevación de bilirrubinas a expensas de la bilirrubina directa.

1. ¿Qué estudio de imagen se muestra?

- a) Tomografía computada
- b) CPRE
- c) Colangio resonancia
- d) Tomografía con energía dual

2. La vía biliar está:

- a) Ausente
- b) Dilatada
- c) Estenótica
- d) Normal

3. La afección es:

- a) Intrahepática
- b) Extrahepática
- c) Intrahepática y extrahepática
- d) Intrabiliar

4. El diagnóstico más probable es:

- a) Obstrucción parasitaria
- b) Fibrosis
- c) Colangiocarcinoma
- d) Coledocolitiasis

5. El origen de la afección es:

- a) Colelitiasis
- b) Proliferación de células tumorales
- c) Inflamación y estenosis
- d) Idiopática

6. ¿Qué otro estudio de imagen está indicado antes de pensar en realizar una colangio resonancia?

- a) CPRE
- b) Ultrasonido abdominal
- c) Tomografía de abdomen
- d) Ultrasonido transesofágico

BIBLIOGRAFÍA

- Ramírez GAM, Rodríguez Treviño C. Abordaje diagnóstico por imagen en patología benigna de la vesícula y vías biliares. Rev Mex Cir Endoscópica. 2010;11(2):71-9.

Respuestas: 1:c,2:b,3:c,4:d,5:a,6:b.

^a Residentes de Alta Especialidad en Resonancia Magnética de Cuerpo Completo y de Musculoesquelético. Hospital Ángeles del Pedregal. Ciudad de México, México.

^b Jefatura del Departamento de Resonancia Magnética. Hospital Ángeles del Pedregal. Ciudad de México, México.

* Autor para correspondencia: María Denise Ávila Perfino.

Correo electrónico: denise.avila31@gmail.com

ORCID:

[‡] <https://orcid.org/0000-0002-7422-0837>

Figura 1. Colangio resonancia; muestra la vía biliar intra y extra-hepática, donde existe ausencia de señal en la desembocadura del colédoco así como en zonas del interior de la vesícula biliar.

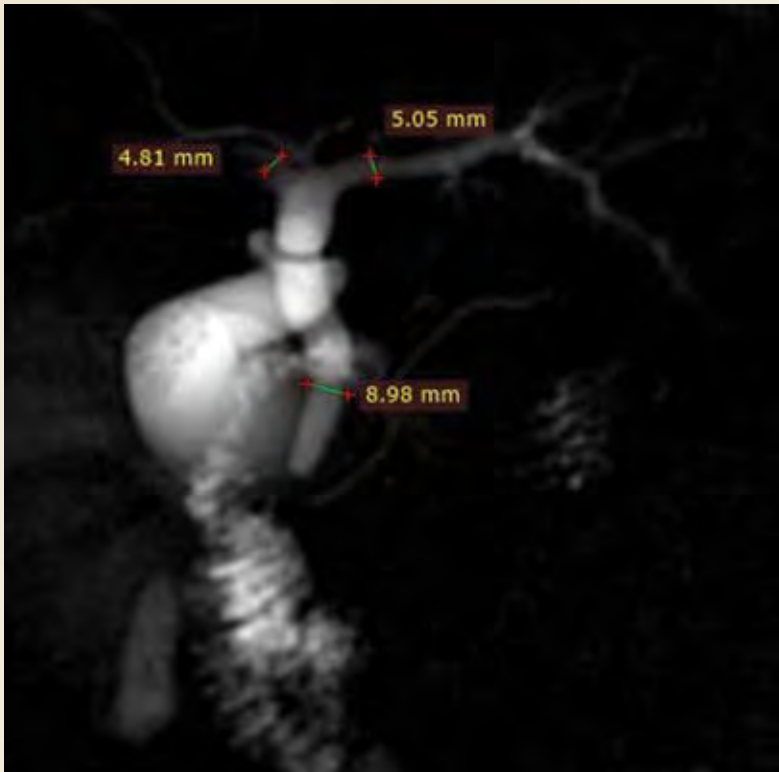
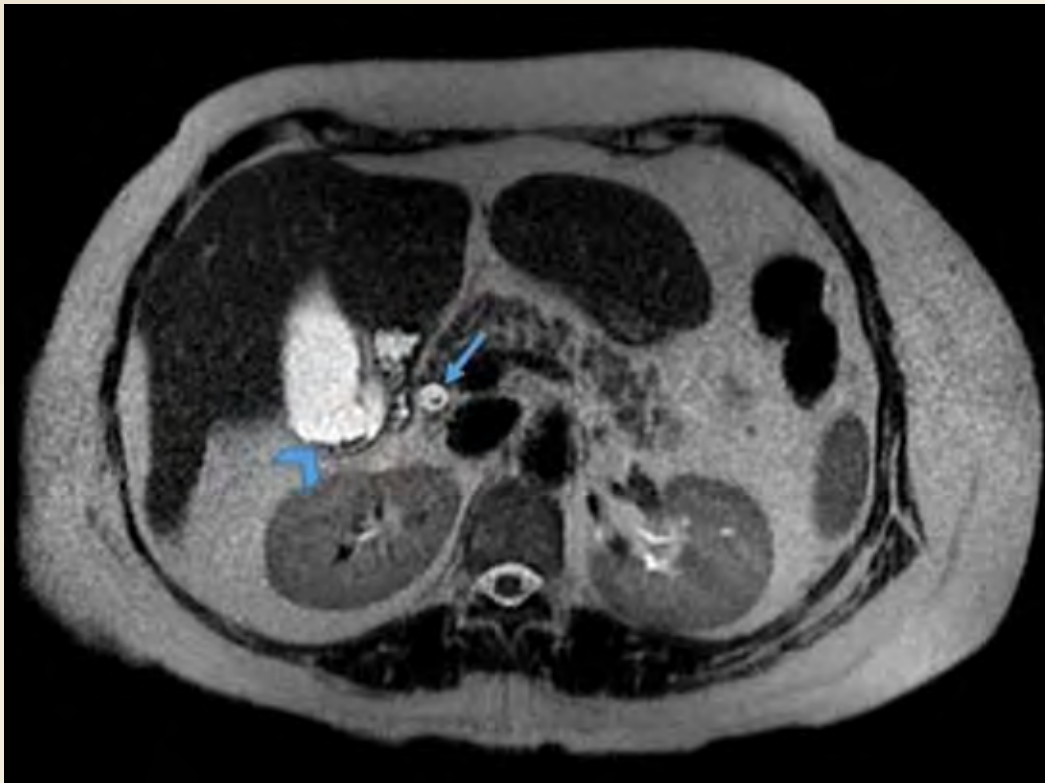


Figura 2. Resonancia magnética en T2 axial muestra ausencia de señal (flecha) en colédoco distal así como a nivel del cuello de la vesícula biliar (punta de flecha).



Ávila Perfino et al