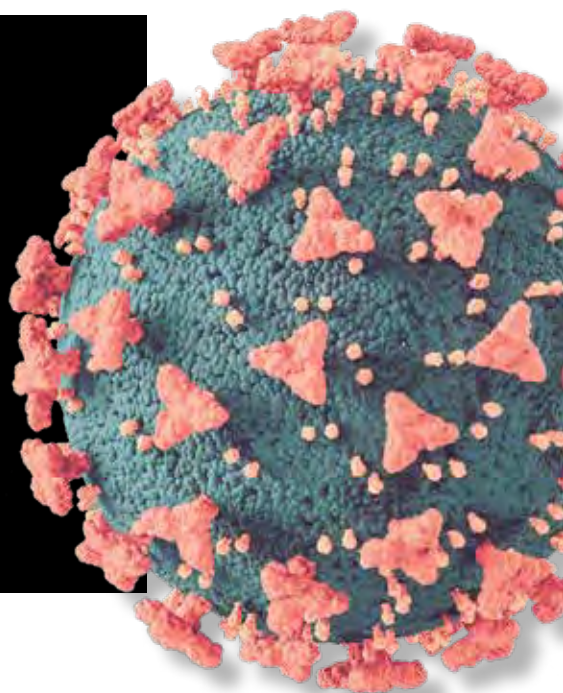


Mielitis transversa aguda asociada con infección por SARS-CoV-2

Laura Escobar Pérez^{a,*,‡}, Manuel Alejandro del Río Quiñones^{b,S}, Luis Vacca^{c,‡}



Resumen

Además de provocar problemas respiratorios, la infección con el SARS-CoV-2 puede causar un espectro amplio de complicaciones neurológicas como son cefalea, ageusia, anosmia, encefalopatía, enfermedad cerebrovascular, síndrome de Guillain-Barré y otras polineuropatías, meningoencefalitis, encefalopatía hemorrágica necrotizante aguda y síndromes del sistema nervioso central asociados a inflamación. En esta revisión presentamos 39 casos de mielitis transversa aguda (MTA) asociados a infección por el SARS-CoV-2, confirmado por una prueba de reacción en cadena de la polimerasa (PCR) por hisopado nasofaríngeo y/o de antígeno en plasma. Los análisis bioquímicos de los pacientes confirmaron la ausencia

de otros patógenos y de autoanticuerpos involucrados en inflamación del sistema nervioso, excepto por 2 casos, uno con autoanticuerpos contra la glicoproteína de la mielina de los oligodendrocitos (anti-MOG IgG) y otro con anti-MOG IgG y antidescarboxilasa del ácido glutámico (anti-GAD65), indicativos de una enfermedad autoinmune del sistema nervioso central. Los estudios de imagenología de resonancia magnética (RMN) confirmaron el diagnóstico de MTA. Aunque no se puede inferir causalidad, es muy probable que los casos aislados de MTA sean consecuencia de un proceso para o postinfeccioso en la COVID-19. La comprensión de los mecanismos que desencadenan estos trastornos neurológicos durante o al final de la infección viral, ayudarán a optimizar las estrategias terapéuticas para el manejo del paciente.

Palabras clave: SARS-CoV-2; COVID-19; mielitis transversa; COVID largo; desmielinización; sistema nervioso.

Acute Transverse Myelitis Associated to SARS-CoV-2 Infection

Abstract

In addition to causing respiratory problems, SARS-CoV-2 can cause a wide spectrum of neurological complications such as headaches, ageusia, anosmia, encephalopathy, cerebrovascular disease, Guillain-Barré syndrome and other polyneuropathies, meningoencephalitis, acute necrotizing hemorrhagic encephalopathy, and central nervous system

^a Departamento de Fisiología. Facultad de Medicina. Universidad Nacional Autónoma de México. Ciudad de México, México.

^b Subdirección de Consulta Externa. Instituto Nacional de Neurología y Neurocirugía Manuel Velasco Suárez. Ciudad de México, México

^c Departamento de Biología Celular y del Desarrollo. Instituto de Fisiología Celular. Universidad Nacional Autónoma de México. Ciudad de México, México

* Autor para correspondencia: Laura Escobar Pérez.
Correo electrónico: laurae@unam.mx y atr.funatim@gmail.com
ORCID ID:

[‡] <https://orcid.org/0000-0002-5142-8993>

^S <https://orcid.org/0000-0001-5237-0976>

[‡] <https://orcid.org/0000-0003-2266-4847>

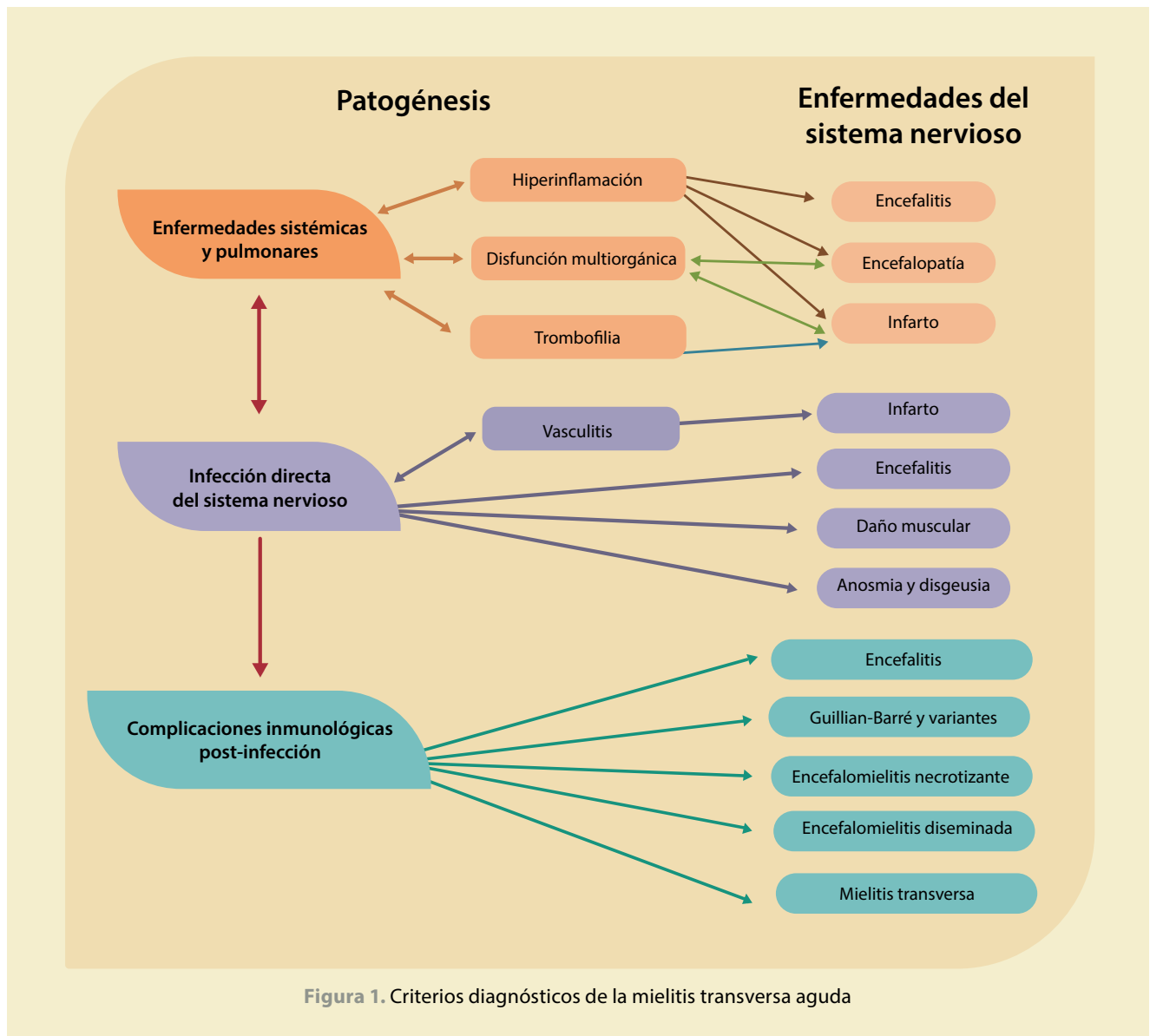Recibido: 19-octubre-2022. Aceptado: 09-diciembre-2022.

syndromes associated with inflammation. In this review we present 39 cases of acute transverse myelitis (ATM) associated to SARS-CoV-2 infection. All cases had a positive polymerase chain reaction (PCR) nasopharyngeal swab and/or antigen test. Biochemical analyses confirmed the absence of other pathogens and autoantibody-mediated neuroinflammatory disease, except for two cases, one with autoantibodies against the oligodendrocyte myelin glycoprotein (anti-MOG IgG) and another with anti-MOG IgG and anti-glutamic acid decarboxylase (anti-GAD65). Magnetic Resonance Imaging (MRI) studies confirmed the diagnosis of ATM. Although causality cannot be inferred, it is likely that isolated cases of ATM are the consequence of a para or post-infectious process in SARS-CoV-2. In this work, the probable causes of ATM associated with SARS-CoV-2 are discussed. The understanding of the mechanisms behind these neurological disorders triggered by a viral infection will help to optimize the therapeutic strategies for patient management.

Keywords: SARS-CoV-2; COVID-19; transverse myelitis; long COVID; demyelination; nervous system.

INTRODUCCIÓN

El síndrome respiratorio agudo severo y su enfermedad, la COVID-19, provocado por el SARS-CoV-2, se puede acompañar de un amplio espectro de manifestaciones neurológicas¹. Un estudio prospectivo de más de 4 mil individuos con COVID-19 en la ciudad de Nueva York encontró complicaciones neurológicas en el 13.5% de los infectados; los problemas más frecuentemente encontrados en este estudio fueron encefalopatía, convulsiones y eventos cerebrovasculares². Algunos de los trastornos neurológicos menos frecuentes asociados a la COVID-19 son: meningitis, encefalomielitis diseminada aguda, encefalopatía necrotizante hemorrágica aguda, enfermedad cerebrovascular, síndrome de Guillain-Barré, neuropatía craneal múltiple, disautonomía, miopatías³ y mielitis transversa aguda (MTA)⁴. Sin embargo, otros investigadores han encontrado que síntomas como cefalea, mialgias y problemas de atención, se presentan hasta en un 73% de los pacientes hospitalizados por COVID-19; en contraste, las encefalitis no específicas representan el 13-40% de todas las manifestaciones neurológicas. Los síndromes postinfecciosos a la COVID-19 incluyen



encefalomielitis desmielinizante aguda (ADEM), encefalopatía necrotizante aguda (ANE), encefalitis de Bickerstaff, mioclonías generalizadas, mielitis transversa aguda (MTA), encefalitis límbica y encefalitis misceláneas; además, enfermedades cerebrovasculares agudas como eventos cerebrovasculares tanto isquémicos como hemorrágicos, trombosis venosa cerebral y encefalopatía posterior reversible. La manifestación principal en el sistema nervioso periférico de la COVID-19 es el síndrome de Gui-

llian-Barré y, en menor grado, el síndrome de Miller Fischer, la polineuritis cranialis y la diplejía facial⁵.

Los mecanismos que se han propuesto para explicar los efectos de la COVID-19 en los padecimientos neurológicos asociados son 3: 1) síndrome de respuesta inflamatoria sistémica y falla multiorgánica; 2) infección directa del sistema nervioso central por el coronavirus SARS-CoV-2 (neurotropismo) y 3) síndromes que se originan por la respuesta inmunológica posterior a la infección⁶⁻⁸ (**figura 1**). En este

último mecanismo, la inmunopatogénesis puede deberse a la infiltración perivascular por monocitos y linfocitos, con una respuesta inflamatoria de células diversas como las neuronas y los oligodendrocitos, debido a que prácticamente no se ha podido detectar al virus SARS-CoV-2 en el líquido cefalorraquídeo de los pacientes con complicaciones neurológicas.

MIELITIS TRANSVERSA AGUDA (MTA)

En los más de 50 millones de individuos que se han enfermado de COVID-19 en el mundo, hay pocos casos que desarrollan complicaciones neurológicas raras. Debido al impacto discapacitante en los pacientes, se vuelve urgente comprender la etiología de su enfermedad para el manejo terapéutico efectivo de corto y largo plazo. A raíz del seguimiento de un caso único de una paciente mexicana con mielitis transversa aguda (MTA; artículo en preparación), llevamos a cabo una revisión de los casos de MTA asociados a la COVID-19. La MTA se define como un cuadro inflamatorio focal de la médula espinal y representa un subgrupo de mielopatías agudas en las que la inflamación dentro de la médula espinal es una condición para su diagnóstico⁹. La MTA es un déficit neurológico discapacitante que incluye debilidad, pérdida sensitiva y una disfunción del sistema nervioso autónomo; tiene una incidencia de 1-4 casos por año por millón de habitantes, afecta a individuos de todas las edades y es una causa de discapacidad en el mundo¹⁰. La MTA se asocia con una gran variedad de etiologías y para su abordaje se dividen en compresivas y no-compresivas. Las causas no-compresivas incluyen enfermedades infecciosas, autoinmunes, isquémicas, paraneoplásicas, efectos de radiación, postvacunales, postinfecciosas e idiopáticas.

El diagnóstico etiológico de una MTA representa un desafío para el equipo médico porque está asociada con una morbimortalidad significativa, y porque hasta un 60% de los pacientes afectados evolucionan hacia una discapacidad de moderada a permanente y severa^{11,12}. En la **figura 2** se resumen los criterios diagnósticos de la MTA y en la **figura 3** uno de los algoritmos de abordaje clínico que se siguen para establecer su diagnóstico¹³.

Criterios diagnósticos de mielitis transversa aguda (MTA)

Disfunción sensitiva, motora y autonómica, atribuible a la médula espinal

Signos y síntomas bilaterales

Nivel sensitivo claramente definido

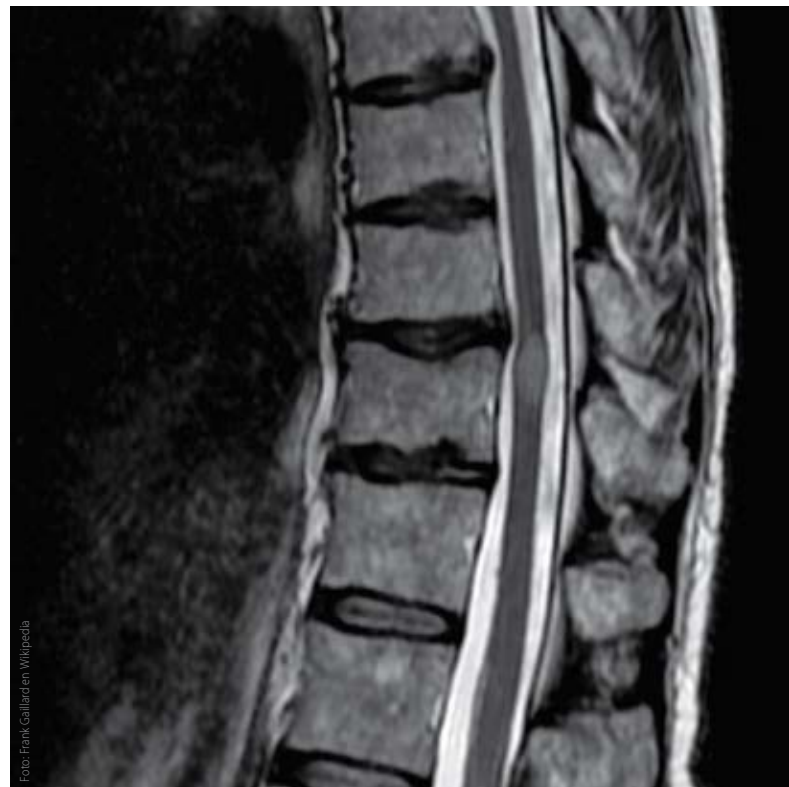Inflamación medular definido por pleocitosis en el LCR o hiperproteínorraquia o

Hipercaptación de gadolinio

Máxima intensidad de los síntomas, entre 4 h y 21 días

LCR: Líquido cefalorraquídeo

Figura 2. Procedimiento para establecer el diagnóstico de mielitis transversa aguda (MTA)



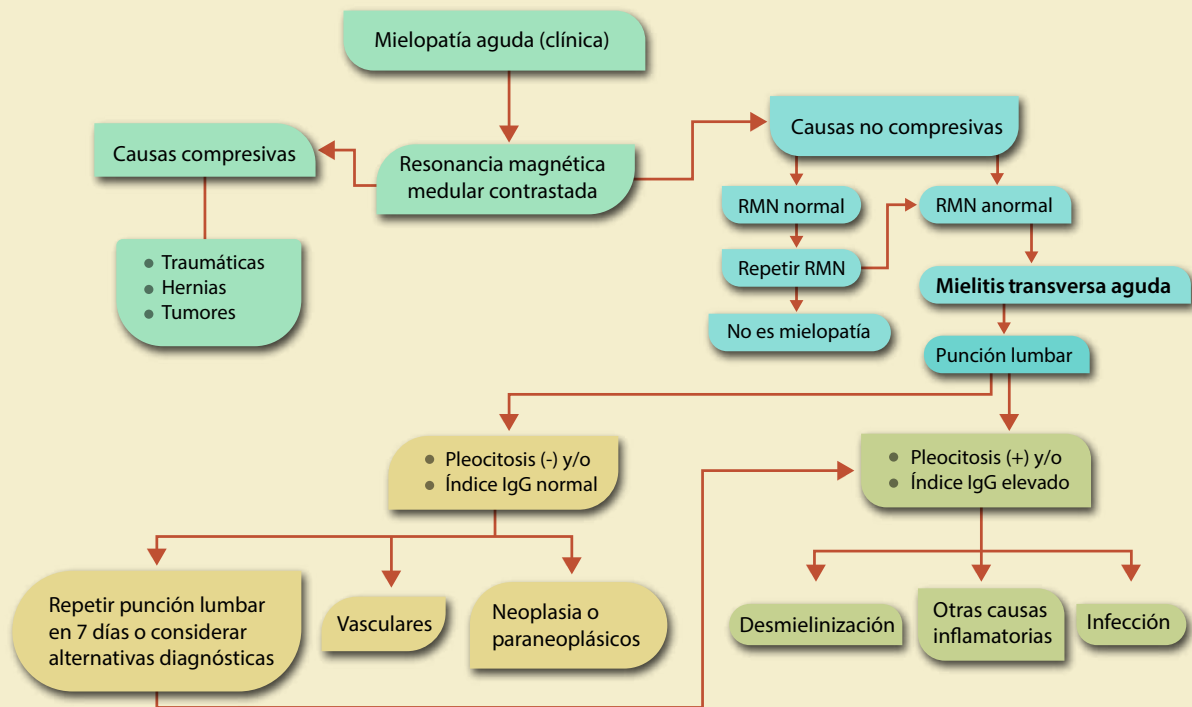


Figura 3. Mecanismos propuestos para las manifestaciones neurológicas producidas por la COVID-19: el síndrome de la respuesta inflamatoria sistémica; la infección directa del sistema nervioso central por el coronavirus SARS-CoV-2 (neotropismo) y los síndromes se originan por la respuesta inmunológica posterior a la infección⁶⁻⁸

MTA asociada a la COVID-19

A partir de una revisión bibliográfica en la base de datos PubMed, utilizando las palabras clave “COVID-19, SARS-CoV-2, transverse myelitis, demyelination”, se encontraron 221 artículos, de éstos se descartaron: cartas al editor, revisiones, casos de pacientes sin prueba positiva para el SARS-CoV-2 y vacunados; se identificaron 39 casos de MTA asociada a COVID-19 de los cuales 3 fueron niños¹⁴⁻¹⁶ (tabla 1); 29 son casos únicos, mientras 5 estudios documentaron un par de pacientes¹⁷⁻²¹ en el contexto de la COVID-19. Los pacientes tuvieron origen europeo, árabe, americano, africano y asiático; 67% fueron del sexo masculino. La edad promedio fue de 49 ± 19 años, con una mediana de 51 años. La mayoría de los pacientes no tenía comorbilidades y

en los pocos casos fueron: hipertensión²²⁻²⁴, diabetes tipo 2^{19,25}, hiperlipidemia^{22,26} e hipotiroidismo²⁷.

PRESENTACIÓN CLÍNICA

Las pruebas diagnósticas de la MTA se basan en la presunción clínica, ante la cual se debe solicitar una resonancia magnética de la médula espinal contrastada con gadolinio y punción lumbar diagnóstica (deseable) para estudio del líquido cefalorraquídeo (pleocitosis leve a expensas de linfocitos, hiperproteínorraquia, índice de IgG y albúmina); y análisis de biomarcadores de inflamación. Los síntomas neurológicos de los pacientes que padecieron simultánea o previamente la COVID-19 correspondientes al cuadro de MTA, comprenden la triada clásica: debilidad de las extremidades, déficit sensitivo y

Tabla. Demografía y presentación clínica

Referencia	Sexo	Edad	País	Hallazgos neurológicos (N)	Latencia (N, días)
Abdelhady	H	52	Qatar	Paraparesia flácida de miembros inferiores; continencia urinaria	1
Advani	H	47	Irán	Parálisis de miembros inferiores; continencia urinaria	10
Advani	M	67	Irán	Paraparesia de miembros inferiores	-
Ahmad	M	34	Iraq	Paraparesia bilateral de miembros inferiores	14
Ali	H	56	Qatar	Parálisis de miembros inferiores; continencia urinaria	4
Ali	H	43	Qatar	Parálisis de miembros inferiores; continencia urinaria	5
Alketbi	H	32	EAU (Asia)	Parálisis de miembros superiores e inferiores, debilidad en el tronco, continencia urinaria	2
Arslan	H	44	Turquía	Parálisis de miembros inferiores; continencia urinaria	60
Arslan	H	73	Turquía	Parálisis de miembros inferiores; continencia urinaria y fecal	60
Börü	H	42	Turquía	Parálisis de miembros inferiores; continencia urinaria	13
Chakraborty	M	59	India	Paraplejía flácida y arreflexia de miembros inferiores, continencia urinaria	4
Chow	H	60	Australia	Hiperreflexia, propiocepción reducida en miembros inferiores, parestesia hasta el ombligo	16
Dias da Costa	H	31	Portugal	Hiperestesia miembros inferiores; continencia urinaria	21
Doukas	H	40	EUA	Hiperestesia en los pezones (T4) y debilidad miembros inferiores	12
Durrani	H	24	EUA	Paraplejía flácida y arreflexia de miembros inferiores, contingencia urinaria	12
Fonseca	H	84	Portugal	Parálisis de miembros inferiores; continencia urinaria, hipoestesia	14
Kara	M	39	EUA	Parálisis de miembros inferiores; continencia urinaria	90
Kilbertus	H	46	Canadá	Hiperreflexia en las extremidades superiores e inferiores, clonus sostenido en tobillos; continencia urinaria	1
Koc	H	59	Turquía	Tetraparesia de las extremidades inferiores; continencia urinaria	14
Koc	M	49	Turquía	Parálisis de miembros inferiores; continencia urinaria y fecal	12
Lee	M	35	Reino Unido	Paraparesia bilateral de miembros inferiores, contingencia urinaria	5
Lu	M	66	Australia	Paraparesia bilateral de miembros inferiores, contingencia urinaria	3

Continúa en la siguiente página...

Comienza en la página anterior...

Referencia	Sexo	Edad	País	Hallazgos neurológicos (N)	Latencia (N, días)
Masuccio	M	70	Italia	Hiperreflexia, cuadriparesia superior y de miembros inferiores, continencia urinaria	15
Moreno Escobar	H	41	EUA, India	Paraparesia bilateral de miembros inferiores, contingencia urinaria y fecal	8
Munz	H	60	Alemania	Paraparesia bilateral espástica de miembros inferiores, hiperreflexia, contingencia urinaria	13
Nejad	M	11	Irán	Parálisis de miembros inferiores; continencia urinaria y fecal	3
Palahuta	H	23	Ukrania	Parálisis de miembros inferiores; continencia urinaria y fecal	20
Pandya	H	60	Reino Unido	Parálisis de miembros inferiores; continencia urinaria	1
Pourmoghaddas	M	9	Irán	Parálisis de miembros inferiores; continencia urinaria	1
Poyrazoğlu	H	10	Turquía	Debilidad de miembros superiores e inferiores	16
Prete	M	43	EUA	Cuadriplejia; continencia urinaria	10
Rifino	H	66	Italia	Paraparesia espástica miembros inferiores, acroparestesia, hiperreflexia con clonus distal bilateral,	24
Rifino	H	62	Italia	Paraparesia bilateral de miembros inferiores, nivel sensorial T11	-
Sarma	M	28	Dinamarca	Paraparesia bilateral de miembros inferiores, contingencia urinaria	8
Shahali	H	63	Irán	Paraparesia bilateral de miembros inferiores, nivel sensorial T2	4
Sotoca	M	69	España	Hipoestesia facial derecha y mano izquierda, debilidad interósea mano izquierda, hiperreflexia general	8
Valiuddin	M	61	EUA	Cuadriparesia espástica, hiperreflexia, nivel sensorial C3,	10
Yang	H	57	EUA	Entumecimiento, parestesia, paraparesia bilateral de las extremidades inferiores; contingencia urinaria	21
Zachariadis	H	63	Suiza	Paraparesia bilateral de miembros inferiores, nivel sensorial T10, continencia urinaria	12
Zhao	H	66	China	Tetraparesia, hiporreflexia de miembros inferiores, nivel sensorial T10	8

disautonomía manifestada como disfunción sexual, incontinencia/retención urinaria y/o fecal (**tabla 1**). La progresión de la MTA a partir de la aparición de los síntomas neurológicos se ha estimado en un rango de 6 horas a 7 días⁴. Se observó que los síntomas

neurológicos aparecen de forma simultánea^{15,28,29,30} y hasta 3 meses después de haberse confirmado la infección por el SARS-CoV-2 con una prueba de PCR y/o de antígeno. Los síntomas de COVID-19 más frecuentes fueron fiebre, tos, disnea, rinorrea y



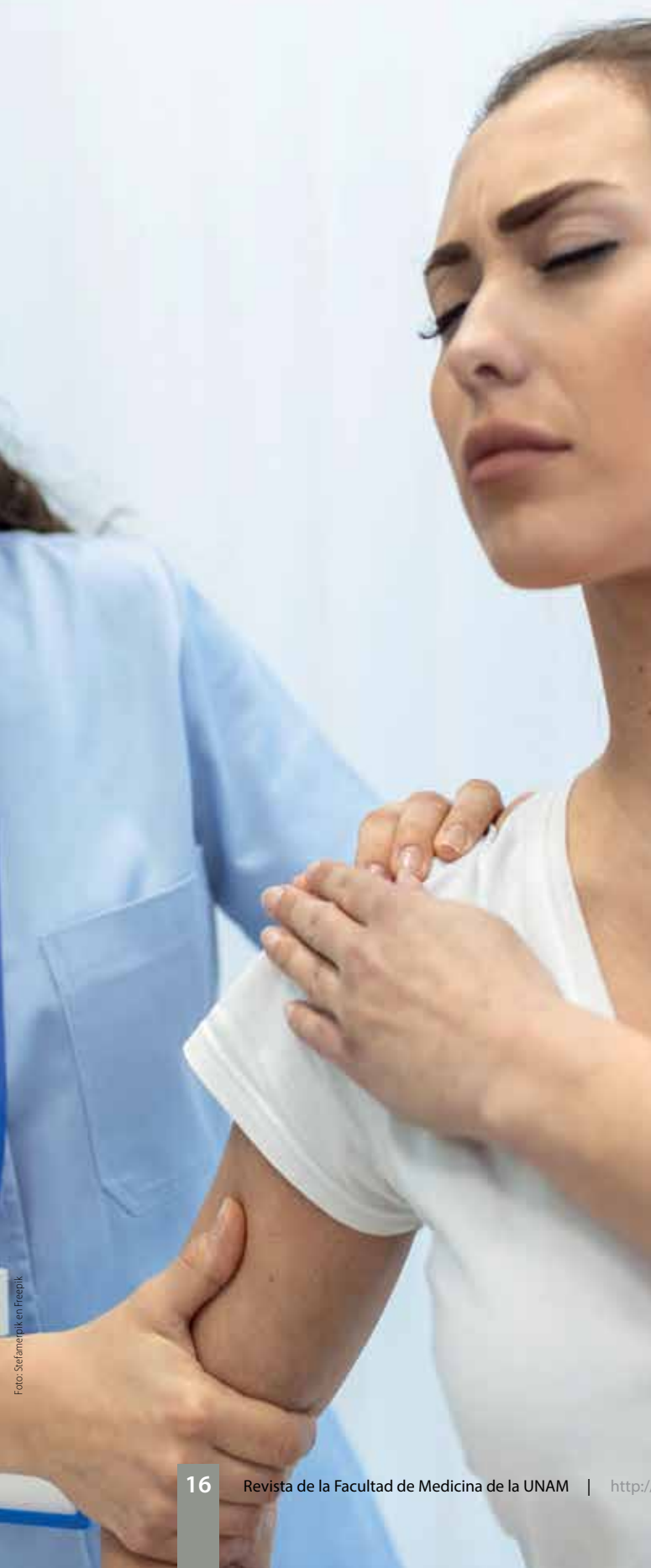mialgia y fueron tratados en casa sin necesidad de hospitalización (casos leves). Ninguno de los individuos había tenido previamente un episodio de MTA u otras complicaciones autoinmunes del sistema nervioso central.

Los resultados de los análisis de laboratorio fueron heterogéneos, desde individuos con síndrome inflamatorio sistémico de moderado a incompleto con leucocitosis^{20,31,32}; niveles de proteína C reactiva normales, incrementos discretos^{22,33,34} o muy elevados^{15,23,25}; linfocitopenia^{33,36} y niveles elevados de dímero-D²². Los análisis serológicos de enfermedades sistémicas inflamatorias o autoinmunes fueron negativos para anticuerpos contra acuaporina-4, anticuerpos comúnmente asociados con lupus eritematoso sistémico, proteínas “S” y “C”, anticuerpos antineutrófilo citoplasmáticos, factor reumatoide, anticuerpos antifosfolípidos como anticardiolipina y antiglicoproteína beta 2¹⁷; un caso con anticuerpos contra la glicoproteína del oligodendrocito asociado a la mielina (MOG-IgG)³⁷ y otro anti-MOG IgG y contra la descarboxilasa del ácido glutámico

(GAD65), indicativos de una enfermedad autoinmune del sistema nervioso central²⁴.

Los hallazgos en el líquido cefalorraquídeo fueron heterogéneos y reflejaron cierto grado de inflamación^{22,23,37,38}. Por ejemplo, en el líquido cefalorraquídeo de un paciente se encontró pleocitosis de 230 células (56% de linfocitos, 32% de neutrófilos), hiperproteinorraquia de 62 mg/dL y glucosa de 44 mg/dL. El cultivo y la PCR fueron negativos para *Borrelia burgdorferi*, el virus de la varicela-zoster, enterovirus, el virus del herpes simple tipo 1 y 2, el antígeno criptococal, citomegalovirus y VDRL³⁷. Otros mostraron pleocitosis moderada con hiperproteinorraquia muy elevada (790 mg/L)^{22,23} o con hiperproteinorraquia aislada (2.83 g/L), normoglucoorraquia y cultivos negativos para bacterias y virus³⁸.

Hubo 3 casos de asociación entre SARS-CoV-2 y mielitis por detección del SARS-CoV-2 en el líquido cefalorraquídeo por inmunoensayo^{26,40} o PCR¹⁶; en el resto de los casos la asociación fue solo probable porque hubo clara evidencia de la infección



previa por SARS-CoV-2 y ninguna otra evidencia de causas probables de la MTA.

ESTUDIOS DE IMAGEN POR RESONANCIA MAGNÉTICA (IRM)

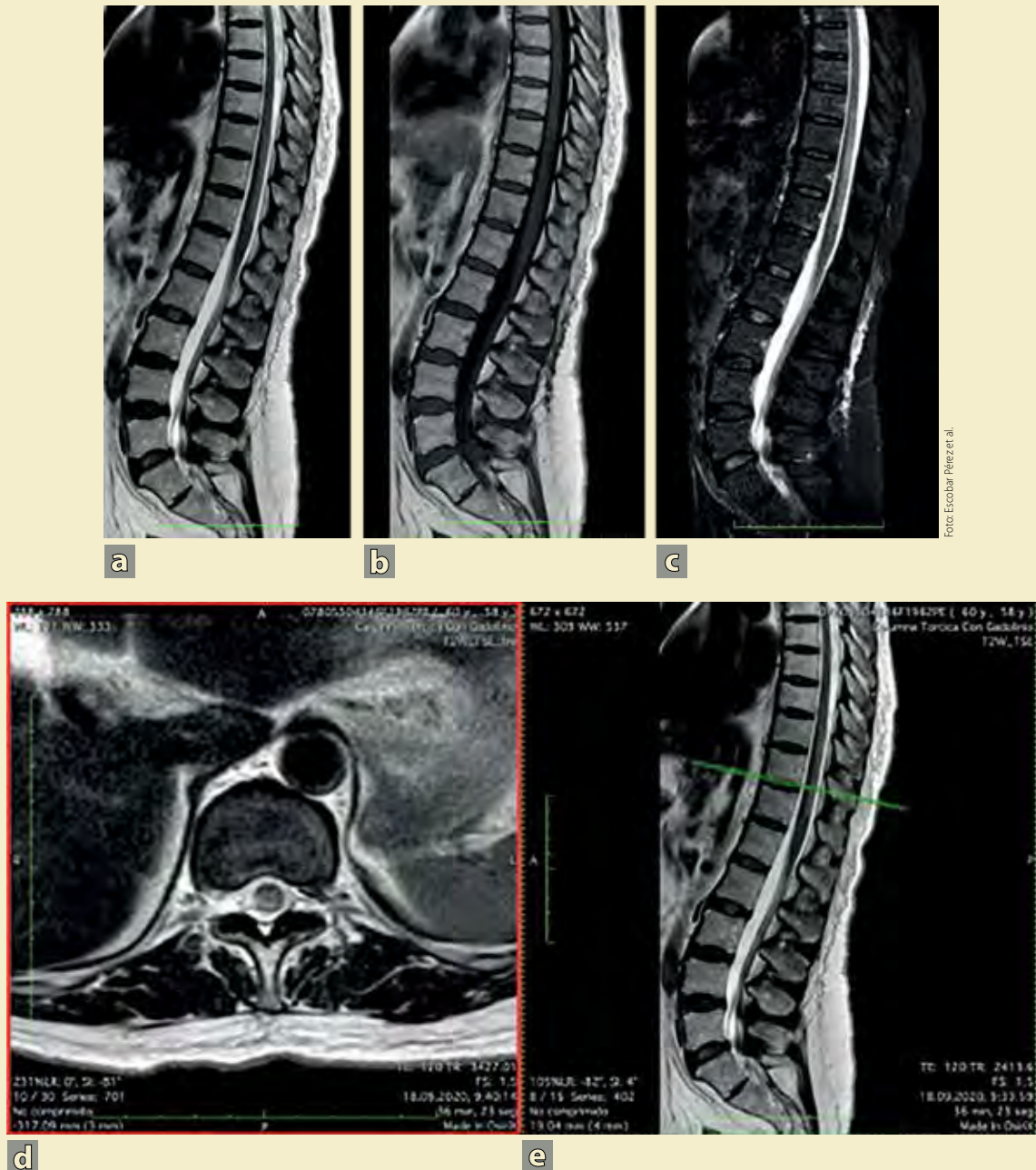
A todos los individuos se les realizó estudio de IRM de la médula espinal; se observó hiperintensidad T2 clásica en la médula espinal y la localización fue central con extensión a lo largo de la mayor parte del diámetro transversal. En la mayor proporción de los 39 pacientes analizados se afectó exclusivamente el subsegmento torácico (44%)^{14,18-20,22-24,26,30,32-34,37,40-43}; en 23% la lesión involucró el subsegmento cervico-torácico^{15,17,18,20,26,31,36,38,44}; en menor grado fueron el subsegmento cervical (13%)^{16,17,33,44,45}, los subsegmentos cervico-toraco-lumbar^{28,46}, y toraco-lumbar^{19,27} en 2 individuos (15%) y solo 1 caso (2.5%) en el subsegmento lumbar²¹; 1 caso fue difuso²¹ y en otro caso no se pudo hacer el estudio⁴⁷. En la mayoría de los individuos (76%) la lesión se extendió sobre 2 o más segmentos espinales, característico de la mielitis transversa longitudinalmente extensa (**tabla 1**). En algunos individuos las hiperintensidades T2 fueron en parches^{20,26,31,38,42}, mientras que en la mayoría fueron continuas. Se encontró un caso único de post-COVID-19 con cerebelitis, MTA y polineuropatía desmielinizante inflamatoria aguda, lo que demuestra que la COVID-19 puede provocar daño simultáneo del sistema nervioso central y periférico³¹. En la **figura 4** se muestran las IRM de una paciente mexicana con MTA asociada a la infección de SARS-CoV-2 (comunicación personal; consentimiento informado).

TRATAMIENTO Y RECUPERACIÓN

Los pacientes recibieron terapia inmunomoduladora con metilprednisolona intravenosa, 1 g al día por un lapso de 3-5 días y, posteriormente, cursos variables de esteroide oral en esquemas de reducción convencionales hasta por 3 semanas. Cuando no se observó mejoría, se utilizó plasmaféresis terapéutica^{14,16,21,27,38,43,45}. Se administraron antivirales o antibióticos en pocos casos. El aciclovir fue el antiviral más utilizado.

De forma general, el pronóstico funcional de los pacientes que cursan con MTA autoinmune (infla-

Figura 4. Hallazgos en resonancia magnética (RM) de la médula espinal toracolumbar



La RM se realizó 8 días posterior al inicio de los síntomas, sin uso de contraste (comunicación personal). **a)** Secuencia T2 que muestra hiperintensidad correspondiente a la lesión longitudinalmente extensa en segmentos T8-T11. **b)** Se presenta como isointensa en secuencia T1. **c)** Hiperintensa en STIR (*short tau inversion recovery*). **d)** El corte transversal muestra la lesión y predominio en cordones posteriores, concordante con el predominio en sintomatología propioceptiva de la paciente. Las secuencias fueron obtenidas del centro en el cual se realizó el abordaje inicial y son reproducidas con consentimiento de la paciente (se anexa carta de consentimiento).

A mayor severidad de los síntomas iniciales, mayor grado de secuelas y discapacidad funcional. Las lesiones localizadas de forma más rostral dentro de la medula espinal (cervicales o torácicos altos) generalmente afectan tanto a las extremidades superiores como a las inferiores, generando mayor grado de discapacidad y limitación funcional secuelar, así como las lesiones longitudinalmente extensas involucran más segmentos y por lo tanto más sistemas afectados.

matoria) depende de varios factores: la severidad del episodio, la localización y extensión de la lesión, el reconocimiento e instauración de tratamiento temprano para limitar secuelas y la etiología¹³. A mayor severidad de los síntomas iniciales, tanto en su presentación como velocidad de evolución, mayor grado de secuelas y discapacidad funcional, ya que se infieren cuadros más agresivos que rápidamente involucran múltiples funciones de los pacientes. Las lesiones localizadas de forma más rostral dentro de la medula espinal (cervicales o torácicos altos) generalmente afectan tanto a las extremidades superiores como a las inferiores, generando mayor grado de discapacidad y limitación funcional secuelar, así como las lesiones longitudinalmente extensas involucran más segmentos y por lo tanto más sistemas afectados.

Mientras más oportuno sea el reconocimiento y la instauración de terapia inmunomoduladora, se limita con mayor velocidad el daño y la producción de autoanticuerpos, que es el mecanismo de daño común en todas las etiologías.

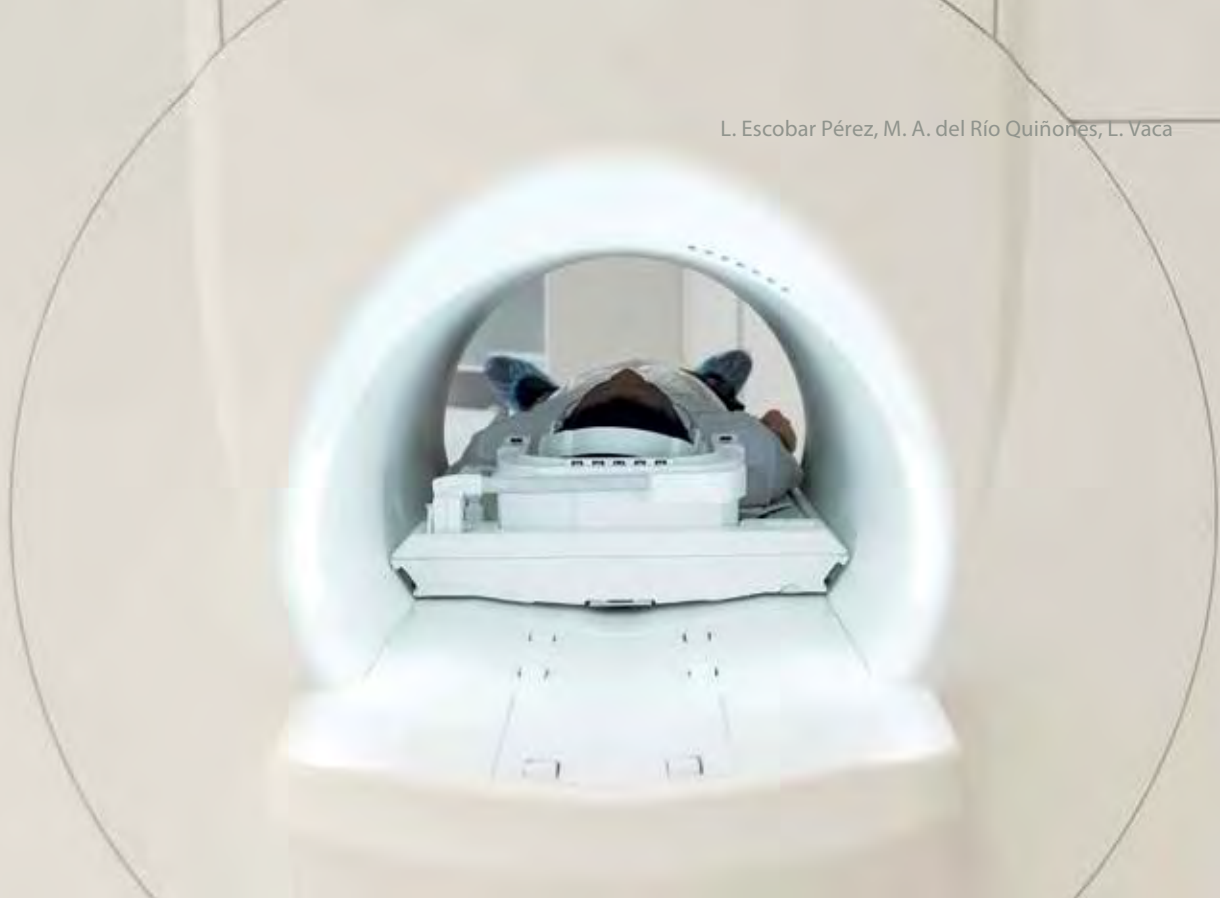Finalmente, la etiología, cuando se puede demostrar, nos informará si se trata de un evento aislado (curso monofásico) o si el paciente corre el riesgo de recurrencia y, por lo tanto, de acúmulo de daño y secuelas en un futuro. Aunque el pronóstico de cada uno de los casos es variable y multifactorial, se sabe que en cada episodio de mielitis se genera algún grado de desmielinización que no podrá ser reparada ni recuperada y que, únicamente con re-

habilitación física se podrá recuperar un porcentaje de la función que antes se tenía.

DISCUSIÓN

Los 39 casos de MTA asociados al SARS-CoV-2 son reportes de casos individuales, por lo que no se puede demostrar causalidad en ninguno de ellos, ni pueden clasificarse como mielitis infecciosa por SARS-CoV-2 porque en muy pocos casos se pudo detectar el RNA del virus por PCR en el líquido cefalorraquídeo^{16,25}, y los estudios no incluyeron el análisis anatomopatológico directo de biopsias de la médula espinal afectada. Es de resaltar, que en un estudio de cohorte prospectivo extenso de manifestaciones neurológicas en la COVID-19, no identificaron ningún caso de mielitis entre los 4,491 individuos infectados². A pesar de que el periodo de estudio y seguimiento de los 39 pacientes (9-84 años de edad) no fue suficiente para excluir esta posibilidad, ninguno de los casos de la cohorte mostró signos de laboratorio o imagen sugerentes de una enfermedad autoinmune que podría manifestarse con MTA, como el espectro de desórdenes de la neuromielitis óptica (NMOSD) o manifestaciones de la médula espinal de enfermedades autoinmunes sistémicas⁴⁸. La interpretación de los casos descritos tiene enormes limitaciones por el número reducido de casos disponibles, el rango de edades, ascendencias y, en pocos casos, datos incompletos.

Otra potencial estrategia para determinar si el SARS-CoV-2 es responsable de los casos de MTA es comparar la incidencia de mielitis antes y después de la pandemia de SARS-CoV-2. La incidencia de la MTA es de 1-4 casos por millón de individuos al año en cualquier población^{49,50}. Este número aumenta a 32 casos en 1 millón por año si se consideran los pacientes con un desorden autoinmune⁵¹. Las características demográficas refuerzan la noción de que los casos descritos representan mielitis causadas (causalidad vs asociación) por la infección de SARS-CoV-2. Los individuos afectados fueron de ascendencias y edades heterogéneas con una predominancia del 67% del sexo masculino y una edad promedio de 49 ± 19 años (**tabla 1**), lo cual no está en concordancia con la epidemiología de la MTA por otros trastornos autoinmunes del sistema ner-



vioso central, en los que predominan las mujeres jóvenes. Las cohortes observacionales de la MTA de cualquier causa muestran una distribución bimodal de edad con máximos a los 10 y 20 años y luego a los 30 y 40 años con una edad promedio de inicio entre los 35 y 40 años⁵¹. Las distribuciones por sexo y edad de los casos (**tabla 1**), ocurren más frecuentemente en hombres e individuos de mayor edad⁵². Por último, en contraste con otras manifestaciones del sistema nervioso por infección de SARS-CoV-2, los individuos con mielitis no desarrollaron una COVID-19 severa.

HIPÓTESIS DEL ORIGEN DE LA MTA ASOCIADA A INFECCIÓN POR SARS-COV-2

Existen varios mecanismos por los cuales el SARS-CoV-2 puede desencadenar manifestaciones en la médula espinal.

Primero, se sabe que los coronavirus pueden ser neuroinvasivos y provocar tanto una desmielinización como una respuesta inflamatoria sistémica y local⁵³. La expresión de receptores de la enzima convertidora de angiotensina 2, receptor del SARS-CoV-2, en las membranas de las neuronas de la médula espinal, apoyan la idea de que el virus des-

truye directamente la mielina⁵⁵. Sin embargo, este mecanismo es poco probable debido a que no se ha detectado RNA viral en el líquido cefalorraquídeo o tejidos del SNC de enfermos de COVID-19^{2,21,55-58}.

La segunda posibilidad es que la MTA es un daño indirecto por la COVID-19 o por la tormenta de citocinas^{38,59}. Sin embargo, en los casos de MTA asociados al SARS-CoV-2 la enfermedad fue de leve a moderada.

La tercera posibilidad del origen de la MTA por COVID-19 es por una enfermedad para o postinfecciosa. En este análisis, la latencia del inicio de los primeros síntomas de COVID-19 a los primeros signos de mielitis (mediana de 11 días) sugiere este mecanismo. En la literatura no existe una definición clara de cuando una enfermedad deja de ser para-infecciosa para convertirse en postinfecciosa. La latencia de los casos descritos de MTA asociada a COVID-19 es menor que lo observado en, por ejemplo, el síndrome de Guillain-Barré (mediana de 23 días)⁶⁰. Por otra parte, todos los casos fueron positivos para SARS-CoV-2, por PCR de hisopado nasofaríngeo y/o por una prueba de antígeno, cuando se presentaron los signos de mielitis. En consecuencia, de ser el disparador de la mielitis



la infección de SARS-CoV-2, el mecanismo más probable sería autoinmune sin una clara diferencia entre procesos para y postinfecciosos en ese momento. Si se tratara de un mecanismo parainfeccioso de mielitis asociado a SARS-CoV-2, surge la pregunta, ¿cuál es la estrategia terapéutica más apropiada? En los casos descritos da la impresión de que falló el tratamiento con esteroides en la mayoría de los pacientes. De confirmarse que la MTA es una enfermedad postinfecciosa, otra opción sería el tratamiento intravenoso con inmunoglobulinas (IVIg) como fue en uno de los casos²⁵.

CONCLUSIONES

La mayoría de los casos descritos en esta revisión tienen una mielopatía que cumple con los criterios de mielitis transversa longitudinalmente extensa (MTLE). Aunque las causas más frecuentes de MTLE son desordenes del espectro de neuromielitis óptica, hay varias otras causas potenciales que incluyen infecciones virales. Hay virus que tienen una mayor tendencia a causar MTLE que otros, como son los flavivirus y enterovirus. Los virus de la familia *Herpesviridae*; herpes simple tipo 2; virus varicela zoster; virus de Epstein-Barr; los citomegalovirus tienden a causar MTA de segmento corto^{61,62}. Por consiguiente, con base en los casos reseñados en este trabajo, el periodo infeccioso o postinfeccioso por SARS-CoV-2 se suma a la lista de causas probables de MTLE y se vuelve relevante porque las secuelas que produce son de largo plazo en comparación con la MTA de segmento corto⁵¹. Lamentablemente a los casos reseñados muy probablemente no se les dará seguimiento y la mayoría se mantiene en recuperación con fisioterapia y rehabilitación²².

Aun cuando el porcentaje total de individuos con secuelas por la COVID-19 no se conoce y los casos reportados de mielitis asociada son escasos, es importante un escrutinio y seguimiento detallado de los pacientes, debido a que seguramente están subreportados los casos documentados de MTA asociados a COVID-19.

Agradecimientos

Proyecto AV200320. “Desarrollo de una vacuna basada en nanopartículas genéticamente codifica-

das termoestables contra SARS-CoV-2[®]. UNAM-DGAPA- PAPIIT (LV, LEP). CONACYT A1-S-8731 (LEP). Sandra Romero Carrillo por editar las ilustraciones a color. A LSH por su participación en el estudio de MTA. ●

REFERENCIAS

- Escobar Pérez LI, Martínez del Sobral-Sinitsyna S, del Río-Quiñones MA, Vaca L. Infección del sistema nervioso por el coronavirus SARS-CoV-2. *Rev. Fac. Med. (Méx)*. 2021;64(4):7-24. Disponible en: https://www.scielo.org.mx/scielo.php?pid=S0026-17422021000400007&script=sci_arttext
- Frontera JA, Sabadia S, Lalchan R, Fang T, Flusty B, Millar-Vernetti P, et al. A prospective study of neurological disorders in hospitalized COVID-19 patients in New York City. *Neurology*. 2021;96(4):e575-e586. Disponible en: <https://n.neurology.org/content/96/4/e575>
- Romoli M, Jelcic I, Bernard-Valnet R, García Azorín D, Mancinelli L, Akhvediani T, et al. A systemic review of neurological manifestations of SARS-CoV-2 infection: the devil is hidden in the details. *Eur J Neurol*. 2020;27(9):1712-1726. Disponible en: <https://onlinelibrary.wiley.com/doi/full/10.1111/ene.14382>
- Schulte EC, Hauer L, Kunz AB, Sellner J. Systematic review of cases of acute myelitis in individuals with COVID-19. *Eur J Neurol*. 2021;28:3230-3244. Disponible en: <https://onlinelibrary.wiley.com/doi/10.1111/ene.14952>
- Maury A, Lyoubi A, Peiffer-Smadja N, de Broucker T, Meppiel E. Neurological manifestations associated with SARS-CoV-2 and other coronaviruses: A narrative review for clinicians. *Revue neurologique*. 2021;177(1-2):51-64. Disponible en: <https://www.em-consulte.com/article/1427757/alertePM>
- Desforges M, Le Coupanec A, Brison E, Meessen-Pinard M, Talbot PJ. Neuroinvasive and neurotropic human respiratory coronavirus: potential neurovirulent agents in humans. *Adv Exp Med Biol*. 2014;807:75-96. Disponible en: https://link.springer.com/chapter/10.1007/978-81-322-1777-0_6
- Ellul MA, Benjamin L, Singh B, Lant S, Michael BD. Neurological associations of COVID-19. *Lancet Neurol*. 2020;19(9):767-783. Disponible en: [https://www.thelancet.com/journals/lanneur/article/PIIS1474-4422\(20\)30221-0/fulltext](https://www.thelancet.com/journals/lanneur/article/PIIS1474-4422(20)30221-0/fulltext)
- Li YC, Bai WZ, Hashikawa T. The neuroinvasive potential of SARS-CoV-2 may play a role in the respiratory failure of COVID-19 patients. *J Med Virol*. 2020;92(6):552-555. Disponible en: <https://onlinelibrary.wiley.com/doi/10.1002/jmv.25728>
- De Seze J, Stojkovic T, Breteau G, Lucas C, Michon-Pasturel U, Gauvrit JY, et al. Acute myelopathies: Clinical, laboratory and outcome profiles in 79 cases. *Brain*. 2001;124(Pt 8):1509-1521. Disponible en: <https://academic.oup.com/brain/article/124/8/1509/479947?login=false>
- West TW, Hess C, Cree BAC. Acute transverse myelitis: demyelinating, inflammatory, and infectious myelopathies. *Semin Neurol*. 2012;32(2):97-113. Disponible en: <https://www.thieme-connect.com/products/ejournals/abstract/10.1055/s-0032-1322586>
- Altrocchi PH. Acute transverse myelopathy. *Trans Am Neurol Assoc*. 1963;88:186-188. Disponible en: <https://pubmed.ncbi.nlm.nih.gov/14272214/>
- Misra UK, Kalita J, Kumar S. A Clinical, MRI and neurophysiological study of acute transverse myelitis. *J Neurol Sci*. 1996;138(1-2):150-156. Disponible en: [https://www.jns-journal.com/article/0022-510X\(95\)00353-4/pdf](https://www.jns-journal.com/article/0022-510X(95)00353-4/pdf)
- López Chiriboga S, Flanagan EP. Myelitis and Other Autoimmune Myelopathies. *Continuum (Minneapolis)*. 2021;27(1, Spinal Cord Disorders):62-92. Disponible en: https://journals.lww.com/continuum/Abstract/2021/02000/Myelitis_and_Other_Autoimmune_Myelopathies.6.aspx
- Nejad Biglari H, Sinaei R, Pezeshki S, Khajeh Hasani F. Acute transverse myelitis of childhood due to novel coronavirus disease 2019: The first pediatric case report and review of literature. *Iran J Child Neurol*. 2021;15(1):107-112. Disponible en: <https://www.ncbi.nlm.nih.gov/pmc/articles/PMC7856438/>
- Pourmoghaddas Z, Sadeghzadeh A, Tara SZ, Zandifar A, Rahimi H, Saleh R, et al. Longitudinally extensive transverse myelitis as a sign of multisystem inflammatory syndrome following COVID-19 infection: A pediatric case report. *J Neuroimmunol*. 2021;360:577704. Disponible en: [https://www.jni-journal.com/article/S0165-5728\(21\)00231-9/fulltext](https://www.jni-journal.com/article/S0165-5728(21)00231-9/fulltext)
- Poyrazoğlu HG, Kırık S, Sarı MY, Esen I, Toraman ZA, Eroğlu Y. Acute demyelinating encephalomyelitis and transverse myelitis in a child with COVID-19. *Turk J Pediatr*. 2022;64(1):133-137. Disponible en: <http://www.turkishjournalpediatrics.org/abstract.php?id=2408>
- Advani S, Hosseini SMM, Zali A, Ommi D, Fatemi A, Khoshnoud RJ, et al. Transverse myelitis after SARS-CoV-2 infection: Report of two cases with COVID-19. *Clin Case Rep*. 2021;9(12):e05196. Disponible en: <https://onlinelibrary.wiley.com/doi/10.1002/ccr3.5196>
- Ali L, Mohammed I, Zada Y, Salem H, Iqar A. COVID-19-Associated Acute Transverse Myelitis: A Case Series of a Rare Neurologic Condition. *Cureus*. 2021;13(10):e18551. Disponible en: <https://www.ncbi.nlm.nih.gov/pmc/articles/PMC8571429/>
- Arslan D, Acar-Ozen P, Gocmen R, Elibil B, Karabudak R, Tuncer A. Post-COVID-19 longitudinally extensive transverse myelitis: is it a new entity? *Neurological Sciences*. 2022;43(3):1569-1573. Disponible en: <https://link.springer.com/article/10.1007/s10072-021-05640-1>

20. Koc ER, Turan ÖF, Mengüç B. Covid-19 infection as a possible risk factor for longitudinally extensive transverse myelitis! *Int J Neurosci.* 2022;13:1-4. Disponible en: <https://www.tandfonline.com/doi/full/10.1080/00207454.2022.2098731>
21. Rifino N, Corsi B, Agazzi E, Alimonti D, Bonito V, Camera G, et al. Neurologic manifestations in 1760 COVID-19 patients admitted to Papa Giovanni XXIII Hospital, Bergamo, Italy. *J Neurol.* 2021;268:2331-2338. Disponible en: <https://link.springer.com/article/10.1007/s00415-020-10251-5>
22. Chow CCN, Magnussen J, Ip J, Su Y. Acute transverse myelitis in COVID-19 infection. *BMJ Case Rep* 2020;13(8):e236720. Disponible en: <https://casereports.bmj.com/content/13/8/e236720>
23. Munz M, Wessendorf S, Koretsis G, Tewald F, Baegi R, Krämer S, et al. Acute transverse myelitis after COVID-19 pneumonia. *J Neurol.* 2020;267(8):2196-2197. Disponible en: <https://www.ncbi.nlm.nih.gov/pmc/articles/PMC7250275/>
24. Yang E, Husein A, Martinez-Perez J, Li T. Post-COVID-19 Longitudinally Extensive Transverse Myelitis with Myelin Oligodendrocyte Glycoprotein Antibodies. *Case Rep Neurol Med.* 2022;2022:1068227. Disponible en: <https://www.hindawi.com/journals/crim/2022/1068227/>
25. Shahali H, Ghasemi A, Farahani RH, Asl AN, Hazrati E. Acute transverse myelitis after SARS-CoV-2 infection: a rare complicated case of rapid onset paraplegia. *J Neurovirol.* 2021;27(2):354-358. Disponible en: <https://link.springer.com/article/10.1007/s13365-021-00957-1>
26. Lu IF, Cornish JS, Ashok A, Chen SK, Athan E, Hughes A. Early SARS-CoV-2-associated acute transverse myelitis: A case for neurotropism? *J Intern Med.* 2022;292(4):679-683. Disponible en: <https://onlinelibrary.wiley.com/doi/10.1111/joim.13542>
27. Sarma DB, Bilello L. A case report of acute transverse myelitis following novel coronavirus infection. *Clin Pract Cases Emerg Med.* 2020;4(3):321-323. Disponible en: <https://www.ncbi.nlm.nih.gov/pmc/articles/PMC7434287/#:~:text=We%20present%20the%20case%20of,diagnosed%20with%20acute%20transverse%20myelitis.>
28. Alketbi R, AlNuaimi D, AlMulla M, AlTalal N, Samir M, Kumar N, et al. Acute myelitis as a neurological complication of Covid-19: a case report and MRI findings. *Radiol Case Re.* 2020;15(9):1591-1595. Disponible en: <https://www.ncbi.nlm.nih.gov/pmc/articles/PMC7275163/>
29. Kilbertus S. Acute transverse myelitis attributed to SARS-CoV-2 infection presenting as impaired mobility: a case report. *CJEM.* 2021;23(4):551-552. Disponible en: <https://www.ncbi.nlm.nih.gov/pmc/articles/PMC7917167/>
30. Pandya C, Sangoi D, Badhe S. Low trauma posterior native hip dislocation with acute longitudinal transverse myelitis due to SARS-CoV-2. A case report. *Trauma Case Rep.* 2021;34:100501. Disponible en: <https://www.sciencedirect.com/science/article/pii/S2352644021001060?via%3Dihub>
31. Börü ÜT, Bölük C, Toksoy CK, Demirbaş H. Acute cerebellitis, transverse myelitis and polyradiculoneuritis related to post-COVID-19 infection. *J Spinal Cord Med.* 2022;45(5):765-768. Disponible en: <https://www.tandfonline.com/doi/full/10.1080/10790268.2021.1969502>
32. Palahuta HV, Fartushna OY, Yevtushenko SK, Hnepa YY. Acute transverse myelitis as a neurological complication of COVID-19: a case report. *Wiad Lek.* 2021;74(4):1045-1049. Disponible en: <https://pubmed.ncbi.nlm.nih.gov/34156028/>
33. Masuccio FG, Barra M, Claudio G, Claudio S. A rare case of acute motor axonal neuropathy and myelitis related to SARS-CoV-2 infection. *J Neurol.* 2021;268(7):2327-2330. Disponible en: <https://www.ncbi.nlm.nih.gov/pmc/articles/PMC7497229/>
34. Zachariadis A, Tulbu A, Strambo D, Dumoulin A, Di Virgilio G. Transverse myelitis related to COVID-19 infection. *J Neurol.* 2020;267(12):3459-3461. Disponible en: <https://www.ncbi.nlm.nih.gov/pmc/articles/PMC7322383/>
35. Fonseca JP, Coelho A, Lourenço AC, Pires C, Margalho P. Longitudinally extensive transverse myelitis (LETM) secondary to SARS-CoV-2 infection: A recent reality in spinal cord injury rehabilitation. *Clin Case Rep.* 2022;10(5):e05876. Disponible en: <https://onlinelibrary.wiley.com/doi/10.1002/ccr3.5876>
36. Doukas SG, Santos AP, Mir W, Daud S, Zivin-Tutela TH. A rare case of myelin oligodendrocyte glycoprotein antibody-associated transverse myelitis in a 40 year old patient with COVID-19. *Cureus.* 2022;14(4):e23877. Disponible en: <https://www.ncbi.nlm.nih.gov/pmc/articles/PMC9074907/>
37. Moreno-Escobar MC, Kataria S, Khan E, Subedi R, Tandon M, Peshwe K, et al. Acute transverse myelitis with dysautonomia following SARS-CoV-2 infection: A case report and review of literature. *J Neuroimmunol.* 2021;353:577523. Disponible en: [https://www.jni-journal.com/article/S0165-5728\(21\)00050-3/fulltext](https://www.jni-journal.com/article/S0165-5728(21)00050-3/fulltext)
38. Sotoca J, Rodríguez-Alvarez Y. COVID-19-associated acute necrotizing myelitis. *Neurol Neuroimmunol Neuroinflamm.* 2020;7(5):e803. Disponible en: <https://nn.neurology.org/content/7/5/e803.long>
39. Dias da Costa M, Leal Rato M, Cruz D, Valadas A, Antunes AP, Albuquerque L. Longitudinally extensive transverse myelitis with anti-myelin oligodendrocyte glycoprotein antibodies following SARS-CoV-2 infection. *J Neuroimmunol.* 2021;361:577739. Disponible en: [https://www.jni-journal.com/article/S0165-5728\(21\)00266-6/fulltext](https://www.jni-journal.com/article/S0165-5728(21)00266-6/fulltext)
40. Chakraborty U, Chandra A, Ray AK, Biswas P. COVID-19-associated acute transverse myelitis: a rare en-

- tity. *BMJ Case Rep.* 2020;13(8):e238668. Disponible en: <https://casereports.bmj.com/content/13/8/e238668.long>
41. Durrani M, Kucharski K, Smith Z, Fien S. Acute transverse myelitis secondary to severe acute respiratory syndrome coronavirus 2 (SARS-CoV-2): a case report. *Clin Pract Cases Emerg Med.* 2020;4(3):344-348. Disponible en: <https://www.ncbi.nlm.nih.gov/pmc/articles/PMC7434243/>
 42. Lee G. Acute longitudinal extensive transverse myelitis secondary to asymptomatic SARS-CoV-2 infection. *BMJ Case Rep.* 2021;14(7):e244687. Disponible en: <https://casereports.bmj.com/content/14/7/e244687.long>
 43. Prete S, McShannic JD, Fertel BS, Simon EL. Acute transverse myelitis progressing to permanent quadriplegia following COVID-19 infection. *Am J Emerg Med.* 2022;56:391.e1-391.e3. Disponible en: <https://www.sciencedirect.com/science/article/pii/S0735675722001231?via%3Dihub>
 44. Ahmad SA, Salih KH, Ahmed SF, Kakamad FH, Salh AM, Hassan MN, et al. Post COVID-19 transverse myelitis; a case report with review of literature. *Ann Med Surg (Lond).* 2021;69:102749. Disponible en: <https://www.sciencedirect.com/science/article/pii/S2049080121006993?via%3Dihub>
 45. Valiuddin H, Skwirsk B, Paz-Arabo P. Acute transverse myelitis associated with SARS-CoV-2: a case report. *Brain Behav Immun Health.* 2020;5:100091. Disponible en: <https://www.ncbi.nlm.nih.gov/pmc/articles/PMC7275168/>
 46. Kara S, Candelore T, Youssef P, Nedd K. Evidence of post-COVID-19 transverse myelitis demyelination. *Cureus.* 2021;13(10):e19087. Disponible en: <https://www.cureus.com/articles/68956-evidence-of-post-covid-19-transverse-myelitis-demyelination>
 47. Zhao K, Huang J, Dai D, Feng Y, Liu L, Nie S. Acute myelitis after SARS-CoV-2 infection: a case report. *medRxiv.* 2020. Disponible en: <https://www.medrxiv.org/content/10.1101/2020.03.16.20035105v2.full-text>
 48. Sellner J, Hemmer B, Muhlau M. The clinical spectrum and immunobiology of parainfectious neuromyelitis optica (Devic) syndromes. *J Autoimmun.* 2010;34(4):371-379. Disponible en: <https://www.sciencedirect.com/science/article/abs/pii/S0896841109001279?via%3Dihub>
 49. Beh SC, Greenberg BM, Frohman T, Frohman EM. Transverse myelitis. *Neurol Clin.* 2013;31(1):79-138. Disponible en: <https://www.sciencedirect.com/science/article/pii/S0733861912000692?via%3Dihub>
 50. Berman M, Feldman S, Alter M, Zilber N, Kahana E. Acute transverse myelitis: incidence and etiologic considerations. *Neurology.* 1981;31(8):966-971. Disponible en: <https://pubmed.ncbi.nlm.nih.gov/7196523/>
 51. Borchers AT, Gershwin ME. Transverse myelitis. *Autoimmun Rev.* 2012;11(3):231-248. Disponible en: <https://www.sciencedirect.com/science/article/abs/pii/S1568997211001200?via%3Dihub>
 52. Mao L, Jin H, Wang M, Hu Y, Chen S, He Q, et al. Neurologic manifestations of hospitalized patients with coronavirus disease 2019 in Wuhan, China. *JAMA Neurol.* 2020;77(6):683-690. Disponible en: <https://jamanetwork.com/journals/jamaneurology/fullarticle/2764549>
 53. Natoli S, Oliveira V, Calabresi P, Maia LF, Pisani A. Does SARS-CoV-2 invade the brain? Translational lessons from animal models. *Eur J Neurol.* 2020;27(9):1764-1773. Disponible en: <https://onlinelibrary.wiley.com/doi/10.1111/ene.14277>
 54. Nemoto W, Yamagata R, Nakagawasai O, Nakagawa K, Hung WY, et al. Effect of spinal angiotensin-converting enzyme 2 activation on the formalin-induced nociceptive response in mice. *Eur J Pharmacol.* 2020;872:172950. Disponible en: <https://www.sciencedirect.com/science/article/abs/pii/S001429992030042X?via%3Dihub>
 55. Kremer S, Lersy F, Anheim M, Merdji H, Schenck M, Oesterlé H, et al. Neurologic and neuroimaging findings in patients with COVID-19: a retrospective multicenter study. *Neurology.* 2020;95(13):e1868-e1882. Disponible en: <https://n.neurology.org/content/95/13/e1868.long>
 56. Moriguchi T, Harii N, Goto J, Harada D, Sugawara H, Takamino J, et al. A first case of meningitis/encephalitis associated with SARS-Coronavirus-2. *Int J Infect Dis.* 2020;94:55-58. Disponible en: [https://www.ijidonline.com/article/S1201-9712\(20\)30195-8/fulltext](https://www.ijidonline.com/article/S1201-9712(20)30195-8/fulltext)
 57. Paniz-Mondolfi A, Bryce C, Grimes Z, Gordon RE, Reidy J, Lednický J, et al. Central nervous system involvement by severe acute respiratory syndrome coronavirus-2 (SARS-CoV-2). *J Med Virol.* 2020;92(7):699-702. Disponible en: <https://onlinelibrary.wiley.com/doi/10.1002/jmv.25915>
 58. Virhammar J, Kumlien E, Fällmar D, Frithiof R, Jackmann S, Sköld MK, et al. Acute necrotizing encephalopathy with SARS-CoV-2 RNA confirmed in cerebrospinal fluid. *Neurology.* 2020;95(10):445-449. Disponible en: <https://n.neurology.org/content/95/10/445.long>
 59. Kansagra SM, Gallentine WB. Cytokine storm of acute necrotizing encephalopathy. *Pediatr Neurol.* 2011;45(6):400-402. Disponible en: [https://www.pedneur.com/article/S0887-8994\(11\)00383-3/fulltext](https://www.pedneur.com/article/S0887-8994(11)00383-3/fulltext)
 60. Filosto M, Cotti Piccinelli S, Gazzina S, Foresti C, Frigeni B, Servalli MC, et al. Guillain-Barre syndrome and COVID-19: an observational multicenter study from two Italian hotspot regions. *J Neurol Neurosurg Psychiatry.* 2021;92(7):751-756. Disponible en: <https://jnnp.bmj.com/content/92/7/751.long>
 61. Abdelhady M, Elsouhly A, Vatroth S. Acute flaccid myelitis in COVID-19. *BJR Case Rep.* 2020;6(3):20200098. Disponible en: <https://www.ncbi.nlm.nih.gov/pmc/articles/PMC7465751/>
 62. Kincaid O, Lipton HL. Viral myelitis: an update. *Curr Neurol Neurosci Rep.* 2006;6(6):469-474. Disponible en: <https://link.springer.com/article/10.1007/s11910-006-0048-1>