

# Intoxicación por metanol por consumo de bebidas alcohólicas adulteradas. Efectos en el sistema nervioso

## Reporte de un caso

Diego Uriel Chetla-Morales<sup>a</sup>, Kenia Fernanda Franyutti-Prado<sup>a</sup>, Víctor Falcón-Arias<sup>a</sup>, María Soto-Lara<sup>b</sup>, Paul Carrillo-Mora<sup>c,\*</sup>



### Resumen

La intoxicación por metanol puede ocurrir de forma inadvertida por la ingesta de bebidas alcohólicas adulteradas. Se trata una entidad poco frecuente, sin embargo, se ha reportado un aumento en la incidencia durante la pandemia de COVID-19. La intoxicación con metanol representa una urgencia médica, ya que puede provocar daño severo en el sistema nervioso central y periférico, además de acidosis

metabólica, daño renal agudo e incluso la muerte. En este artículo se presenta el caso de un paciente que cursó con intoxicación por metanol de manera inadvertida al consumir bebidas alcohólicas presumiblemente adulteradas. En el encefalo se demostró necrosis hemorrágica de ambos núcleos putamen, además de cursar con neuritis óptica bilateral y polineuropatía periférica. Fue manejado con pulsos de esteroides intravenosos, con lo cual, mejoró significativamente su función visual, sensitiva y motora. En el presente caso no existieron complicaciones fatales y presentó una buena respuesta al tratamiento, sin embargo, el caso pone de relieve la necesidad de una mejor regulación en la producción y comercialización de bebidas alcohólicas en nuestro país, y, por otro lado, permite hacer a un llamado a los consumidores a tomar más precauciones en el consumo de bebidas alcohólicas de dudosa calidad o procedencia.

**Palabras clave:** Intoxicación; metanol; sistema nervioso; neuritis óptica; polineuropatía.

<sup>a</sup>Servicio de Neurología. Hospital General de México "Dr. Eduardo Liceaga". Ciudad de México, México.

<sup>b</sup>Estudiante de Medicina. Facultad de Medicina. Universidad Nacional Autónoma de México. Ciudad de México, México.

<sup>c</sup>División de Neurociencias Clínicas. Instituto Nacional de Rehabilitación "Luis Guillermo Ibarra Ibarra". Ciudad de México, México.

\* Autor para correspondencia: Paul Carrillo-Mora.  
Correo electrónico: neuropolaco@yahoo.com.mx  
ORCID ID:

<sup>†</sup><https://orcid.org/0000-0002-3178-7016>

Recibido: 03-agosto-2022. Aceptado: 27-octubre-2022.

## **Methanol Poisoning by Consumption of Adulterated Alcoholic Beverages. Effects on the Nervous System. A Case Report**

### **Abstract**

Methanol poisoning can occur unnoticed, by the ingestion of adulterated alcoholic beverages. In general, it is a rare entity, however, an increase in incidence has been reported during the SARS-CoV-2 pandemic. Methanol poisoning represents a medical emergency as it can cause severe damage to the central and peripheral nervous systems, as well as metabolic acidosis, acute kidney injury, and even death. This article presents the case of a patient who inadvertently developed methanol intoxication after consuming presumably adulterated alcoholic beverages. In the brain, hemorrhagic necrosis of both putamen nuclei was demonstrated, in addition to presenting with bilateral optic neuritis and peripheral polyneuropathy. He was managed with intravenous steroid pulses, which significantly improved his visual, sensory, and motor function. In the present case there were no fatal complications and presented a good response to treatment, however, the case highlights the need for better regulation in the production and marketing of alcoholic beverages in our country, and on the other hand, to invite consumers to take more precautions in the consumption of alcoholic beverages of dubious quality or origin.

**Keywords:** *Poisoning; methanol; nervous system; optic neuritis; polyneuropathy.*

### **INTRODUCCIÓN**

La intoxicación por alcohol metílico o metanol es una intoxicación poco frecuente pero que puede resultar mortal para el individuo por sus efectos a nivel renal y en el sistema nervioso<sup>1</sup>. La intoxicación por metanol, según su exposición, puede clasificarse en 2 tipos: 1) involuntaria o accidental, en la cual el individuo se ve expuesto al metanol (por vía digestiva, respiratoria o cutánea) ya sea al usar algún plaguicida o alguna sustancia que lo contiene (exposición ocupacional), o lo ingiere accidentalmente, generalmente al tomar bebidas alcohólicas adulteradas o contaminadas con metanol; y 2) voluntaria o intencionada, con fines suicidas<sup>2</sup>. Se estima que la mayoría de las intoxicaciones son accidentales, aunque un estudio reciente encontró que hasta el 44% de las intoxicaciones ocurridas



El consumo de bebidas adulteradas es un problema creciente de salud pública, en especial en países en vías de desarrollo, en donde las regulaciones para la producción y comercialización de bebidas alcohólicas “caseras” o “artesanales” son mucho más laxas, lo cual permite que muchas sean de mala calidad o estén contaminadas con otras sustancias. La adulteración de bebidas alcohólicas es la presencia de sustancias adicionales, materiales extraños, inferiores en calidad y que a menudo no se declaran al consumidor, lo que hace que el producto sea fraudulento y, por lo tanto, ilícito y peligroso.

en los Estados Unidos estuvieron relacionadas con intentos suicidas<sup>2</sup>.

El consumo de bebidas adulteradas es un problema creciente de salud pública, en especial en países en vías de desarrollo, en donde las regulaciones para la producción y comercialización de bebidas alcohólicas “caseras” o “artesanales” resultan mucho más laxas y accesibles, lo cual permite que muchas bebidas alcohólicas (en especial las que no están adecuadamente envasadas) sean de mala calidad o se encuentren accidentalmente contaminadas con otras sustancias<sup>3,4</sup>. La adulteración de bebidas alcohólicas se define como la presencia de sustancias adicionales, materiales extraños, deficientes o inferiores en calidad y que a menudo no se declaran al consumidor, lo que hace que el producto sea fraudulento y, por lo tanto, ilícito y peligroso<sup>4</sup>.

Los estudios epidemiológicos señalan una mortalidad global por intoxicación por metanol de entre el 6 al 40% de los casos, pero además pueden existir distintas complicaciones que condicionen secuelas neurológicas, visuales o renales a largo plazo<sup>2</sup>. Aunque en general se trata de una intoxicación poco frecuente, existen reportes recientes que señalan un incremento en los casos de intoxicación por metanol durante la pandemia actual de COVID-19, en relación con el aumento en el uso de solventes con fines de desinfección<sup>5</sup>.

En los siguientes apartados se presenta el caso de un paciente con intoxicación accidental por metanol, asociado al consumo de bebidas alcohólicas adulteradas.

### CASO CLÍNICO

Paciente del sexo masculino de 37 años de edad, soltero, con una escolaridad de secundaria y de ocupación cocinero. Como antecedentes de importancia tiene carga genética para diabetes tipo 2 por rama materna y paterna. Tabaquismo positivo durante 15 años, consumo de 10 cigarrillos/día, índice tabáquico: 22.5/año. Consumo de bebidas alcohólicas desde los 20 años, hasta llegar a la embriaguez (consumo aprox. 170 ml de alcohol /mes). Consumo de cocaína desde hace 6 años con última ingesta hace 3 meses. Diagnóstico de diabetes tipo 2 de 3 años de evolución en tratamiento con metformina con mal apego al tratamiento y sin seguimiento clínico.

**Padecimiento actual:** inició con náuseas y vómitos en poso de café en 6 ocasiones, acompañado de disminución de agudeza visual bilateral (visión borrosa) durante la ingesta de bebidas alcohólicas (tequila y cerveza). El paciente continuó con la ingesta de bebidas alcohólicas durante 6 horas con una cantidad aproximada de 500 ml de tequila y >1,800 ml de cerveza. Al despertar presentó un incremento de la visión borrosa bilateral, con dificultad para distinguir formas y objetos, pérdida de la visión a colores acompañada de dolor a la movilización ocular. Se agregaron parestesias dolorosas ascendentes en miembros pélvicos, con ataxia (dificultad para caminar por pérdida de equilibrio) y dificultad para mantenerse en bipedestación, lo cual lo condicionó a permanecer en postración a las 12 horas de inicio de los síntomas. Recibió manejo en primer nivel de atención (rehidratación oral y multivitamínico) sin respuesta, por lo cual acudió a sala de urgencias a las 24 horas de inicio del cuadro.

**Exploración física general:** signos vitales sin alteraciones, glucemia capilar de 202 mg/dl, oximetría de pulso de 92% con aire ambiente. La exploración física general no demostró alteraciones relevantes.

**Exploración neurológica:** Funciones mentales: conservadas; escala de coma de Glasgow de 15 pun-

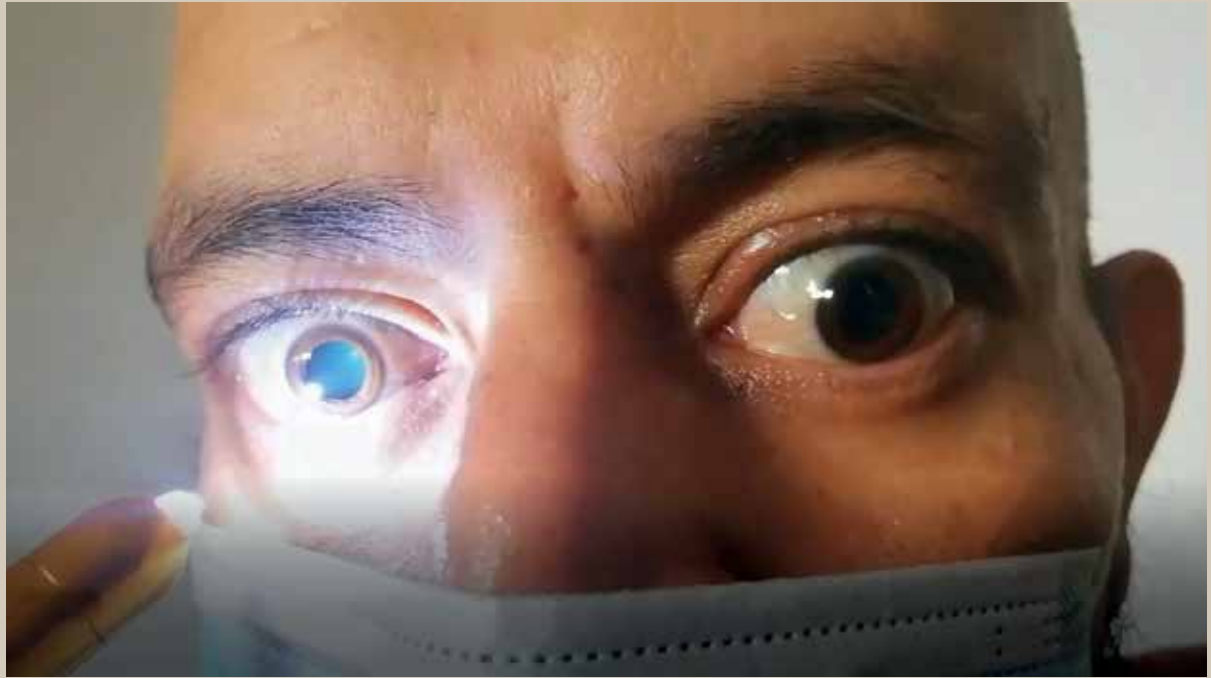

Foto: Chetla Morales et al.

**Figura 1.** Imagen clínica en donde se observa la midriasis arrefléctica que presentaba el paciente a su ingreso

tos. *Nervios craneales:* nervio óptico: agudeza visual cercana con cartilla Rosenbaum 20/200 bilateral; campimetría por confrontación, sin alteraciones; visión cromática, no percibe colores primarios bilateralmente; fondo de ojo: reflejo rojo presente, papila pálida de bordes bien definidos, salida de vasos central, relación arteria-vena 2:3; nervios oculomotores: adecuados movimientos oculares en las 4 direcciones de manera bilateral; pupilas isométricas con midriasis de 5 mm, reflejos fotomotor directo e indirecto presentes pero disminuidos (**figura 1**). Resto de nervios craneales sin alteraciones. *Sistema motor:* tono y trofismo conservado; fuerza muscular (escala de Daniels): extremidades superiores, sin alteraciones; extremidades inferiores: flexión de cadera 5/5 bilateral, flexión y extensión de rodilla 4/5 bilateral, dorsiflexión de pie, 1/5 izquierdo y 0/5 derecho; extensión de pie 1/5 izquierdo y 1/5 derecho; flexión y extensión de dedos, 0/5 bilateral. *Reflejos:* pectoral, bicipital, tricipital, estilorracial 2/4

bilateral; rotuliano y aquileo bilateral ausentes. Sin reflejos anormales. *Sensibilidad:* hipoestesia superficial en extremidades inferiores desde las rodillas hasta ambos pies; palestesia (sensibilidad vibratoria) ausente en maléolo y tuberosidad tibial bilateral. Marcha atáxica con aumento de la base de sustentación, requiere apoyo unilateral, incapaz de realizar marcha en puntas y talones. Romberg positivo.

**Estudios de laboratorio:** glucosa, 218 mg/dL; creatinina, 0.9 mg/dL; sodio, 129 mmol/L; potasio, 4.5 mmol/l; magnesio, 1.9 mmol/L; cloro, 96 mmol/L; calcio, 9.5 mmol/L; bilirrubina total, 1.2 mg/dL; fosfatasa alcalina, 117 UI/L; aspartato amino transferasa, 11 UI/L; alanina amino transferasa, 11 UI/L. *Gasometría arterial:* pH, 7.4; pCO<sub>2</sub>, 34 mmHg; pO<sub>2</sub>, 39 mmHg; bicarbonato, 21 mEq/l. *Biometría hemática:* hemoglobina, 17 g/dl; VCM, 89 fl; HCM, 33 pg; leucocitos totales, 18,000/μl; neutrófilos, 69%; linfocitos, 22%; plaquetas, 312,000/μl.

Figura 2. Resultados de neuroimagen

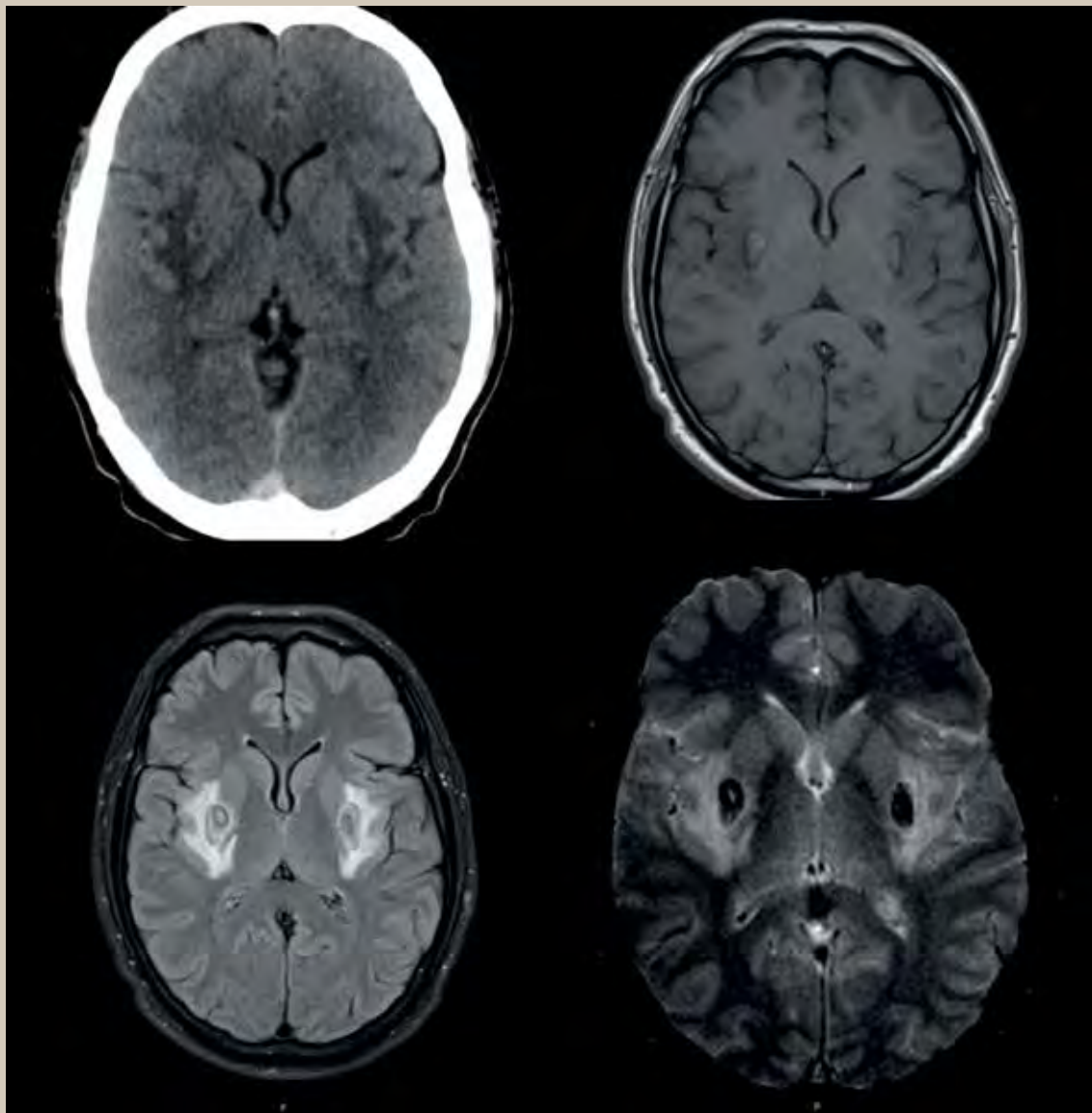
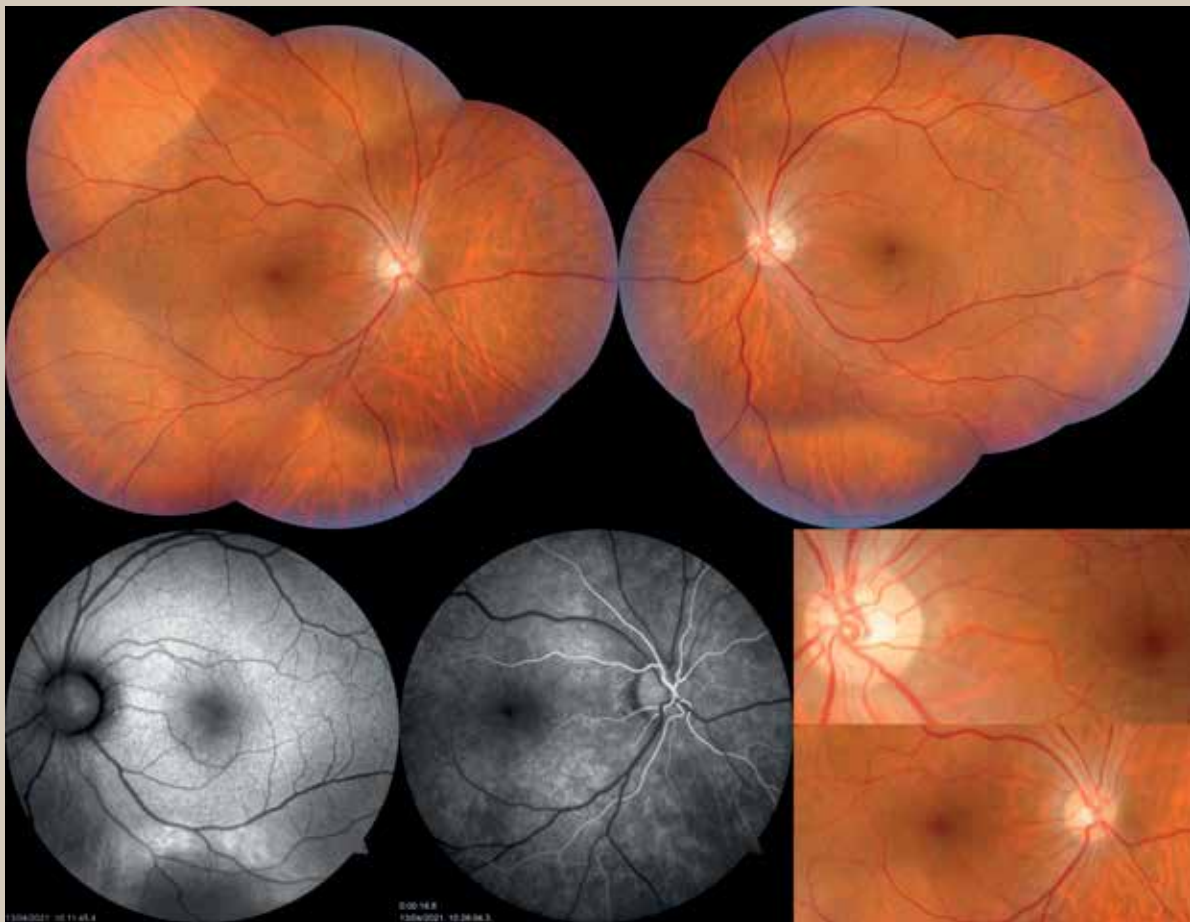


Imagen de tomografía computada, se observan zonas irregulares de hipodensidad simétrica a nivel de los ganglios basales (imagen superior izquierda). Imágenes de resonancia magnética secuencias T1 (imagen superior derecha), FLAIR (imagen inferior izquierda) y eco de gradiente (imagen inferior derecha), se observa necrosis hemorrágica de la región caudal y lateral de ambos núcleos putamen.

Foto: Chetla Morales et al.

**Estudios paraclínicos complementarios:** velocidades de conducción nerviosa: se evidencia poli-neuropatía sensitivo-motora del tipo de la degeneración axonal en las 4 extremidades con predominio en extremidades inferiores. Potenciales evocados vi-

suales: latencia prolongada P100 binocular y monocular, con datos de retardo de conducción de nervio óptico bilateral. Fluorangiografía retiniana: palidez papilar bilateral, emergencia de vasos normal sin datos de edema papilar (**figura 2**). Tomografía de



**Figura 3.** Imágenes de fondo ojo (imágenes a color) y fluorangiografía retiniana (imágenes en blanco y negro) en donde se observa palidez papilar bilateral sin alteraciones vasculares y sin observar edema de papila

coherencia óptica: se evidencia atrofia óptica severa bilateral. Tomografía axial de encéfalo simple: se observaron áreas de hipodensidad en ganglios basales de forma bilateral y simétrica, con áreas hiperdensas irregulares en su interior. Resonancia magnética de encéfalo simple: mostró datos de necrosis hemorrágica bilateral en la región caudal y lateral de ambos núcleos putamen, con edema de la sustancia blanca circundante; no se observó afectación de la sustancia blanca subcortical, tronco encefálico o cerebelo (**figura 3**).

**Tratamiento:** se mantuvo hospitalizado durante 8 días, el manejo se realizó con bolos intravenosos

de metilprednisolona 1 g cada 24 horas durante 5 días; sus niveles de glucosa fueron manejados con insulina intermedia (NPH) con esquemas de rescate, manteniendo glucemias de entre 180-200 mg/dl; el dolor neuropático fue manejado con gabapentina, oxcarbazepina y complejo B. Adicionalmente se administró coenzima Q10 como manejo adyuvante para la neuropatía óptica.

**Evolución:** el paciente mostró mejoría clínica a las 48 horas de iniciado el tratamiento esteroideo: mejoría de agudeza visual observando formas y figuras, y contando dedos mayores a 2 metros. Logró realizar dorsiflexión y extensión de pie de manera



bilateral. Con capacidad de deambular sin ataxia y sin apoyo una distancia de aproximadamente 3 metros. Fue egresado a su domicilio con tratamiento de complejo B, gabapentina y oxcarbazepina en dosis de reducción.

### DISCUSIÓN

La toxicidad del metanol al ingresar al organismo depende de su conversión enzimática por parte de la alcohol deshidrogenasa hacia formaldehído y después a ácido fórmico, el cual parece mediar la mayoría de sus efectos tóxicos y del cual se ha demostrado un efecto mielinoclástico además de efectos tóxicos a nivel mitocondrial<sup>6</sup>.

Con frecuencia se describe que, a partir de la exposición al metanol, ya sea por vía digestiva (la más frecuente), respiratoria o incluso cutánea, existe un período de latencia de entre 12-24 horas para el desarrollo de los síntomas iniciales, lo cual se explica por el tiempo que toma el metabolismo del metanol para convertirse en ácido fórmico<sup>6</sup>.

Los síntomas iniciales pueden ser muy diversos e incluyen alteraciones visuales, náuseas, vómito, cefalea, debilidad generalizada y, en casos graves, deterioro del estado de alerta, disnea (dificultad respiratoria), crisis convulsivas y coma<sup>7</sup>.

Un hallazgo común en los estudios de laboratorio es el desarrollo de acidosis metabólica con brecha aniónica elevada y aumento de la osmolaridad, también se pueden desarrollar datos de insuficiencia renal aguda con elevación de azoados, la cual suele estar relacionada con la severidad de la acidosis metabólica<sup>1</sup>.

El caso presentado tuvo manifestaciones clínicas clásicas de intoxicación por metanol, con la presencia de alteraciones visuales, síntomas gastrointestinales, debilidad, ataxia y alteraciones sensitivas, sin embargo, es importante resaltar que en el presente caso no se documentó la presencia de acidosis metabólica ni disfunción renal aguda, lo cual resulta interesante, pues es claro que la afectación neurológica no parece depender directamente del desarrollo de acidosis metabólica o disfunción renal, como se había propuesto anteriormente<sup>8</sup>. Paralelamente, también se ha documentado que existe una importante susceptibilidad individual a los efectos tóxicos

del metanol, como ha sido demostrado en casos fatales con estudio de autopsia<sup>9</sup>.

Las alteraciones observadas en los estudios de neuroimagen del paciente también fueron muy sugestivas de intoxicación por metanol. En estudios previos se reporta que las lesiones en los ganglios basales de forma bilateral y simétrica son las más típicas de la intoxicación por metanol, siendo el núcleo más afectado el putamen y la cabeza del núcleo caudado; las lesiones suelen corresponder con necrosis pero también puede observarse o no la presencia de hemorragia<sup>8,10</sup>. Algunas otras lesiones descritas, aunque menos frecuentes, son necrosis o hemorragia subcortical insular, necrosis o demielinización de la sustancia blanca frontal u occipital, lesiones en cerebelo o el tronco encefálico y hemorragia subcortical entre otras<sup>8, 10</sup>; incluso existen casos reportados con afectación medular transversa<sup>11</sup>. Es importante señalar que los estudios de neuroimagen iniciales pueden parecer normales, y pueden transcurrir días para poder visualizar las lesiones típicas<sup>12</sup>. La fisiopatología de esta afectación anatómica tan selectiva en los ganglios basales no se conoce por completo, sin embargo, se ha propuesto que el elevado metabolismo oxidativo de los ganglios basales, el hecho de que corresponden con un territorio vascular limítrofe entre las ramas profundas de las arterias cerebrales media y posterior y la posible toxicidad mitocondrial del ácido fórmico, han sido mecanismos propuestos para explicar dicha toxicidad selectiva<sup>13</sup>.

Otra de las manifestaciones que presentó el paciente y que se considera cardinal de la intoxicación por metanol es la presencia de neuritis óptica bilateral, la cual se suele manifestar como alteraciones de la visión cromática y visión borrosa que puede progresar hasta la amaurosis<sup>7</sup>. Aunque la alteración principal suele ser la neuritis óptica con o sin la presencia de edema papilar, también se ha documentado maculopatía paracentral, lo cual parece relacionarse con un peor pronóstico, ya que con frecuencia y a pesar del tratamiento evoluciona a atrofia óptica, condicionando discapacidad visual secundaria<sup>14</sup>.

El tratamiento de la intoxicación por metanol se basa en las manifestaciones clínicas y su severi-

La toxicidad del metanol al ingresar al organismo depende de su conversión enzimática por parte de la alcohol deshidrogenasa hacia formaldehído y después a ácido fórmico, el cual parece mediar la mayoría de sus efectos tóxicos y que ha demostrado un efecto mielinoclástico además de efectos tóxicos a nivel mitocondrial. Con frecuencia se describe que, a partir de la exposición al metanol, existe un período de latencia de entre 12-24 h para el desarrollo de los síntomas iniciales, lo cual se explica por el tiempo que toma el metabolismo del metanol para convertirse en ácido fórmico.

dad, en caso de que existan aún niveles circulantes elevados de metanol y acidosis metabólica severa, la hemodiálisis es el tratamiento de elección, ya que permite eliminar el metanol y los aniones orgánicos. Con la finalidad de inhibir la conversión del metanol en ácido fórmico, se ha utilizado la administración de etanol o fomepizol, que son inhibidores de la enzima alcohol deshidrogenasa<sup>15</sup>. En el manejo de las manifestaciones visuales y neurológicas el tratamiento de elección es la utilización de altas dosis de esteroides intravenosos, que en el caso presentado tuvieron un efecto significativo, mejorando su sintomatología visual, sensitiva y motora.<sup>13</sup>

Finalmente es importante destacar que el presente caso se trató de una intoxicación involuntaria por la ingestión de bebidas alcohólicas adulteradas. En reportes epidemiológicos previos se ha estimado que este tipo de origen de la intoxicación se presenta hasta en el 56% de los casos y, aunque no es una intoxicación frecuente, se ha sugerido que existe un aumento en su incidencia, en particular en países en vías de desarrollo y aún más en el contexto de la pandemia de COVID-19, en donde se han utilizado una gran cantidad de desinfectantes “caseros” elaborados con solventes que contienen metanol<sup>5,16,17</sup>. Todo esto resalta la necesidad de mejorar la regulación sanitaria en la producción y comercialización de bebidas alcohólicas en nuestro país, pero también permite hacer un llamado a los consumidores para



La intoxicación involuntaria por metanol puede provocar distintas alteraciones en el sistema nervioso, siendo las más frecuentes la neuritis óptica, el desarrollo de necrosis y hemorragia en los ganglios basales, así como neuropatía periférica, acidosis metabólica y daño renal agudo.

que extremen sus precauciones a la hora consumir bebidas alcohólicas de baja calidad o de dudosa procedencia.

### CONCLUSIONES

La intoxicación involuntaria por metanol puede provocar distintas alteraciones en el sistema nervioso, siendo las más frecuentes la neuritis óptica, el desarrollo de necrosis y hemorragia en los ganglios basales, así como neuropatía periférica, acidosis metabólica y daño renal agudo.

### Agradecimientos

Los autores agradecen a la Lic. en Diseño María Fernanda González González por el apoyo para realizar la edición digital de las imágenes del presente artículo.

### Conflictos de intereses

Los autores declaran que no existe ningún tipo de conflicto de interés con la publicación del presente artículo o su contenido. ●

### REFERENCIAS

1. Chang ST, Wang YT, Hou YC, Wang IK, Hong HH, Weng CH, Huang WH, Hsu CW, Yen TH. Acute kidney injury and the risk of mortality in patients with methanol intoxication. *BMC Nephrol.* 2019;20:205.
2. Kaewput W, Thongprayoon C, Petnak T, Chewcharat A, Boonpheng B, Bathini T, Vallabhajosyula S, Cheung-asitporn W. Inpatient Burden and Mortality of Methanol Intoxication in the United States. *Am J Med Sci.* 2021;361(1):69-74.
3. Arellano-Moya DA, Martínez-Gómez DS, Gómez-Saborío C, Navarro-Ureña M, Seoane-Olivas Y. Intoxicación por metanol en Costa Rica: ¿un problema sanitario o una intoxicación alcohólica más?. *Acta Académica.* 2021;69:143-158.
4. Manning L, Kowalska A. Illicit Alcohol: Public Health Risk of Methanol Poisoning and Policy Mitigation Strategies. *Foods.* 2021;10:1625.
5. Simani L, Ramezani M, Roozbeh M, Shadnia S, Pakdaman H. The outbreak of methanol intoxication during COVID-19 pandemic: prevalence of brain lesions and its predisposing factors. *Drug Chem Toxicol.* 2022;45(4):1500-1503.
6. Vásquez-Rios G, Alkhankan H, Sawaya BP, Neyra JA. Extensive brain infarction and acute kidney injury in a young adult with methanol intoxication: A case report and review of the literature. *Clin Nephrol.* 2018;90(2):148-154.
7. Ahmed F, Khan NU, Ali N, Feroze A. Methanol poisoning: 27 years' experience at a tertiary care hospital. *J Pak Med Assoc.* 2017;67(11):1751-1752.
8. Nekoukar Z, Zakariaei Z, Taghizadeh F, Musavi F, Bani-mostafavi ES, Sharifpour A, Safanavaei S. Methanol poisoning as a new world challenge: A review. *Ann Med Surg (London).* 2021;66:102445.
9. Tian M, He H, Liu Y, Li R, Zhu B, Cao Z. Fatal methanol poisoning with different clinical and autopsy findings: Case report and literature review. *Leg Med (Tokyo).* 2022;54:101995.
10. Peterová K, Brožová H, Klempíř J, Lišková I, Bezdíček O, Ridzoň P, Vaněčková M, Zakharov S, Pelclová D, Miovský M, Růžička E. Gait and balance impairment after acute methanol poisoning. *Basic Clin Pharmacol Toxicol.* 2018;122(1):176-182.
11. Algahtani H, Shirah B, Ahmad R, Abobaker H, Hmoud M. Transverse myelitis-like presentation of methanol intoxication: A case report and review of the literature. *J Spinal Cord Med.* 2018;41(1):72-76.
12. Pressman P, Clemens R, Sahu S, Hayes AW. A review of methanol poisoning: a crisis beyond ocular toxicology. *Cutan Ocular Toxicol.* 2020;39(3):173-179.
13. Ran M, Li Y, Zhang L, Wu W, Lin J, Liu Q, Ou S. Clinical features, treatment, and prognosis of acute methanol poisoning: experiences in an outbreak. *Int. J Clin Exp Med.* 2019;12(5):5938-5950.
14. Saad SG, Fouad YA, Nowara M. Methanol Intoxication Presenting With Bilateral Optic Neuritis and Paracentral Acute Middle Maculopathy. *Cureus.* 2022;14(1):e21587.
15. Kraut JA. Approach to the Treatment of Methanol Intoxication. *Am J Kidney Dis.* 2016;68(1):161-7.
16. Rostrup M, Edwards JK, Abukalish M, Ezzabi M, Some D, Ritter H, Menge T, Abdelrahman A, Rootwelt R, Janssens B, Lind K, Paasma R, Hovda KE. The Methanol Poisoning Outbreaks in Libya 2013 and Kenya 2014. *PLoS One.* 2016;11(3):e0152676.
17. Md Noor J, Hawari R, Mokhtar MF, Yussof SJ, Chew N, Norzan NA, Rahimi R, Ismail Z, Singh S, Baladas J, Hashim NH, Mohamad MIK, Pathmanathan MD. Methanol outbreak: a Malaysian tertiary hospital experience. *Int J Emerg Med.* 2020;13(1):6.