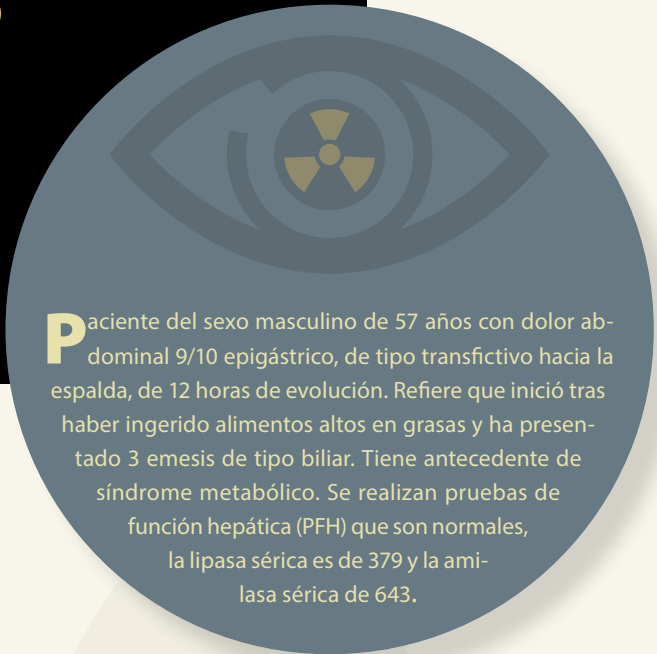


Haga su diagnóstico

Mariedel Trujeque Matos^{a,†,*}, Juan Pablo Reyes González^b

Sección a cargo del Dr. José Luis Ramírez-Arias



Paciente del sexo masculino de 57 años con dolor abdominal 9/10 epigástrico, de tipo transfectivo hacia la espalda, de 12 horas de evolución. Refiere que inició tras haber ingerido alimentos altos en grasas y ha presentado 3 emesis de tipo biliar. Tiene antecedente de síndrome metabólico. Se realizan pruebas de función hepática (PFH) que son normales, la lipasa sérica es de 379 y la amilasa sérica de 643.

De acuerdo con el cuadro clínico y las imágenes, ¿cuál es tu sospecha diagnóstica?

- a) Pancreatitis aguda.
- b) Colecistitis aguda litiasica.
- c) Gastritis.
- d) ERGE.

¿Cuál es el punto de corte para clasificar por imagen en aguda o crónica?

- a) 1 semana.
- b) 2 semanas.
- c) 3 semanas.
- d) 4 semanas.

¿Cuál es la causa más común de esta enfermedad?

- a) Diabetes mellitus.
- b) Infección por *H. pylori*.

- c) Litiasis vesicular.
- d) Postquirúrgico.

¿Cuál es el estudio de elección para su diagnóstico?

- a) Resonancia magnética.
- b) Tomografía axial computada con contraste IV.
- c) Ultrasonido.
- d) Radiografía de abdomen en dos posiciones.

En la escala de Balthazar, ¿qué grado le asignarías?

- a) A
- b) B
- c) C
- d) D



^a Residente de tercer Año. Curso de Imagenología Diagnóstica y Terapéutica. Facultad de Medicina. Universidad Nacional Autónoma de México / Sede: Hospital Ángeles del Pedregal. Ciudad de México, México.

^b Residente de cuarto año. Curso de Imagenología Diagnóstica y Terapéutica. Facultad de Medicina. Universidad Nacional Autónoma de México / Sede: Hospital Ángeles del Pedregal. Ciudad de México, México.

* Autora para correspondencia: mariedel.trujeque@gmail.com

[†] <https://orcid.org/0000-0002-8645-8201>

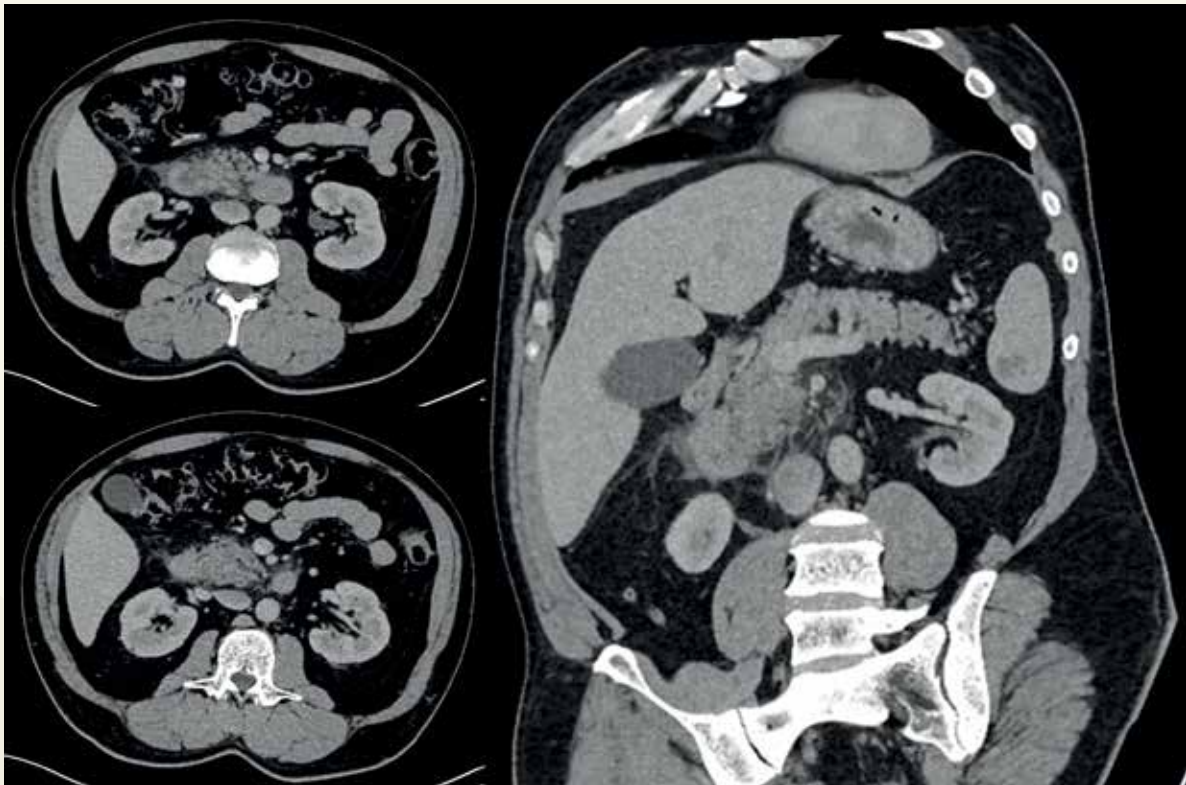


Figura 1. Tomografía axial computada de abdomen con contraste IV en donde se observa aumento del tamaño de la cabeza y el proceso uncinado del páncreas con estricción de la grasa y líquido peripancreático, con realce homogéneo.

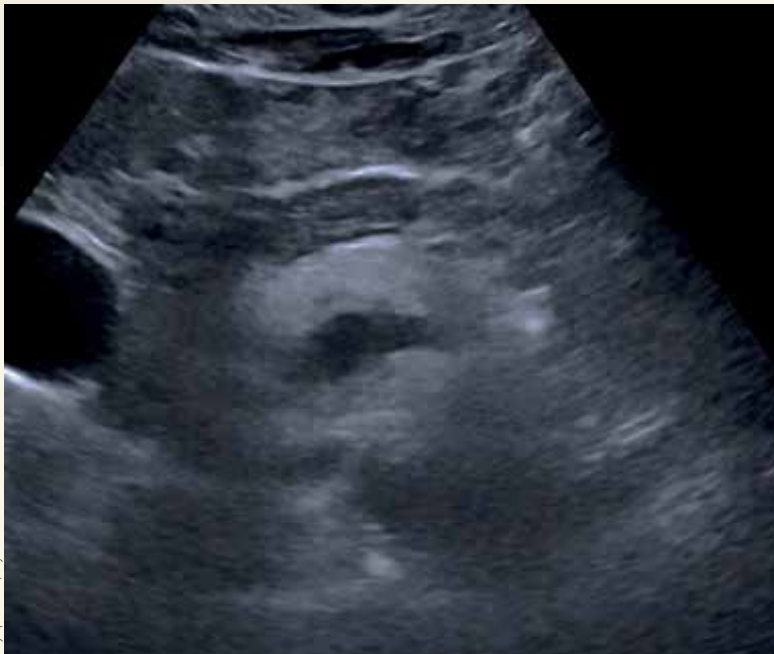


Figura 2. Ultrasonido de páncreas, observando incremento en el tamaño de la cabeza (*) con contornos irregulares y parénquima heterogéneo.

BIBLIOGRAFÍA

- Balthazar EJ. Acute Pancreatitis: Assessment of Severity with Clinical and CT Evaluation. *Radiology*. 2002;223(3):603-13.
- Foster BR, Jensen KK, Bakis G, Shaban AM, Coakley FV. Revised Atlanta Classification for Acute Pancreatitis: A Pictorial Essay. *RadioGraphics*. 2016;36(3):675-87.
- Thoeni RF. The Revised Atlanta Classification of Acute Pancreatitis: Its Importance for the Radiologist and Its Effect on Treatment. *Radiology*. 2012;262(3):751-64.

Respuestas: 1: a; 2: d; 3: c; 4: b; 5: d.