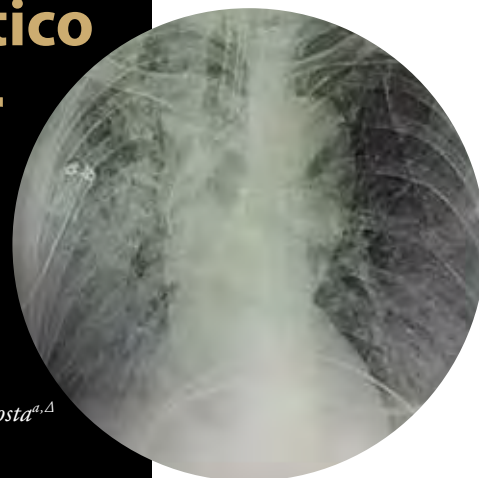


Acercamiento imagenológico e histológico para el diagnóstico de lesiones pulmonares por SARS-CoV-2

Informe de un caso

José Cabrales Fuentes^{a,†,*}, Alejandro Luis Mendoza Cabalé^{a,§}, Yuliet Zaldivar Acosta^{a,Δ}



Resumen

Se trata de paciente del sexo femenino, de 52 años de edad, caucásica, maestra de profesión, sin antecedentes patológicos personales de interés, ingresó a la unidad de cuidados intensivos con neumonía por COVID-19, tras varios tratamientos farmacológicos y 20 días con un patrón ventilatorio restrictivo severo, sin mejoría y finalmente falleció. Se obtuvieron imágenes por radiografía digital y tomografía axial computarizada de tórax, y se realizó estudio histológico pulmonar. La aplicación de los estudios imagenológicos permite observar los cambios histopatológicos para la identificación clínica y la implementación de estrategias terapéuticas eficaces. Se reportan los hallazgos imagenológicos que se corroboraron por el estudio histopatológico.

Palabras clave: SARS-CoV-2; COVID 19; imagenología; histología; caso.

Imaging and Histological Approach for the Diagnosis of Pulmonary Lesions by SARS-CoV-2. Report of a Case

Abstract

This is a 52-year-old Caucasian female patient, a teacher by profession, with no personal pathological history of interest, who was admitted to the intensive care unit with COVID-19 pneumonia, after several pharmacological treatments and 20 days with a severe restrictive ventilatory pattern, without improvement and finally died. Images were obtained by digital radiography and computed axial tomography of the chest, and a lung histological study was performed. The application of imaging studies allows the observation of histopathological changes for the adequate clinical identification of patients and the implementation of effective therapeutic strategies. The imaging findings that were corroborated by the histopathological study are reported.

Keywords: SARS-CoV-2; COVID 19; imaging; histology; case report.

^a Hospital Clínico Quirúrgico "Lucía Hniguez Landín". Holguín, Cuba. ORCID ID:

[†] <https://orcid.org/0000-0002-9029-174X>

[§] <https://orcid.org/0000-0002-3504-4092>

^Δ <https://orcid.org/0000-0001-6487-6755>

* Autor para correspondencia: José Cabrales Fuentes.

Correo electrónico: jcabrales698@gmail.com

Recibido: 07-febrero-2023. Aceptado: 27-septiembre-2023

INTRODUCCIÓN

A finales de 2019, se presentaron varios casos de personas con neumonía atípica que evolucionaron al síndrome respiratorio agudo severo (SARS, por sus siglas en inglés) en la ciudad de Wuhan, provincia

Hubei de China. El agente causal de esta enfermedad denominada COVID-19 resultó de un nuevo coronavirus: SARS-CoV-2, con gran capacidad para diseminarse. La rápida expansión de la enfermedad puso a prueba los sistemas sanitarios de muchos países en un corto tiempo. El 11 de marzo de 2020, la Organización Mundial de la Salud (OMS) declaró el estado de pandemia y Cuba informó de los primeros tres casos, todos importados desde Italia¹.

El comportamiento clínico de la enfermedad tiene un amplio espectro que va desde casos asintomáticos o con enfermedad leve, hasta la neumonía grave con insuficiencia respiratoria¹. La infección evoluciona por fases: una primera fase de infección temprana o de replicación viral, una segunda de invasión pulmonar o de neumonía y una tercera denominada hiperinflamatoria y procoagulante; en esta última son frecuentes los fenómenos de trombosis de pequeños vasos, así como arritmias cardíacas, choque séptico y disfunción de múltiples órganos¹.

Aunque el diagnóstico de la COVID19 se basa en la identificación del virus mediante pruebas de laboratorio, como la reacción en cadena de la polimerasa con transcripción inversa, la imagenología médica se usa comúnmente para evaluar a los pacientes en las distintas fases de la enfermedad, en particular en los casos moderados, graves o críticos.

Coherente con esto, los estudios para el diagnóstico por imágenes médicas son de vital importancia, orientando al médico en la toma de decisiones, pero son los exámenes histológicos el estándar de oro para determinar el porqué y el cómo ocurre la muerte. La definición de la fisiopatología de la muerte no se limita solo a consideraciones forenses, sino que también proporciona, por lo general, valiosa información

clínica y de utilidad epidemiológica. Los enfoques selectivos para el diagnóstico *post mortem* incluyen el muestreo limitado durante la autopsia completa; son útiles, además, en el control de brotes de enfermedades, y proporcionan un conocimiento único para gestionar medidas de control adecuadas².

Bogaert et al, en este sentido, expresarían:

... la historia sugiere que la batalla contra el SARS-CoV-2 y otros coronavirus todavía está «en pañales», y que deberemos aprender lecciones no solo para estar mejor preparados, sino también para saber sobre aspectos específicos de este virus, y más en general³.

PRESENTACIÓN DE CASO

Se presentó una paciente del sexo femenino, de 52 años de edad, de la raza blanca, maestra de profesión, sin antecedentes patológicos personales de interés (**tabla 1**), que inició con síntomas posteriores a contacto con un portador asintomático de SARS-CoV-2, con resultado positivo al estudio virológico de reacción en cadena de transcriptasa-polimerasa por sus siglas en inglés (RT-PCR), cumplió con tratamiento inicial con corticoesteroides, posteriormente ingresó en unidad de cuidados intensivos (UCI) del Hospital Clínico Quirúrgico “Lucía Íñiguez Landín” con neumonía por SARS-CoV-2 por aumento de trabajo respiratorio, a continuación presentó disnea progresiva e hipoxemia. Se realizó radiografía de tórax digital en donde se observaron opacidades heterogéneas pulmonar bilateral y se corroboró por tomografía de tórax (**tabla 2**). En el día 20 de estancia con continuó con patrón ventilatorio restrictivo severo marcado sin lograr mejoría y finalmente falleció.

Tabla 1. Antecedentes patológicos personales

Quirúrgicos	Negativo
Transfusionales	Negativo
Alergias	Negativo
Patológicos hereditarios	Madre con hipertensión arterial

Tabla 2. Hallazgos clínicos (al examen físico)

Primeros 10 días	Tos, fiebre, cefalea, anosmia
Al ingreso en UC	FR: 35 resp/min, relación PO ₂ / FiO ₂ <185, Sat SHB/FiO ₂ <200, confusión, desorientación, uso de músculos accesorios de la respiración, tiraje intercostal o subcostal.

Evaluación diagnóstica

- **Exámenes de Laboratorio:** aumento de los niveles de urea y creatinina, hemograma con linfopenia severa.
- **Evaluación Imagenológica:** radiografía digital de tórax para cuantificar la afectación pulmonar, se calculó una puntuación de gravedad adaptando y simplificando la puntuación de la evaluación radiográfica de edema pulmonar (RALE) propuesta por Warren y colaboradores donde consideran ocho puntos según la extensión radiológica de la afectación pulmonar. Para su cálculo se divide visualmente en cuatro partes cada pulmón, partiendo del hilio pulmonar como punto medio. Cada cuadro resultante corresponderá a 25% del parénquima pulmonar y cada pulmón se puntuará según el porcentaje de extensión de las consolidaciones o radio opacidades, distribuido de la siguiente manera: Normal (0 punto) Leve (1-2 puntos), Moderada (3-6 puntos) y Severa (más de 6 puntos)⁴ (**figura 1**).
- **Tomografía axial computarizada:** se tomó en cuenta la clasificación CO-RADS, la cual es un sistema de notificación estandarizado para

pacientes con sospecha de infección por COVID-19; esta asigna un nivel de sospecha para la enfermedad según los hallazgos encontrados en la imagen por TC. Estos van desde muy bajo, CO-RADS 1, hasta muy alto, CO-RADS 5, y CO-RADS6 que corresponde a pacientes con hallazgos típicos y PCR positivo⁴ (**figura 2**).

Evaluación histológica

Autopsia post mortem: se realizó para confirmación de infección grave por SARS-CoV-2, el análisis de muestras histológicas del tejido pulmonar obtenidas mediante necropsia, para determinar la causa exacta de la muerte y reconocer patrones histológicos que contribuyan eventualmente para guiar el manejo clínico (**figura 3**).

Técnicas y procedimientos utilizados

- Radiografía de tórax digital: se utilizó equipo marca *Philips*, con digitalizador automático para la realización del estudio, se centró el rayo en la porción media del esternón y el receptor de imagen (RI) respecto al rayo central RC; la parte superior del RI se colocó a 10 cm (3-4") por

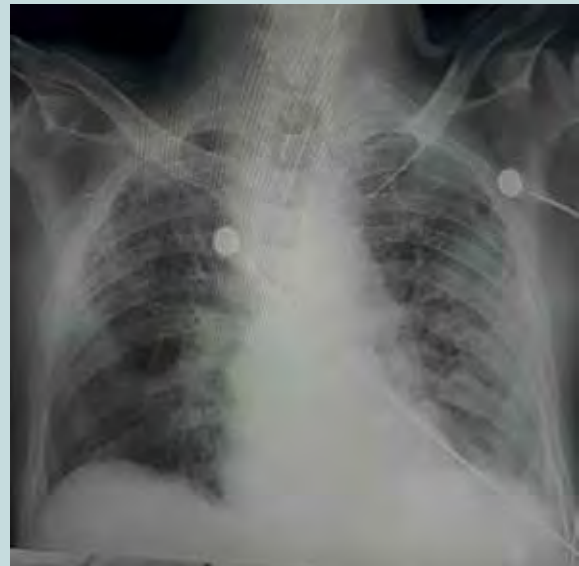
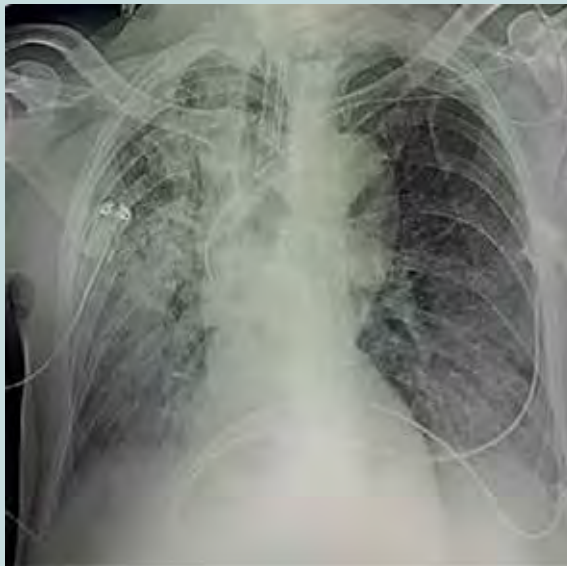
Figura 1. Opacidades heterogéneas de aspecto consolidativo que ocupa casi la totalidad de cuadrante del pulmón derecho 100% + 3 cuadrantes del pulmón izquierdo 75%; 7 puntos: severo (RALE).

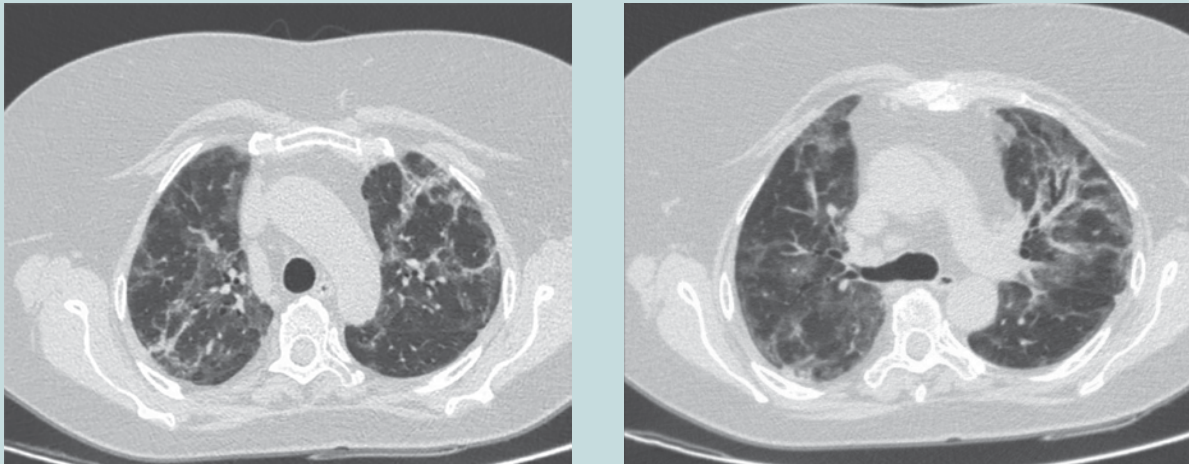


Figura 2. Cortes tomográficos axiales en ventana de parénquima pulmonar a nivel de arco aórtico donde se observan zonas de aumento de la densidad pulmonar (vidrio deslustrado) que alterna con otras de aspecto consolidativo, así como engrosamiento de los septos interlobulillares. Hallazgos altamente sugestivos de neumonía por COVID 19. En este caso, la paciente tenía hallazgos típicos y PCR positivo, por lo que se clasificó como CORADS 6.

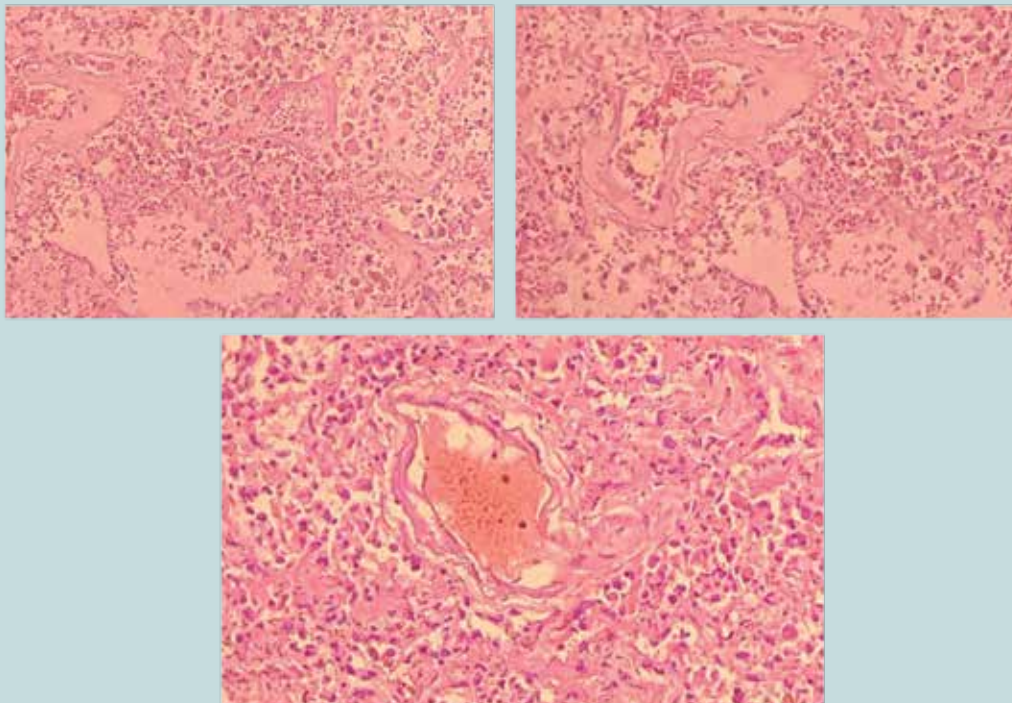


Figura 3. Cambios histológicos observados en autopsia. **a)** Sección de tejido pulmonar muestra alvéolos pulmonares llenos de células inflamatorias agudas, macrófagos. Aumento de tejido fibroconectivo en algunos septos alveolares y formación de membrana hialina, resultando en un cuadro de distress respiratorio. **b)** Fibrosis intersticial, ruptura de septos alveolares con respuesta inflamatoria aguda intraalveolar y septal. **c)** Trombosis vascular asociado con proceso inflamatorio y fibrosis intersticial.

encima de los hombros. Rayo central 10-12 cm por debajo de la escotadura yugular del manubrio esternal. Colimación: colimar los cuatro lados hasta el área de los campos pulmonares (el borde superior del campo luminoso al nivel de la vértebra prominente). Respiración: final de una segunda inspiración completa. Para definir la utilidad diagnóstica se tomaron en cuenta los siguientes criterios técnicos de la imagen: radiografía sin movimiento; el diafragma, el corazón y los bordes costales nítidos. Contraste y densidad óptimos para ver los perfiles vertebrales a través de las estructuras mediastínicas.

- Tomografía axial computarizada de pulmón: se utilizó equipo marca *Philips*, modelo *brilliance 64*, configurado para adquirir 64 y/o 160 cortes por rotación de 1 segundo, se posicionó al paciente en decúbito supino. Se obtuvieron imágenes en una sola respiración en inspiración completa. Se aplicó la técnica de tomografía a dosis baja, con lo que se logró la visualización del parénquima pulmonar y minimizar la dosis de radiación sobre paciente. Ante la sospecha clínica de embolismo pulmonar, se realizó TC con administración de contraste endovenoso, de acuerdo con el protocolo para embolismo pulmonar. En estas imágenes, el parénquima pulmonar también se visualizó adecuadamente.
- Procedimiento para la obtención de las muestras: de acuerdo con la declaración de la Sociedad Española de Anatomía Patológica (SEAP) se introdujo la aguja en el órgano elegido mediante agujas manuales *Tru-cut 14G*, igual de efectivas que las automáticas *PRO-MAG 14G*, se extrajo muestra del cadáver desde el espacio que hay entre la segunda y tercera costilla (en ambos lados del tórax). Se introdujo la aguja en el mismo orificio y cambió el ángulo para obtener muestras de los distintos lóbulos. Se tomó en cuenta tener cuidado en el lóbulo inferior, ya que la existencia de hepatomegalia posibilitaría que el hígado invada el espacio superior torácico, obteniendo muestras de hígado y no de pulmón. Posteriormente se introdujo la aguja en el frasco con formol tamponado al 10% debidamente etiquetado y se agitó para que se desprendiera la

muestra. El estudio morfológico se realizó con *hematoxilina y eosina*.

Intervención terapéutica

La paciente cumplió con lo establecido en el protocolo de actuación nacional para la infección por SARS-CoV-2 versión 1.6,⁸ lo que implicó el manejo avanzado de la vía aérea mediante ventilación mecánica, sedación, analgesia, relajante muscular, así como ventilación protectora. Se realizaron cambios de posición para evitar microatelectasias.

DISCUSIÓN

El diagnóstico precoz de infección por SARS-CoV-2 requiere la aplicación de pruebas rápidas, simples e idealmente con alta sensibilidad, precisión y que se puedan realizar a gran escala. Aunque el procedimiento de elección es la PCR para un mejor manejo (aislamiento y tratamiento si es necesario) y monitorización de los pacientes, la aplicación de medidas de prevención y control de la expansión y la vigilancia epidemiológica son de gran importancia⁵.

Los estudios imagenológicos, fundamentales en la mayor parte de los procesos asistenciales, juegan un papel clave en el manejo de los pacientes con infección COVID-19⁵.

Los hallazgos radiográficos sugestivos de COVID-19 son: opacidades focales con claro aumento de la densidad y con márgenes menos definidos que un nódulo; patrón intersticial focal o difusa y patrón alveolo-intersticial focal o difuso⁴.

Los hallazgos tomográficos se han clasificado en: típicos, es decir, que hay opacidades múltiples en vidrio esmerilado de distribución periférica y basal, engrosamiento vascular, patrón empedrado o adoquín desordenado (*crazy paving*); atípicos, es decir, opacidades en vidrio despulido parahiliares, apicales y linfadenopatía y hallazgos muy atípicos, o en otras palabras, cavitaciones, calcificaciones, patrón nodular, árbol en gemación, masas y engrosamiento pleural⁴. Las imágenes histológicas traducen lo evidenciado en los estudios de imágenes como: el daño alveolar difuso en fase de organización con fibrosis, que fue determinante para la toma de decisiones terapéuticas, marcando el pronóstico de la paciente. Además, fue llamativa la evidencia.

Las pruebas de SARS-CoV-2 se pueden realizar en la autopsia. Los hallazgos de autopsia como daño alveolar difuso y la inflamación de las vías respiratorias reflejan la verdadera patología relacionada con el virus. Otros hallazgos representan procesos superpuestos o no relacionados con la enfermedad en estudio; en dicho caso, la paciente con COVID-19 presentó daño alveolar difuso con la formación de membranas hialinas, células mononucleares y macrófagos que se infiltran en los espacios aéreos, también con un engrosamiento difuso de la pared alveolar².

Wichmann y colaboradores encontraron también una alta incidencia de eventos tromboticos, lo que apunta a que el virus COVID-19 induce endotelitis grave y activación anormal de la cascada de la coagulación. Por esta razón, se requieren aún de más estudios y, eventualmente, lograr una posible intervención terapéutica en el futuro cercano^{2,6}. Finalmente, Merad describió microtrombos a distintos niveles en pacientes con COVID-19: pulmones, extremidades inferiores, manos, cerebro, corazón, hígado y riñones, esto sugiere que la activación de la coagulación y la coagulación intravascular son datos de una lesión orgánica en la sepsis que se asocia principalmente con citocinas inflamatorias y con la participación de la vía del factor tisular (abreviado TF, también llamado CD142 o factor de coagulación III) y que contribuye, sin duda, a agravar el estado de los pacientes^{2,7}.

En resumen, los estudios imagenológicos son de gran utilidad en el diagnóstico y seguimiento de la infección por SARS-CoV-2, hecho que se evidencia en el estudio histológico donde existe en gran medida una correspondencia entre las dos modalidades diagnósticas. Lo que confirma el precepto médico de que la muerte puede enseñarnos, no solo sobre la enfermedad, sino también sobre su prevención.

CONFLICTO DE INTERESES

Los autores declaran que no tienen conflicto de intereses.

CONTRIBUCIÓN DE LOS AUTORES

- JCF: Revisión bibliográfica, recolección de datos, preparación de figuras, redacción.

- ALMC: Conceptualización, diseño, revisión bibliográfica, recolección de datos.
- YZA: Revisión bibliográfica y redacción. ●

REFERENCIAS

1. Jiménez-Pérez N, Fonseca-Gómez C et al. COVID-19: presentación clínica en pacientes hospitalizados en el Instituto de Medicina Tropical “Pedro Kouri”. *Revista Cubana de Medicina Tropical* [Internet]. 2021 [citado 26 Dic 2021]; 73 (1) Disponible en: <http://revmedtropical.sld.cu/index.php/medtropical/article/view/603>
2. Ávila Toscano A, Bassols AC, Elizalde González JJ. Importancia de los estudios de anatomía patológica en COVID-19. *Medicina Crítica* [Internet]. 2020;34(3):204-8. Disponible en: <https://www.medigraphic.com/pdfs/medcri/ti-2020/ti203f.pdf>
3. Bogaert D, Dockrell DH. 100 years of influenza research seen through the lens of Covid-19. *Mucosal Immunol* [Internet]. 2020 [citado el 26 de diciembre de 2021];13(4):561-2. Disponible en: <https://www.nature.com/articles/s41385-020-0291-9>
4. Grupo de Trabajo Mexicano COVID-19/COMMEC. Guía COVID-19 para la atención del paciente crítico con infección por SARS-coV-2 Colegio Mexicano de Medicina Crítica. *Medicina Crítica* [Internet]. 2020;33(1):7-42. Disponible en: <https://www.medigraphic.com/pdfs/medcri/ti-2020/ti201b.pdf>
5. Villafuerte Delgado D, Ojeda Delgado L, Valladares Valle M, Díaz Yanes NM, Yanes Isray O, Cerda Parra G. Aspectos imagenológicos útiles en el diagnóstico y seguimiento de pacientes con COVID-19. *Medisur* [Internet]. 2020 [citado el 26 de diciembre de 2021];18(5):886-98. Disponible en: http://scielo.sld.cu/scielo.php?script=sci_arttext&pid=S1727-897X2020000500886
6. Wichmann D, Sperhake J-P, Lütgehetmann M, Steurer S, Edler C, Heinemann A, et al. Autopsy findings and venous thromboembolism in patients with COVID-19: A prospective cohort study: A prospective cohort study. *Ann Intern Med* [Internet]. 2020 [citado el 26 de diciembre de 2021];173(4):268-77. Disponible en: <https://pubmed.ncbi.nlm.nih.gov/32374815/>
7. Merad M, Martin JC. Pathological inflammation in patients with COVID-19: a key role for monocytes and macrophages. *Nat Rev Immunol* [Internet]. 2020 [citado el 26 de diciembre de 2021];20(6):355-62. Disponible en: <https://www.nature.com/articles/s41577-020-0331-4>
8. Github.io. [citado el 26 de diciembre de 2021]. Disponible en: <https://covid19cubadata.github.io/protocolos/protocolo-version-6.pdf>
9. Vera-Carrasco O. Guía práctica para escribir y publicar casos clínicos. *Cuad. - Hosp. Clín.* [Internet]. 2019 [citado 2021 Dic 26];60(2):65-70. Disponible en: http://www.scielo.org.bo/scielo.php?script=sci_arttext&pid=S1652-67762019000200011&lng=es.