

## PRESENTACIÓN DE CASO

## Antraciclinas y síndrome QT prolongado adquirido. Presentación de un caso

### Anthracyclines and Acquired Long QT Syndrome. A Case Report

Carlos Rodríguez Armada<sup>1</sup> Lázaro Enrique de la Cruz Avilés<sup>1</sup>

<sup>1</sup> Hospital General Universitario Dr. Gustavo Aldereguía Lima, Cienfuegos, Cienfuegos, Cuba, CP: 55100

**Cómo citar este artículo:**

Rodríguez-Armada C, de-la-Cruz-Avilés L. Antraciclinas y síndrome QT prolongado adquirido. Presentación de un caso. **Revista Finlay** [revista en Internet]. 2014 [citado 2015 Mar 26]; 4(4):[aprox. 4 p.]. Disponible en: <http://revfinlay.sld.cu/index.php/finlay/article/view/320>

#### Resumen

El síndrome del QT prolongado adquirido responde a causas secundarias y puede ser producido por más de 100 fármacos no antiarrítmicos. La parada cardiorrespiratoria debido a Torsades de pointes inducida por drogas que provoquen el síndrome de QT prolongado, es un evento raro pero potencialmente catastrófico aun en centros hospitalarios. Se presenta el caso de una paciente de 47 años con diagnóstico de linfoma no Hodgkin que ingresó en el Servicio de Hematología del Hospital General Universitario Dr. Gustavo Aldereguía Lima de Cienfuegos. Esta paciente recibió tratamiento con antraciclinas en los días previos, para luego presentar episodios de palpitaciones y síncope. Como tratamiento, se le realizó la monitorización a la paciente, se evitó la administración de otros fármacos prolongadores del QT, se le prescribió sulfato de magnesio y cloruro de potasio con un mantenimiento adecuado del balance hidromineral y ácido-básico. Con la presentación de este caso se pretende motivar el interés por nuevos reportes sobre el tema, así como, establecer una relación causal más directa a través de la evidencia que puedan aportar nuevas experiencias.

**Palabras clave:** antraciclinas, síndrome de QT prolongado, informes de casos

#### Abstract

Acquired long QT syndrome results from secondary causes and can be caused by more than 100 non-antiarrhythmic drugs. Cardiac arrest due to Torsades de pointes induced by drugs causing prolonged QT syndrome is a rare but potentially fatal event, even in hospitals. The case of a 47-year-old patient diagnosed with non-Hodgkin lymphoma admitted to the hematology department of the Dr. Gustavo Aldereguía Lima University General Hospital in Cienfuegos is presented. The patient had been previously treated with anthracyclines and developed episodes of palpitations and syncope later. The treatment included monitoring the patient, avoiding other QT prolonging agents and administering magnesium sulfate and potassium chloride with a proper maintenance of the fluid and acid-base balance. The presentation of this case aims at motivating interest in new reports on the subject and establishing a direct causal relationship through the evidence provided by new experiences.

**Key words:** anthracyclines, long QT syndrome, case reports

**Aprobado: 2014-12-08 11:15:33**

**Correspondencia:** Carlos Rodríguez Armada. Hospital General Universitario Dr. Gustavo Aldereguía Lima. Cienfuegos. [carlos.rodriguez@gal.sld.cu](mailto:carlos.rodriguez@gal.sld.cu)

## INTRODUCCIÓN

El linfoma no Hodgkin (LNH) comprende un grupo complejo de neoplasias que son diversas en historia, formas de presentación, respuesta a tratamiento y pronóstico.<sup>1</sup> Las antraciclinas representan uno de los fármacos más utilizados en los distintos esquemas de tratamiento para el cáncer. Su eficacia está comprobada en diversos tumores, sin embargo, la reacción adversa grave y más importante es la cardiotoxicidad que puede manifestarse de 0 %-16 %. Entre sus efectos cardiotóxicos se han descrito la miopericarditis, miocardiopatía dilatada y arritmias.<sup>2-4</sup>

El síndrome de QT prolongado es un conjunto de entidades poco frecuentes que se manifiestan en el electrocardiograma (ECG) por la prolongación del intervalo QT (hombres > 440 mseg y mujeres > 450 mseg) y la predisposición a la taquicardia ventricular polimórfica.<sup>5</sup>

La incidencia es de 1:5.000 o 10.000 y es responsable de cerca de 3.000 muertes por año en los Estados Unidos en niños y adultos jóvenes. Las formas neonatales son raras y de mal pronóstico por la presentación de arritmias severas con alteraciones de la conducción. Son ocasionadas por anomalías de los canales iónicos de potasio o de sodio que afectan la repolarización ventricular.<sup>5</sup>

La prolongación del intervalo QT en el electrocardiograma puede obedecer a causas hereditarias o adquiridas. Las primeras, genéticas o congénitas; lo constituyen los síndromes raros, heredofamiliares autosómicos, genéticamente heterogéneos ocasionados por mutaciones en los genes que afectan los canales de potasio o de sodio (canalopatías) prolongando la repolarización ventricular, lo cual a su vez

predispone a la aparición de taquicardias ventriculares helicoidales conocida como *Torsades de pointes* (TdP) que puede ocasionar síncope y muerte súbita.<sup>6</sup>

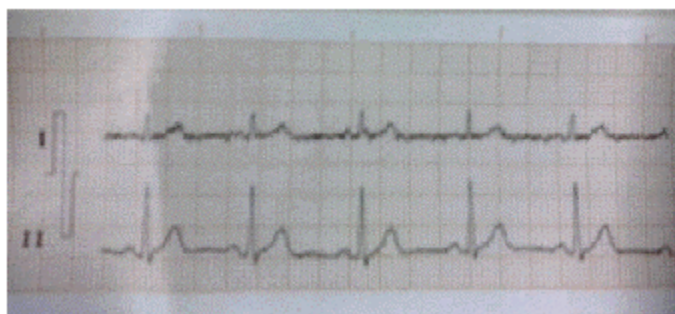
La muerte súbita cardíaca debida a *Torsades de pointes* (TdP) en las formas adquiridas del Síndrome de QT largo secundario al uso de drogas es una complicación rara pero potencialmente catastrófica, aun en sitios hospitalarios.

La prolongación del intervalo QT, que comprende los procesos de despolarización y repolarización ventricular en el electrocardiograma (ECG), está imbricada en el sustrato de muchas arritmias peligrosas que pueden producir muerte súbita cardíaca, en especial la TdP.<sup>7</sup>

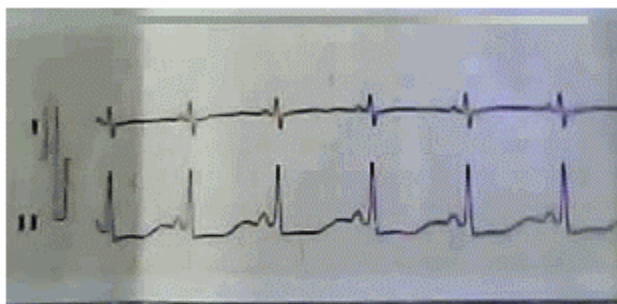
Con la presentación de este caso se pretende motivar el interés por nuevos reportes sobre el tema, así como, establecer una relación causal más directa a través de la evidencia que puedan aportar nuevas experiencias.

## PRESENTACIÓN DEL CASO

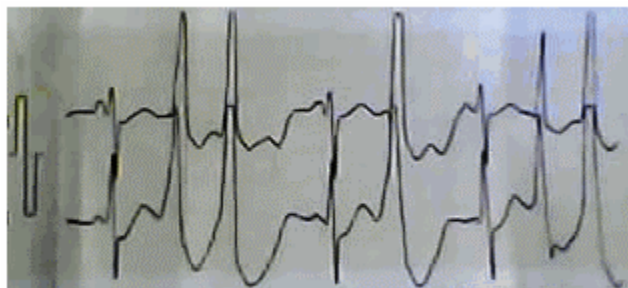
Se presenta el caso de una paciente de 47 años con diagnóstico de linfoma no Hodgkin que ingresó en el Servicio de Hematología del Hospital General Universitario Dr. Gustavo Aldereguía Lima de Cienfuegos. Esta paciente recibió tratamiento con antraciclinas en los días previos, para luego presentar episodios de palpitaciones y síncope, por lo que se realizó un electrocardiograma que se consultó con el Servicio de Cardiología, dicho examen reveló un intervalo QTc de 600 ms, además de la presencia de extrasistolia ventricular frecuente, en ocasiones en parejas y polimórficas. (Figuras 1, 2 y 3).



**Figura 1.** Ritmo sinusal previo a la administración de las antraciclinas



**Figura 2.** QT prolongado. QTc (QT corregido) de 600 mseg



**Figura 3.** Extrasistolia ventricular en pareja con intervalo de acoplamiento corto provocado por prolongación del QT

El ECG previo al tratamiento fue normal. El estudio cardiovascular de la paciente fue normal.

Como tratamiento, se le realizó la monitorización a la paciente, se evitó la administración de otros fármacos prolongadores del QT, se le prescribió sulfato de magnesio y cloruro de potasio con un mantenimiento adecuado del balance hidromineral y ácido-básico.

## DISCUSIÓN

La ocurrencia de prolongación del intervalo QT y *Torsades de pointes* no es frecuente como efecto de fármacos que no sean antiarrítmicos clase IA, IC y III. La taquicardia helicoidal por fármacos es de alrededor de 1: 10 000 a 1: 100 000 expuestos. El problema radica en que 1/3 de las drogas prolongadoras del QT se expenden a

razón de 1 dosis diaria definida cada 1000 habitantes, con respecto a otras drogas no prolongadoras del QT que se expenden a razón de 0,1 dosis diarias por 1000 habitante. En nuestro medio se prescriben diariamente cientos de dosis de azitromicina, ciprofloxacina, tioridacina, clasificadas como grupo de evidencia A.<sup>6</sup>

Con respecto a las antraciclinas, está muy bien documentada su cardiotoxicidad como productor de ICC y arritmias cardíacas, por lo que se infiere que puede tener potencial para prolongar el intervalo QT del ECG, pero no se encuentra en la lista de fármacos con evidencia tipo A, prolongadores del intervalo QT, ni se describe en la literatura el mecanismo por el cual se ha asociado a arritmias cardíacas.<sup>4,6,7</sup>

La capacidad de un fármaco de provocar el alargamiento del intervalo QT se relaciona con la interferencia de corrientes iónicas de entrada y salida, implicadas en el potencial de acción ventricular.<sup>8</sup> La mayoría de los fármacos que presentan esta propiedad incrementan la duración del potencial de acción por una reducción de la corriente rectificadora tardía de potasio, debido a un bloqueo del componente rápido (I<sub>Kr</sub>) de esta.<sup>8</sup>

Por otra parte, el alargamiento del período QT del electrocardiograma se utiliza como marcador no sesgado de la capacidad de un fármaco de inducir *Torsades de pointes*, sin embargo, la relación entre la prolongación del intervalo QT y la incidencia de esta arritmia es imperfecta.<sup>9</sup>

La incidencia de *Torsades de pointes* por el uso clínico de drogas que prolongan el intervalo QT se desconoce. Los datos de incidencia de esta reacción adversa se obtienen mayoritariamente de comunicaciones espontáneas de eventos adversos. En los últimos años, si bien han aumentado los informes de *Torsades de pointes* inducida por fármacos, su número total se mantiene bajo.

El diagnóstico de un SQTl es fácil, se hace con un ECG simplemente midiendo el intervalo QT, el cual debe ser corregido en dependencia a la frecuencia cardíaca. Puede decirse que muchos de los eventos fatales a consecuencia de un SQTl adquirido, pueden ser evitados prestando un poco más de atención a la farmacocinética, los efectos indeseables e interacciones de los fármacos empleados en la práctica clínica diaria, dándole la debida importancia al estado metabólico del paciente y teniendo presentes los trastornos hidroelectrolíticos que muchas veces son latentes, subclínicos o acumulativos. La mayoría de las veces, es la combinación de todos estos fenómenos el factor detonante de la tormenta arritmogénica.<sup>10,11</sup>

No sería práctico indicarle un ECG a cada paciente que se le indique un medicamento no antiarrítmico incluido en la lista de los prolongadores del intervalo QT, pues son cientos, y se hace imposible recordarlos todos, además de ser muy comunes, por lo que solo recomendamos conocer de manera adecuada las características de los fármacos que usamos con frecuencia, en correspondencia con la especialidad, individualizar cada paciente independientemente de los diferentes protocolos de tratamiento, y obrar siempre con un buen

juicio clínico.

## REFERENCIAS BIBLIOGRÁFICAS

1. Baró M, Sánchez EL, García W. Cardiotoxicidad por Antraciclina. Presentación de un caso. MEDICIEGO. 2013 ; 19 Suppl 2: S1-7.
2. Geiger S, Lange V, Suhl P, Heinemann V, Stemmler HJ. Anticancer therapy induced cardiotoxicity: review of the literature. Anticancer Drugs. 2010 ; 21 (6): 578-90.
3. López T, López P. Prevención y tratamiento de cardiotoxicidad en pacientes con cáncer. An Med (Mex). 2014 ; 59 (1): 54-60.
4. Plana JC. La quimioterapia y el corazón. Rev Esp Cardiol. 2011 ; 64 (5): 409-15.
5. Dubner SJ, Moss A, Pérez AR, Schapachnik E. El síndrome del intervalo QT prolongado desde el punto de vista de un cardiólogo. Rev Argent Cardiol. 2004 ; 72 (6): 467-73.
6. Viera B, De la Cruz LE. Mitoxantrone y síndrome QT prolongado adquirido. Presentación de un caso. Medisur [revista en Internet]. 2009 [cited Jun 2014 ] ; 7 (2): [aprox. 4p]. Available from : <http://www.medisur.sld.cu/index.php/medisur/article/view/620/95>.
7. Navarrete EM, Zapata MM, Vera H, Erdmenger J, López B, Becerra R. Diagnóstico oportuno del daño al miocardio en pacientes tratados con antraciclina: un reto para el siglo XXI. Bol Med Hosp Infant Mex. 2013 ; 70 (2): 72-7.
8. Drew BJ, Ackerman MJ, Funk M, Gibler WB, Kligfield P, Menon V, et al. Prevention of Torsades de pointes in hospital settings: a scientific statement from the American Heart Association and the American College of Cardiology Foundation. Circulation. 2010 ; 121 (8): 1047-60.
9. Contreras E, Gómez JE, Zuluaga SX. Síndrome de QT largo. Rev Colomb Cardiol. 2008 ; 15 (1): 12-7.
10. Borchert B, Lawrenz T, Stellbrink C. Long and short QT syndrome. Herzschrittmacherther Elektrophysiol. 2006 ; 17 (4): 205-10.
11. Alarcón L, Esper J, Álzate F, Insuasty JS. Cardiomiopatía inducida por antraciclina en

pacientes tratadas por cáncer de mama. MÉD UIS. 2012 ; 25 (3): 264-1.