



Presentaciones de casos

Quiste pleuropericárdico: presentación de un caso y revisión de la literatura

Pleuropericardial Cyst: a Case Report and Literature Review

Dianarelys Villafuerte Delgado¹  Diana Laura González Villafuerte¹  Nery María Díaz Yanes¹ 

¹ Hospital General Universitario Dr. Gustavo Aldereguía Lima, Cienfuegos, Cienfuegos, Cuba

Cómo citar este artículo:

Resumen

El quiste pleuropericárdico es una lesión poco frecuente con un curso clínico benigno en la mayoría de los casos, que se detecta de forma casual en la radiografía de tórax. Mide aproximadamente entre 3 y 8 cm de diámetro. Su incidencia se ha estimado en uno por 100 000 casos y representa entre el 5 y el 10 % de los tumores mediastínicos. Un mayor número de ellos son congénitos, pero se han descrito algunos adquiridos debido a etiología infecciosa, inflamatoria o traumática. Los estudios imagenológicos y de elección son imprescindibles en su diagnóstico. Se presenta el caso de un paciente de sexo masculino con sintomatología clínica de insuficiencia cardíaca descompensada que acudió al Hospital General Universitario Dr. Gustavo Aldereguía Lima de Cienfuegos donde se le indicó rayos X de tórax. Se le realizó además tomografía de tórax simple y contrastada y ecografía de campo pulmonar derecho y abdominal. Se diagnosticó gran quiste pleuropericárdico predominantemente derecho, derrame pericárdico de gran cuantía, derrame pleural y ascitis de pequeña cuantía. Se presenta este reporte por la importancia que se le confiere a los estudios imagenológicos en el diagnóstico de las afecciones mediastinales, debido a su exactitud, para lograr una adecuada conducta a seguir a la hora imponer tratamiento y lograr el seguimiento de los pacientes afectados con esta patología.

Palabras clave: quiste mediastínico, pericardio, informes de casos

Abstract

The pleuropericardial cyst is a rare lesion with a benign clinical course in most cases, which is detected incidentally on the chest radiograph. They are approximately 3 to 8 cm in diameter. The incidence of pleuropericardial cyst has been estimated at one per 100,000 cases and represents between 5 and 10 % of mediastinal tumors. A greater number of them are congenital, but some acquired due to infectious, inflammatory or traumatic etiology have been described. Imaging and choice studies are essential in its diagnosis. It is presented a case of a male patient with clinical symptoms of decompensated heart failure who attended the Dr. Gustavo Aldereguía Lima University General Hospital in Cienfuegos where a chest X-ray was indicated. A simple and contrasted chest tomography and right lung and abdominal field ultrasound were also performed. A predominantly right large pleuropericardial cyst, large pericardial effusion, pleural effusion and small ascites were diagnosed. This report is presented due to the importance on imaging studies in the diagnosis of mediastinal disorders, due to their accuracy, to achieve an adequate conduct to follow when imposing a treatment and monitoring of patients affected with this pathology.

Key words: mediastinal cyst, pericardium, case reports

Recibido: 2021-07-01 15:31:25

Aprobado: 2021-07-07 12:21:06

Correspondencia: Dianarelys Villafuerte Delgado. Hospital General Universitario Dr. Gustavo Aldereguía Lima. Cienfuegos. juancarlosgv@nauta.cu

INTRODUCCIÓN

El mediastino es un espacio que ocupa la porción central del tórax, limitado a los lados por ambas pleuras, hacia arriba por el opérculo torácico y hacia abajo por el diafragma.⁽¹⁾ Es un compartimiento torácico que alberga múltiples estructuras anatómicas, lo cual condiciona una amplia gama de tumores malignos y benignos, quísticos y sólidos, primarios y secundarios. Así mismo, estos exhiben muchas variedades histológicas en relación a la diversidad de órganos y tejidos que les dan origen.^(1,2,3)

Existen varias clasificaciones que dividen el mediastino en diferentes compartimientos, basadas en la anatomía topográfica o quirúrgica y en la radiología. Actualmente, la más usada es la clasificación que lo divide en mediastino superior e inferior y este a su vez en anterior, medio y posterior.^(4,5)

El diagnóstico diferencial de las masas mediastínicas abarca una gran variedad de lesiones de distinta naturaleza. Dentro de estas, los quistes mediastínicos suponen entre el 20-32 % de todas las masas mediastínicas primarias. Los quistes pericárdicos y pleuropericárdicos son quistes mesoteliales de carácter congénito (raramente postraumático) que constituyen el resultado de aberraciones en la formación de las cavidades celómicas.⁽⁶⁾

Dentro de su poca frecuencia, los síntomas más repetidos son: la disnea, la sensación de presión retroesternal o el dolor torácico y la tos. La localización más frecuente de los quistes mesoteliales es el mediastino medio o visceral.⁽⁷⁾

El sitio más frecuente de localización es el ángulo cardiofrénico derecho (70 %) seguido del ángulo cardiofrénico izquierdo (10-40 %). Otros sitios inusuales han sido reportados incluyendo el hilio vascular, mediastino superior, mediastino posterior o el borde izquierdo del corazón.⁽⁸⁾ Pueden complicarse por compresión de estructuras adyacentes, infección o hemorragia del propio quiste. Estas complicaciones raras incluyen taponamiento cardíaco, infección del quiste, arritmias y desarrollo de mesotelioma y en algunos casos se reporta la desaparición espontánea.⁽⁷⁾

En cuanto al tamaño, la mayoría de los quistes miden entre 3 y 8 cm de diámetro.⁽⁷⁾ Suelen ser quistes uniloculares, con células mesoteliales en tejido conectivo y líquido claro en su interior, de

estructura redondeadas u ovaladas, con contornos lisos y densidad homogénea.⁽⁸⁾

Otras veces tienen aspecto triangular y en la radiografía lateral pueden tener forma de lágrima por su inserción en el septo interlobular (entre los lóbulos medio e inferior). Por su contenido líquido pueden cambiar de forma al variar la posición del cuerpo o con la postura.⁽⁸⁾

La incidencia del quiste pleuropericárdico se ha estimado en uno por 100 000 casos, y representa entre el 5 y el 10 % de los tumores mediastínicos. La mayoría son congénitos, pero se han descrito algunos casos adquiridos, de etiología infecciosa, inflamatoria o traumática.⁽⁷⁾

El diagnóstico diferencial es amplio e incluye, entre otros, la hernia de Morgani, grasa pericárdica, aneurisma ventricular, tumores cardíacos o broncogénicos, y evidentemente, el resto de masas de mediastino medio.⁽⁹⁾

El advenimiento de la tomografía computarizada, la radiología intervencionista, los marcadores tumorales y las técnicas de inmunohistoquímica han permitido un avance considerable en el diagnóstico, siendo el estudio histopatológico una herramienta fundamental para el tratamiento.^(1,9)

Se presenta este reporte por la importancia que se le confiere a los estudios imagenológicos en el diagnóstico de las afecciones mediastinales, debido a su exactitud, para lograr una adecuada conducta a seguir a la hora imponer un tratamiento y lograr el seguimiento de los pacientes afectados con esta patología.

PRESENTACIÓN DEL CASO

Se presenta un caso de paciente de sexo masculino, de 55 años, obeso, hipertenso mal controlado. El paciente refirió que desde hacía aproximadamente 6 meses presentaba disnea al esfuerzo y cansancio ante medianos esfuerzos. Acudió a su consultorio médico donde se chequeó y controló la hipertensión arterial (HTA). En los 15 días siguientes presentó cefalea, acompañada de disnea que se intensificó dificultándole hasta los pequeños esfuerzos, por lo cual, no ha podido asistir al trabajo y decidió ir a consulta médica.

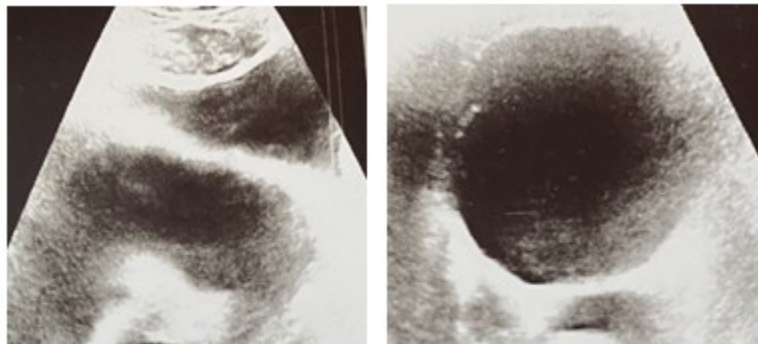
El paciente acudió al cuerpo de guardia del Hospital General Universitario Dr. Gustavo Aldereguía Lima de Cienfuegos donde se le

indicó rayos X de tórax vista posteroanterior (PA) en los compartimentos mediastinales medio e inferior derechos. (Fig. 1).

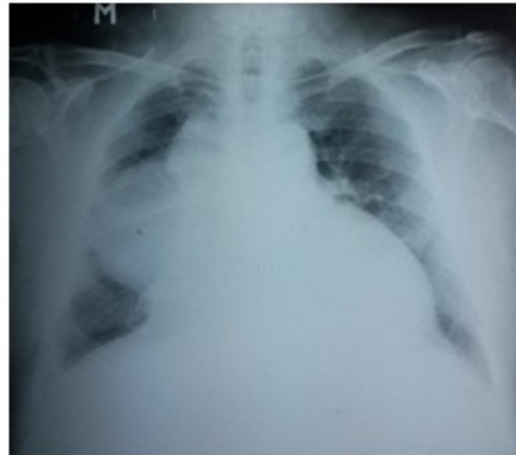

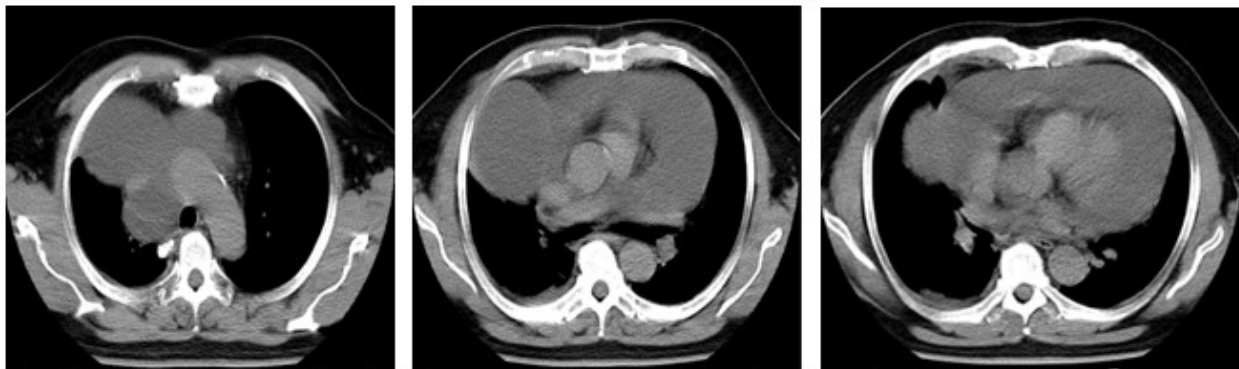
Fig 1. Rayos X de tórax PA. En los compartimentos mediastinales medio e inferior derechos, se observaron 2 opacidades algo redondeadas, bien definidas, con bordes regulares hacia el parénquima (OM), la mayor, de posición medio inferior, de menor densidad, que medía aproximadamente 10 a 12 cm, con aumento marcado del índice cardiotorácico con aspecto de derrame pericárdico. (DP)

Se le realizó además ecografía de hemitórax derecho. (Figs 2 y 3).



Figs 2 y 3. Ecografía de hemitórax derecho que mostró: de izquierda a derecha: 2 imágenes ecolúcidas contiguas o 1 imagen con tabique central de contornos precisos y fina pared. A la derecha se muestra imagen ecolúcida, redondeada de fina pared.

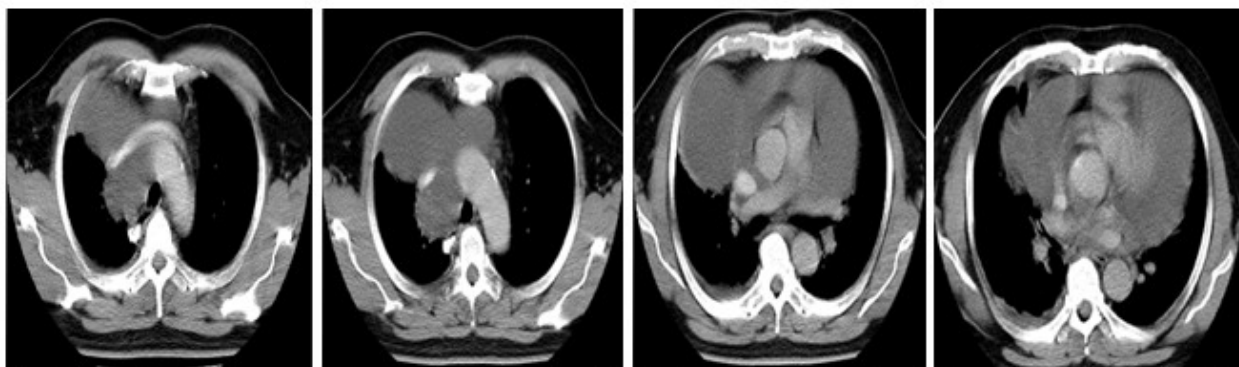
Se le realizó además estudio tomográfico simple de cortes axiales. (Figs. 4, 5 y 6).



Figs 4, 5 y 6. Estudio tomográfico simple (cortes axiales). De izquierda a derecha: se observó imagen hipodensa homogénea (densidad líquida), de márgenes bien definidos, polilobulada, predominantemente derecha (I), ubicada en los compartimentos anterosuperior y medio e inferior del lado derecho y anterosuperior del lado izquierdo, diámetros aproximados de 165 x 106 mm. Se evidenció además gran derrame pericárdico y pequeño derrame pleural derecho.

Se le realizó estudio tomográfico contrastado (cortes axiales) que mostró presencia de gran

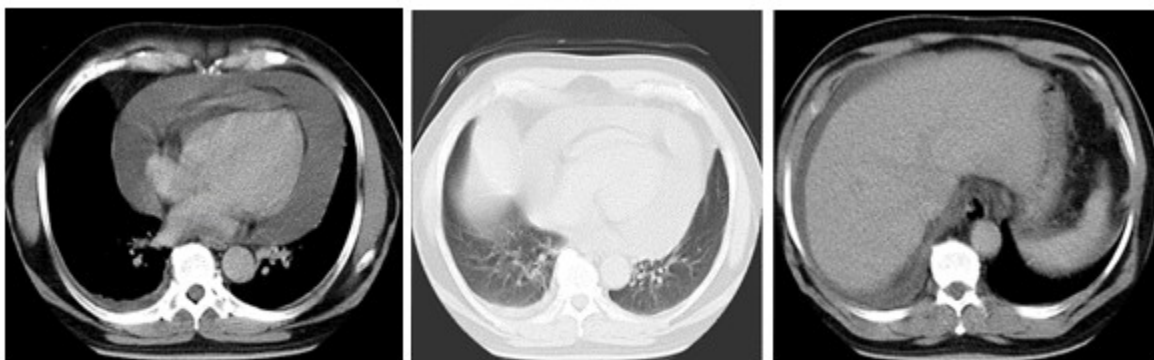
derrame pericárdico y pequeño derrame pleural derecho. (Figs 7, 8, 9 y 10).



Figs 7, 8, 9 y 10. Estudio tomográfico contrastado (cortes axiales). De izquierda a derecha: se observó que la imagen descrita no ganaba en densidad tras la administración de contraste. Presencia de gran derrame pericárdico y pequeño derrame pleural derecho.

Se evidenció derrame pericárdico (DP) de gran cuantía con signos de congestión broncovascular.

Imagen a la derecha: ascitis (A). (Figs 11, 12 y 13).



Figs 11,12 y 13. Estudio tomográfico contrastado (cortes axiales). De izquierda a derecha: se muestra derrame pericárdico (DP) de gran cuantía con signos de congestión broncovascular. Imagen a la derecha: ascitis (A).

Se reajustó el tratamiento médico por insuficiencia cardíaca global e hipertensión arterial (HTA) descompensadas, con enalapril (10mg) 1 tableta cada 12 horas, carvedilol (25 mg) 1 tableta cada 12 horas, furosemida (20 mg) 1 tableta a las 8.00 am y 4.00 pm, espinolactona (25 mg) 1 tableta a las 8.00 am, además se le indicó una dieta. Luego de compensado el cuadro clínico y corroborado por estudios complementarios, al paciente se le programó intervención quirúrgica, con evolución clínica satisfactoria e incorporado a su vida laboral.

El diagnóstico definitivo fue el de un quiste pleuropericárdico.

DISCUSIÓN

Dentro de los estudios imagenológicos indicados en los pacientes con sospecha de lesiones mediastinales se encuentran:

La radiografía simple de tórax:^(4,10)

Esta es la prueba diagnóstica inicial, que muestra dónde está la lesión. Las proyecciones posteroanterior y lateral, y a veces las oblicuas, permiten evaluar el tamaño, la localización y la densidad del tumor, así como la presencia de calcificaciones en la masa.

La tomografía computarizada (TC) de tórax:^(4,8,9)

Este es el estudio de elección en los pacientes con una masa mediastinal que posibilita determinar: situación, tamaño, forma, densidad y composición del tumor, presencia y tipo de calcificaciones, características del borde del tumor, relación con las estructuras vecinas,

presencia y localización de linfadenopatías, y otros hallazgos asociados; además de que es capaz de diferenciar las masas sólidas de las quísticas. También permite discriminar el contenido de las zonas ocultas del mediastino en las radiografías convencionales, debido a la superposición de las opacidades esternal, cardíaca y de la columna vertebral.

La resonancia magnética:^(4,11,12)

Está indicada en el estudio de los tumores neurogénicos, para confirmar si existe o no afectación de estructuras nerviosas, en pacientes en los que no puede utilizarse el medio de contraste para la realización de la TC, por falla renal o alergia; para determinar si existe invasión vascular o del plexo braquial, u otro proceso. Tiene la ventaja de no emitir radiaciones ionizantes, y puede ser más útil que la TC para evaluar la dilatación del foramen de conjunción en los tumores neurogénicos del mediastino posterior. También se ha mostrado su eficacia para diagnosticar diferentes tipos de quistes.

Ecografía:^(4,13)

Diferencia lesiones quísticas y sólidas y sirve para dirigir la punción de aspiración con aguja fina (PAAF). La ecografía transesofágica se emplea en el estudio de lesiones esofágicas y estructuras paraesofágicas. Puede ser útil para evaluar tumores situados en el mediastino medio y en pacientes con taponamiento cardíaco o estenosis pulmonar.

Isótopos:^(4,5,11)

Tiene una sensibilidad de 93 % y una especificidad de 100 % en el diagnóstico del

bocio endotorácico si existe tejido tiroideo funcionando, para detectar linfomas y diferenciarlo de los timomas o para localizar mucosa gástrica ectópica, entre otras ventajas.

Tomografía por emisión de positrones (PET):^(4,12)

Es útil para el diagnóstico y estadificación del carcinoma broncogénico y los linfomas y para realizar el seguimiento de los tumores de células germinales tras el tratamiento.

Los quistes mediastinales causan entre el 20 y el 32 % de los tumores mediastinales primarios, y entre ellos, los quistes broncogénicos representan 50-60 %.⁽⁴⁾

El quiste pleuropericárdico es una lesión poco frecuente, con un curso clínico en la mayoría de los casos benigno, que se detecta de forma casual en la radiografía de tórax (60 % de los casos) y que puede confundirse con un proceso neoplasia pulmonar. Generalmente son identificados en la cuarta o quinta décadas de la vida. En el caso que se publica en particular, la lesión quística del paciente no guardaba relación directa con la sintomatología que presentaba. Se identifica, en rayos x, como una lesión oval homogénea y radiopaca.⁽¹⁴⁾

Los estudios imagenológicos son de vital importancia en el diagnóstico preciso de las afecciones mediastinales, su interpretación lleva a una toma de conducta certera para la resolución, muchas veces, del cuadro clínico de los pacientes, así como, la asociación con otras enfermedades.

Conflicto de intereses:

Las autoras declaran la no existencia de conflictos de intereses relacionados con el estudio.

Los roles de autoría:

1. Conceptualización: Dianarelys Villafuerte Delgado.
2. Curación de datos: Dianarelys Villafuerte Delgado.
3. Análisis formal: Dianarelys Villafuerte Delgado.
4. Adquisición de fondos: Esta investigación no contó con la adquisición de fondos.

5. Investigación: Dianarelys Villafuerte Delgado, Diana Laura González Villafuerte, Nery María Díaz Yanes.

6. Metodología: Dianarelys Villafuerte Delgado, Diana Laura González Villafuerte, Nery María Díaz Yanes.

7. Administración del proyecto: Dianarelys Villafuerte Delgado.

8. Recursos: Diana Laura González Villafuerte, Nery María Díaz Yanes.

9. Software: Diana Laura González Villafuerte, Nery María Díaz Yanes.

10. Supervisión: Dianarelys Villafuerte Delgado.

11. Validación: Diana Laura González Villafuerte, Nery María Díaz Yanes.

12. Visualización: Diana Laura González Villafuerte, Nery María Díaz Yanes.

13. Redacción del borrador original: Dianarelys Villafuerte Delgado.

14. Redacción revisión y edición: Diana Laura González Villafuerte, Nery María Díaz Yanes.

REFERENCIAS BIBLIOGRÁFICAS

1. Patané AK, Poleri C, Olmedo C, Nieva B, Rosenberg M, Rojas O, et al. Tumores primarios de mediastino. Rev Argen Med Res [revista en Internet]. 2019 [citado 26 Jun 2020];6(1):[aprox. 8 p]. Disponible en: https://www.researchgate.net/publication/337291036_Tumores_Primarios_de_Mediastino
2. Arce C, Ayala JD, Cuevas JF, Duarte AL, Garay CD, Gutiérrez GM, et al. Frecuencia, clasificación y patología de los tumores de mediastino. Cir Par [revista en Internet]. 2018 [citado 23 May 2020];42(2):[aprox. 10p]. Disponible en: <https://scielo.iics.una.py/pdf/sopaci/v42n2/2307-0420-sopaci-42-02-17.pdf>
3. Nazario AM, Kalil I, Falcón GC, Rodríguez Z, Miyares MV, Garbey A. Caracterización de los pacientes operados de tumores del mediastino. Rev Cubana Cir [revista en Internet]. 2020 [citado 12 Feb 2021];59(1):[aprox. 15p]. Disponible en: https://scielo.sld.cu/scielo.php?script=sci_arttext&pid=S0034-74932020000100002

4. Keita I, Nazario AM, Falcón GC, Castillo L, Rodríguez Z, Romero LI. Consideraciones en torno a los tumores del mediastino. Rev Colomb Cir [revista en Internet]. 2020 [citado 13 Abr 2021];35(3):[aprox. 12p]. Disponible en: <https://www.revistacirugia.org/index.php/cirugia/article/view/460>
5. Mc Cool FD. Enfermedades del diafragma, la pared torácica, la pleura y el mediastino. En: Goldman L, Schafer AI. Goldman-Cecil. Tratado de Medicina Interna. 25va. ed. España: Elsevier; 2017
6. Mejía P, Pérez E, Puchaes C. Taponamiento cardíaco por quiste pleuropericárdico con invasión por carcinoma pulmonar. Arch Bronconeumol [revista en Internet]. 2010 [citado 20 Jun 2019];46(12):[aprox. 8p]. Disponible en: <https://www.archbronconeumol.org/es-taponamiento-cardiaco-por-quiste-pleuropericardico-articulo-S0300289609004694>
7. Portillo K, Campos EM, Montoliú R. Quiste pleuropericárdico: un buen final para un mal inicio. Rev Esp Cardiol [revista en Internet]. 2006 [citado 12 Sep 2020];59(10):[aprox. 5p]. Disponible en: <https://www.revvespcardiol.org/es-quiste-pleuropericardico-un-buen-final-articulo-13093990>
8. Salinas E, Cifuentes LK, Vélez JG, Pinzón BA. Enfoque inicial de las alteraciones mediastinales: revisión de sus referencias anatómicas radiográficas. Rev Colomb Cardiol [revista en Internet]. 2018 [citado 8 Jul 2020];25(6):[aprox. 14 p]. Disponible en: <https://www.elsevier.es/es-revista-revista-colombiana-cardiologia-203-articulo-enfoque-inicial-alteraciones-mediastinales-revision-S0120563318300925>
9. Rodríguez C. Radiología e imagen en neoplasias de pulmón y mediastino. Acta Med Grup Angel [revista en Internet]. 2016 [citado 30 Ene 2021];14(Suppl. 1):[aprox. 9p]. Disponible en: <https://www.medigraphic.com/pdfs/actmed/am-2016/ams161f.pdf>
10. Putnam JB. Pulmón, pared torácica, pleura y mediastino. En: Townsend CM, Beauchamp RD, Evers BM, Mattox KL. Sabiston. Tratado de Cirugía. 20 ed. España: Elsevier; 2018
11. Nason KS, Maddaus MA, Luketich JD. Pared torácica, pulmón, mediastino y pleura. En: Brunicki FC. Schwartz Principios de Cirugía. 10 ed. México: McGraw-Hill; 2015
12. Hazzard C, Kaufman A, Flores R. Mediastinal Tumours. En: Hazzard C, Kaufman A, Flores R. International Association for the Study of Lung Cancer (IASLC). Thoracic Oncology. 2nd. ed. Philadelphia: Elsevier; 2018
13. Torres ST, Herrera D, Morán E, Grajeda C. Quiste Pleuropericárdico. Rev Guatem Cir [revista en Internet]. 2016 [citado 15 Mar 2021];22(1):[aprox. 8p]. Disponible en: <https://docs.bvsalud.org/biblioref/2019/09/1016945/1519-31652.pdf>
14. Yeste R, Navarro LJ, Herrero C. Quiste pleuropericárdico: localización y presentación inusuales. Arch Bronconeumol [revista en Internet]. 2017 [citado 1 May 2020];53(4):[aprox. 5 p]. Disponible en: <https://www.archbronconeumol.org/es-quiste-pleuropericardico-localizacion-presentacion-inusuales-articulo-S0300289616302174>