

CUAL ES SU DIAGNÓSTICO

Síntesis del caso clínico

Paciente femenina, blanca, de 68 años de edad, que acude a consulta por presentar lesiones nodulares a nivel de pliegue posterior de la axila derecha desde hace meses y que posteriormente aparecen en miembros inferior izquierdo y tronco. Niega síntomas del tipo prurito o dolor. Había usado corticoides tópicos por más de un mes sin notar mejoría.

Examen físico dermatológico: Lesiones nodulares, eritematosas, de color rojo vinoso, de consistencia firme, bien delimitadas, con diámetro mayor de aproximadamente 2 cms localizada en la espalda, próxima al pliegue posterior de la axila derecha. ([fig. 1](#))

Elementos similares entre 0,5 y 1 cm de diámetro en espalda y miembros inferiores, alrededor de 5 lesiones en su totalidad.

APP: Hipertensión arterial / glaucoma.

APF: Nada de interés.

Se realizó toma de muestra para estudios histopatológicos. ([fig.2](#))

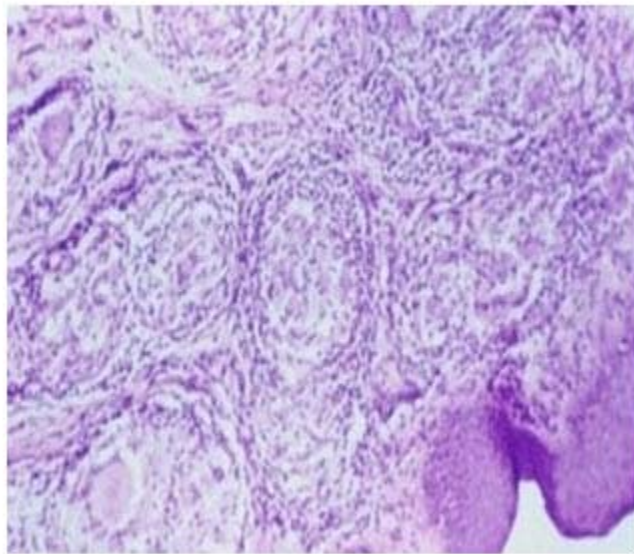


Fig. 2. Imagen a menor aumento que muestra los hallazgos al estudio histopatológicos.