

## Verruga vulgar intraoral por virus del papiloma humano: implicación médico legal Caso Clínico-Forense

Intraoral verruca vulgaris by human papillomavirus: medico-legal implications

Guillermin-Vazquez, Concepción<sup>1</sup>; Silva-Campos, Paola<sup>2</sup>;  
Pérez-Bautista, Antonio<sup>3</sup>

### RESUMEN

**Presentación del caso:** Se trata de una mujer de 32 años con neoformación exofítica en la base de la lengua, de 7 mm de diámetro, de 8 meses de evolución, compatible clínica e histológicamente con verruga vulgar intraoral por virus del papiloma humano, asociada con gingivitis crónica por mala higiene, sin aparentes conductas sexuales de riesgo.

**Discusión:** Las verrugas vulgares intraorales por virus del papiloma humano tienen dos grandes implicaciones médico legales: por un lado, se ha observado que el virus del papiloma humano tiene un importante potencial oncogénico, especialmente en los tumores de mucosas, con lo que el carcinoma escamoso de cavidad oral es más

frecuente en personas seropositivas al virus del papiloma humano; por otro lado, la presencia de lesiones producidas por el virus obliga a descartar un delito de origen sexual, dada la relación entre el virus y las prácticas sexuales de riesgo y la posibilidad de transmisión oral del virus relacionadas a estas últimas, especialmente en delitos sexuales con violencia. El caso aquí presentado ilustra la necesidad de realizar un adecuado protocolo de estudio para descartar la evolución neoplásica o la posible presencia de delitos sexuales o prácticas sexuales de riesgo.

**Palabras Clave:** Virus del papiloma humano, verruga vulgar intraoral, oncogénesis.

---

Recibido: 5 Septiembre 2017; Aceptado: 29 Septiembre 2017; Publicado: 15 Enero 2018.

<sup>1</sup> Cirujano Dentista, Máster en Medicina Forense

<sup>2</sup> Cirujano Dentista

<sup>3</sup> Cirujano Dentista, Facultad de Odontología, Universidad Veracruzana

Corresponding author: Concepción Guillermin-Vázquez, revmforense@uv.mx

## SUMMARY

**Case presentation:** A 32-year-old woman with an exophytic neof ormation at the base of the tongue, 7mm in diameter, of 8 months evolution, clinically and histologically compatible with intraoral verruca vulgaris due to human papillomavirus, associated with gingivitis. Chronic for bad hygiene, without apparent risky sexual behavior.

**Discussion:** The vulgar intraoral warts due to human papilloma virus have two major legal medical implications: on the one hand, it has been observed that the human papilloma virus has an important oncogenic potential,

especially in mucous tumors, with which the squamous carcinoma of the oral cavity is more frequent in people seropositive to the human papillomavirus; On the other hand, the presence of lesions caused by the virus makes it necessary to rule out a crime of sexual origin, given the relationship between the virus and risky sexual practices and the possibility of oral transmission of the virus related to the latter, especially in sexual crimes with violence. The case presented here illustrates the need to perform an adequate study protocol to rule out neoplastic evolution or the possible presence of sexual crimes or risky sexual practices.

**Key words:** Human papillomavirus, intraoral verruca vulgaris, oncogenesis.

---

## PRESENTACIÓN DEL CASO

Se trata de una persona del sexo femenino de 32 años de edad, originaria de Río Blanco, Veracruz, quien acude al servicio de consulta externa de la Facultad de Odontología de la Universidad

Veracruzana, campus Veracruz, entre los meses de Febrero y Abril de 2017. Presenta una neof ormación exofítica multilobulada, de color blanquecino, localizada en la cara inferior tercio medio de la lengua, con un diámetro máximo de 7 mm paralelo al eje lingual (figura 1).

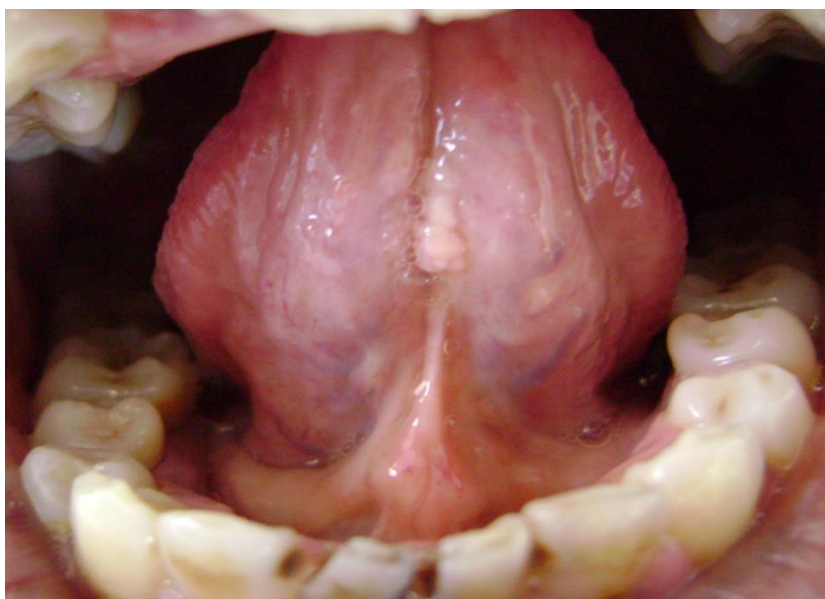

Figura 1. Neof ormación exofítica de color blanquecino localizada en la cara inferior de la lengua, con un diámetro máximo de 7 mm

Su padecimiento actual inició 8 meses atrás con una neoformación de 1-2 mm que fue creciendo en forma progresiva y asintomática hasta alcanzarla dimensión actual; se procedió a realizar extirpación completa en huso para su posterior estudio histopatológico; la pieza, una vez incluida

en parafina, fue teñida con hematoxilina y eosina; se describe tejido recubierto por epitelio plano estratificado con zonas de hiperplasia y células con halos perinucleares, así como estroma con vasos congestivos y escasos focos de linfocitos (figura 2).

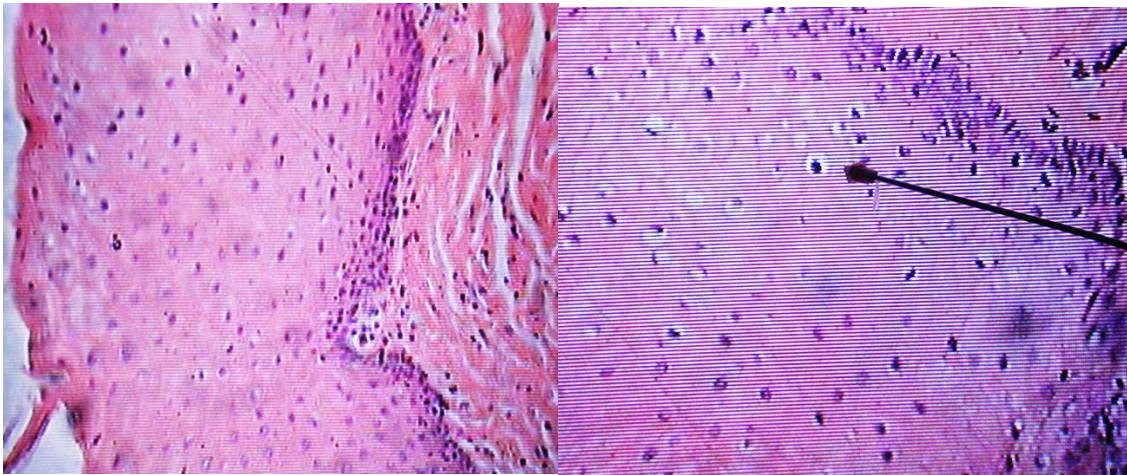


Figura 2. Del lado izquierdo se aprecia epitelio plano estratificado con hiperplasia y células con halo perinuclear (HE, 10x); del lado derecho se aprecian las células con halo perinuclear sugestivas de coilocitos (HE, 40X).

Con los datos clínicos e histopatológicos encontrados se estableció el diagnóstico de Verruga Vulgar Intraoral por virus del Papiloma Humano. Como hallazgos adicionales, la paciente

presentaba gingivitis crónica marginal y papilar localizada simple así como melanosia inespecífica en mucosa labial inferior (figura 3).

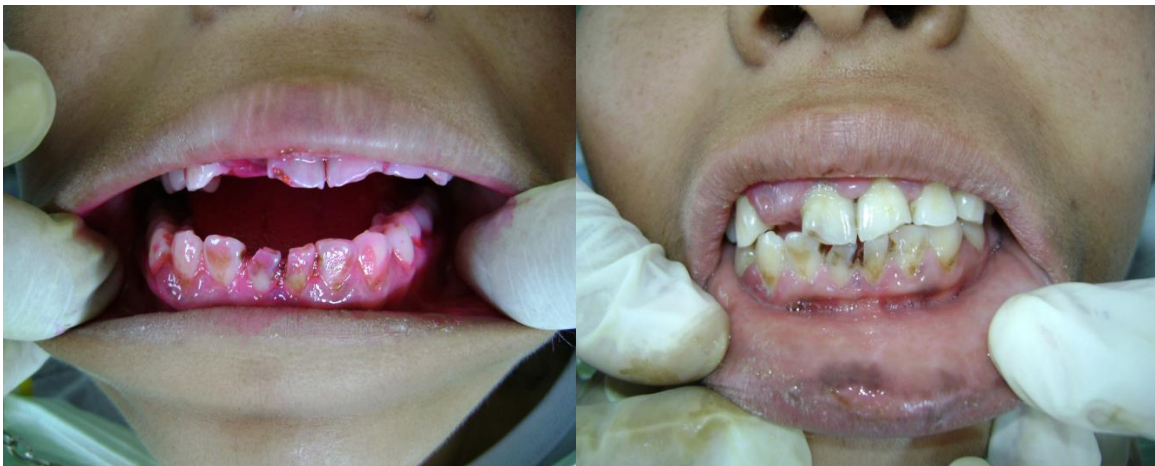

Figura 3. Del lado izquierdo se aprecian datos clínicos compatibles con gingivitis crónica marginal y papilar; del lado derecho se aprecian manchas hiperocrómicas inespecíficas en mucosa labial inferior

## DISCUSIÓN DEL CASO

Presentamos el caso de una mujer de 32 años, con hábitos higiénicos deficientes, quien presenta una neoformación exofítica compatible clínica e histológicamente con verruga vulgar intraoral por virus del papiloma humano.

El virus del papiloma humano pertenece a la familia de los virus papillomaviridae, caracterizados por tener gran capacidad de infectar mucosas y piel, induciendo proliferación celular; se han asociado a la producción de infección viral en mucosa genital masculina y femenina, así como la presencia de verrugas vulgares en la piel de diferentes sitios del cuerpo; su presentación intraoral no es común, más sin embargo, cualquier caso puede tener diversas implicaciones médico-legales (Cubie, 2013).

Una de ellas se refiere al potencial oncogénico del virus, debido a su capacidad para incorporar E6 y E7 en el genoma del huésped, lo que conduce a la inactivación de los genes supresores de tumor p53 y p16 (Stephan, 2013). Analizando la relación entre virus del papiloma humano y la aparición de tumores, se observó que la prevalencia del carcinoma de células escamosas fue mayor, especialmente en su localización orofaríngea (35.6%), oral exclusiva (23.5%) y laríngea exclusiva (24%) (Satish, 2014). La Agencia Internacional para la Investigación del Cáncer (IARC) realizó un estudio multicéntrico, encontrando la presencia del virus del papiloma humano (VPH) en el 3.9% de los tumores malignos de cavidad oral y el 18.3% de los tumores de localización orofaríngea, especialmente el serotipo 16 (89.3% de los casos) (Kreimer, 2006).

La localización orofaríngea de los tumores asociados a VPH suele presentarse en edades más jóvenes que los tumores no asociados al virus, con una relación hombre mujer de 5:1 (Benson, 2014). Y aunque existen más de 20 serotipos asociados con tumores orales VPH-positivos, el serotipo 16 es el más frecuente en cavidad oral, pudiendo alcanzar una prevalencia del 70-90% dependiendo de la población estudiada (Ostwald, 2003). Los pacientes positivos a la proteína de la cápside del VPH 16 tienen un riesgo dos a tres veces mayor de desarrollar cáncer oral, especialmente en la base de la lengua, la región amigdalina y otros sitios, aún sin haber desarrollado alcoholismo o tabaquismo previos (D'Souza, 2009).

La carcinogénesis oral por VPH se relaciona con diversos factores de riesgo, como la edad, el género, la raza, el estilo de vida, los antecedentes genéticos y la exposición a diversos agentes carcinogénicos conocidos (Blitzer, 2014). De hecho, se ha demostrado que alrededor del 75% de los tumores malignos de cavidad oral pueden estar relacionados con el consumo de alcohol y tabaco, aunque esta estadística es menor en otro tipo de tumores de cabeza y cuello (Termine, 2008; Szarka, 2009).

La segunda implicación médico legal relacionada al VPH es el posible origen sexual del virus en cavidad oral y su relación con un delito (Kreimer, 2004). Las infecciones por VPH son de origen sexual en su mayor parte; en el caso de la presentación oral se han relacionado con debut sexual temprano, múltiples compañeros sexuales y, evidentemente, sexo oral. Sin embargo, no se ha

demostrado aún si el virus puede transmitirse por la saliva per se, sin que existan lesiones en la cavidad oral con intercambio de sangre o tejidos (Prabhu, 2013). Se ha observado que los hombres tienen un riesgo de adquisición de VPH oral dos a tres veces superior al de las mujeres, sin que se relacione con el comportamiento sexual; se ha pensado que podría estar relacionado con un inicio más temprano de vida sexual, aunque ello no se ha demostrado; lo que sí queda claro es que los varones, al ser frecuentes portadores asintomáticos, juegan un papel muy importante en la transmisión de la infección (Ragin, 2011).

Es común que la presencia de verrugas vulgares orales o genitales, especialmente en niños, obliguen a descartar la presencia de un delito sexual; en este sentido, debe tomarse en cuenta que el VPH puede presentarse en la cavidad oral de individuos sanos, en los que la mucosa oral funciona como reservorio para nuevas infecciones o como origen de recidivas de lesiones asociadas

1. Benson E, Li R, Eisele D, et al (2014) The clinical impact of HPV tumor status upon head and neck squamous cell carcinomas. *Oral Oncol*; 50 (6): 565-74.
2. Blitzer GC, Smith MA, Harris SL, et al (2014). Review of the clinical and biologic aspects of human papillomavirus positive squamous cell carcinoma of the head and neck. *Int J Radiat Oncol Biol Phys*; 88 (4): 761-70.
3. Cubie HA (2013). Diseases associated with human papillomavirus infection. *Virology*; 445 (1-2): 21-34.

al VPH, pudiendo alcanzar una prevalencia asintomática de 0.6 – 81%, dependiendo de la población estudiada (Kero, 2012).

A partir de lo antes mencionado, queda claro que el VPH intraoral puede tener implicaciones médico legales. El diagnóstico correcto es de suma importancia para evitar falsos positivos o falsos negativos; en el primer caso, pueden presentarse patologías no virales que, al ser confundidas con VPH, pudieran originar que el paciente sea sometido a un escrutinio médico legal innecesario; en el caso de los falsos negativos, puede pasarse por alto una patología que pudiera estar vinculada a conductas sexuales de riesgo o que pudiera originar neoformaciones malignas de no ser atendida a tiempo, especialmente en población joven con factores de riesgo con potencial oncogénico (Stephen, 2013).

## REFERENCIAS

4. D'Souza G, Agrawal Y, Halpern J, et al (2009). Oral sexual behaviors associated with prevalent oral human papillomavirus infection. *J Infect Dis*; 199 (9): 1263-9.
5. Kero K, Rautava J, Syrjänen K, et al (2012). Oral mucosa as a reservoir of human papillomavirus: point prevalence, genotype distribution, and incident infections among males in a 7-year prospective study. *Eur Urol*; 62: 1063-70.
6. Kreimer AR, Alberg AJ, Daniel R, et al (2004). Oral human papillomavirus infection in adults is associated with sexual behavior

- and HIV serostatus. *J Infect Dis*; 189 (4): 686-98.
7. Kreimer AR, Randi G, Herrero R, et al (2006). Diet and body mass and oral and oropharyngeal squamous cell carcinomas: Analysis from the IARC multinational case-control study. *Int J Cancer*; 118 (9): 2293-7.
  8. Ostwald C, Rutsatz K, Schweder J, et al (2003). Human papillomavirus 6, 11, 16 and 18 in oral carcinomas and benign lesions. *Med Microbiol Immunol*; 192 (3):145-8.
  9. Prabhu SR, Wilson DF (2013). Human papillomavirus and oral disease – emerging evidence: a review. *Aust Dental J*; 58 (1): 2-10
  10. Ragin C, Edwards R, Larkins-Pattigrew M, et al (2011). Oral HPV infection and sexuality: a cross-sectional study in women. *Int J Mol Sci*; 12 (6): 3928-40.
  11. Sathish N, Wang X, Yuan Y (2014). Human papillomavirus (HPV)-associated oral cancers and treatment strategies. *J Dent Res*. 2014; 93 (7 Suppl): 29S-36S
  12. Termine N, Panzarella V, Falaschini S et al (2008). HPV in oral squamous cell carcinoma vs head and neck squamous cell carcinoma biopsies: a metaanalysis (1988–2007). *Ann Oncol*; 19 (10): 1681-90.
  13. Stephen JK, Divine G, Chen KM, et al (2013). Significance of p16 in site-specific HPV positive and HPV negative head and neck squamous cell carcinoma. *Cancer Clin Oncol*; 2: 51-61.
  14. Szarka K, Tar I, Fehér E, et al (2009). Progressive increase of human papillomavirus carriage rates in potentially malignant and malignant oral disorders with increasing malignant potential. *Oral Microbiol Immunol*. 2009; 24 (4): 314-8.

