



Rev Mex Med Forense, 2018, 3(2):25-38

ISSN: 2448-8011

Determinación del género de acuerdo a las medidas antropométricas del maxilar inferior

Artículo Original

Gender determination according to the anthropometric measurements of the lower jaw

Rosa Mercedes Martínez-Hernández¹

Recibido: 8 marzo 2018, Aceptado: 18 Mayo 2018, Publicado: 15 Agosto 2018

¹ Cirujano Dentista, Máster en Medicina Forense

Corresponding author: Rosa Mercedes Martínez-Hernández, rossm288@gmail.com

RESUMEN

Introducción: En medicina forense, el diagnóstico del sexo es el primer paso para la identificación de cráneos humanos completos o incompletos. Para ello, se analiza cualitativamente una serie de indicadores morfológicos de dimorfismo sexual, cuyo objetivo es determinar el sexo de acuerdo a las medidas antropométricas de la mandíbula.

Materiales y Métodos. En el presente estudio se analizó el crecimiento mandibular y su exactitud en el diagnóstico del sexo. El método empleado fue la examinación de 400 radiografías cefalométricas laterales de sujetos masculinos y femeninos de entre 8 y 30 años con un tipo de mordida Clase I de Angle o Neutro-oclusión, que no habían sido sometidos a un tratamiento de ortodoncia con anterioridad, utilizando como parámetros de observación las mediciones cefalométricas representativas del crecimiento mandibular, es decir, Co-Go, Co-Gn, Go-Gn, Fg-Pg.

Resultados: El resultado fue la observación de una correlación significativa entre las mediciones cefalométricas del crecimiento mandibular ($r = 0.6551$). Todas las mediciones resultaron mayores en hombres que en mujeres al término del análisis, sin embargo, se reportó una longitud mayor en mujeres al inicio de la evaluación.

Conclusión: La presencia de diferencias en las dimensiones del crecimiento mandibular justifica la revisión de este indicador para el diagnóstico del sexo teniendo en cuenta que varía en cada población específica.

Palabras Clave: dimorfismo sexual, crecimiento mandibular, cefalometría lateral, identificación forense.

SUMMARY

Introduction: In forensic medicine, the gender estimation is the first step for the identification of complete or incomplete human skulls. For this purpose, a series of morphological indicators of sexual dimorphism is analyzed qualitatively, whose objective is to determine the sex according to the anthropometric measurements of the jaw.

Methods. In the present study, mandibular growth and its accuracy in the diagnosis of gender were analyzed. The method used was the examination of 400 lateral cephalometric radiographs of male and female subjects between 8 and 30 years old with an Angle Class I or Neutral-occlusion bite, who had not undergone orthodontic treatment before, using as observational parameters, the cephalometric measurements representing the mandibular growth: Co-Go, Co-Gn, Go-Gn, Fg-Pg.

Results: There was a significant correlation between cephalometric measurements of mandibular growth ($r = 0.6551$). All the measurements were higher in men than in women at the end of the analysis; however, a longer length was reported in women at the beginning of the evaluation.

Discussion: The presence of differences in the dimensions of mandibular growth justifies the revision of this indicator for the diagnosis of gender taking into account that it varies in each specific population.

Keywords: sexual dimorphism, mandibular growth, lateral cephalometrics, forensic identification.

INTRODUCCIÓN

La odontología forense, nació desde un punto de vista formal y científico a partir del año 1898 cuando Oscar Amoedo, destacó la importancia de esta especialidad, publicando su libro "Tart dentaire en médecine légale", siendo el primer tratado de odontología legal. Oscar Amoedo es conocido como el padre de la odontología legal. ¹ A partir del siglo XIX, la Odontología Legal y Forense al igual que la Medicina ha evolucionado por completo en comparación con el resto de las profesiones de la salud.

Debido al elevado número de fallecidos en diversos tipos de desastres y al estado en que suelen encontrarse los cuerpos (mutilados, carbonizados, esqueletizados, putrefactos, etc.), surgen dificultades para su identificación. El odontólogo forense, los médicos legistas y los antropólogos, han establecido métodos científicos de identificación de cadáveres reducidos al estado esquelético, basándose en los pilares fundamentales de la identificación, como: la determinación de la especie, raza, sexo y estimación de la edad. ²

La odontología dentro del campo de las ciencias forenses, trabaja interdisciplinariamente en el manejo y examen adecuado de la evidencia que proporciona el sistema estomatognático para lo cual aporta todos los conocimientos técnicos y científicos que son útiles a la administración de la justicia con el fin de establecer la identidad de una persona fallecida. ³ La identificación tiene importancia en el ámbito penal y civil y puede abarcar desde el establecimiento de responsabilidades en un crimen hasta las

compensaciones de los familiares. ⁴⁻⁵ Aparicio DC y col., establece que dentro de los procedimientos de autopsia oral tenemos el odontograma, rugoscopia, queiloscopía, levantamiento maxilar, resección maxilo-mandibular, toma de muestras y biometría de las arcadas. A estos se les puede sumar la comparación radiográfica de los senos maxilares y del patrón óseo, así como la comparación con dispositivos protésicos que proporcionan información social y biométrica. ⁶

El diagnóstico del sexo es la clave de la antropología y el análisis forense realizado en los restos óseos. Sin embargo esto resulta ser una problemática, cuando la osamenta está incompleta. Las relaciones de las medidas antropométricas craneales entregan importantes antecedentes para la Medicina Forense. Los análisis antropométricos cefálicos consideran mediciones en sujetos vivos u osamentas, realizadas de manera directa o mediante estudios en radiografías laterales o frontales. Por tanto, resulta imprescindible contar con parámetros que permitan detectar el dimorfismo sexual.

La dificultad para determinar el sexo de los individuos en restos óseos es un problema conocido que limita las investigaciones antropológicas y la práctica forense. ¹¹ Ha habido numerosos métodos para llevar a cabo la determinación del sexo, se pueden dividir en métodos morfológicos y moleculares, la evaluación de género a partir de los indicadores cualitativos deben ser contextualizados a la población. ¹⁶ En la medicina forense, el diagnóstico del sexo es el primer paso de la identificación de cráneos humanos completos o

incompletos. Para ello una primera aproximación se realiza mediante el análisis cualitativo de una serie de indicadores morfológicos de dimorfismo sexual.¹³ Krogman & Iscan describen 14 indicadores de diagnóstico de sexo. 14 Uno de estos indicadores es la forma del paladar, el edentulismo total no afecta considerablemente la exactitud del diagnóstico del sexo, pero la presencia de piezas dentarias favorece la subestimación de las mujeres al observar este parámetro.¹³ Los restos óseos en buenas condiciones son indicadores morfológicos de dimorfismo sexual que permite un 95% de diagnóstico correcto.¹⁷

Los mejores indicadores se encontraron en los rasgos cuya información está relacionada con la inserción y acción de los grandes grupos musculares; proceso mastoideo, hueso cigomático, mandíbula y rugosidades del hueso occipital. La atrofia del tejido óseo puede disminuir la exactitud de estos métodos.¹⁸ En 2009 se estudió la forma de la apertura piriforme como uno de los indicadores clásicos de dimorfismo sexual, se deduce que existe una baja influencia del color de piel en las dimensiones de ésta. En las mujeres predomina el ancho, la altura y los márgenes son redondeados, en contraste para el hombre donde la altura domina el ancho.¹⁹ Hwang y Kang, especulan que la forma de la apertura piriforme está adaptada para el medio ambiente en su variación geográfica.²⁰ Las relaciones transversales faciales presentan variaciones en las distintas etnias, tales como ancho transpalatino, ancho maxilar, ancho facial y ancho mandibular, su conocimiento resulta relevante en la medicina forense.²¹ Moyers manifiesta que los incrementos de arco se presentan fundamentalmente durante la erupción activa de los dientes en el cambio de la

dentición temporal por la permanente, del análisis de un grupo caucásico, se obtuvo diferencias entre ambos sexos y significativas en el ancho transpalatino, mayor en el sexo masculino.²¹

La mandíbula es el hueso más duro y más duradero del cráneo, con un alto grado de dimorfismo sexual, especialmente la rama de la mandíbula, la cual está sometida a mayor presión debido al proceso de masticación.²² En 2011 un estudio hecho en la India, con muestras de la población del Norte, se observó los 5 parámetros métricos: altura coronoides, altura proyectiva, altura condilar, amplitud máxima y anchura mínima de la rama. Todos los parámetros presentaron dimorfismo sexual, el mejor de ellos fue la altura coronoides.²² Loth & Henneber observaron la flexura en el borde posterior de la rama mandibular, a nivel del plano oclusal, en el hombre existe una flexión que está ausente en las mujeres, o bien en un nivel diferente respecto al plano oclusal.²³ Existe mejor porcentaje de acierto en las mujeres con 63.25% y para los hombres la predicción de exactitud sólo es de 48.25%.²⁴ Según la edad, el cambio de dimensiones craneofaciales, tendrá ritmos diferentes, no habrá tasas constantes. Algunas partes crecen más lentamente en comparación con los demás. Hay factores que influyen en el crecimiento y desarrollo de las dimensiones craneofaciales, tales como; factores ecológicos, raciales, de edad y sexo, y genéticos.²⁵ Al nacer los hombres tienen formas específicas de su mandíbula, sin embargo las diferencias entre sexos disminuyen rápidamente. Conduciendo a una reducción casi total de dimorfismo sexual entre las edades 4-14 años. Desde la pubertad hasta la edad adulta, los machos se caracterizan por cambios en la forma alométrica, mientras que la forma de la mandíbula femenina continúa incluso

después de cambiar de tamaño y dejando de aumentar.²⁶ El dimorfismo de la maduración dental se hace visible sólo en la pubertad, se concentra en la rama y en la región mentoniana, no lleva relación con el desarrollo de los dientes.²⁷ La determinación del sexo es más exacta en adultos que en la pubertad, como resultado del efecto de las hormonas sexuales, estrógeno y progesterona en el desarrollo de las diferencias morfológicas. Las hormonas controlan el desarrollo y crecimiento de los huesos, las mujeres completan antes su desarrollo que los hombres, que modifican su apariencia drásticamente durante la pubertad.²⁷ La barbilla y la anchura del arco dental permiten clasificar correctamente 70-90% de los sujetos entre 0 y 5 años de edad.¹⁵ Las dimensiones de la corona mesiodistal y bucolingual de los dientes también se han estudiado para la determinación del sexo en individuos subadultos. Cardoso indica que, en adultos y subadultos, los caninos son las piezas que tienen mayor dimorfismo sexual.¹² La mandíbula también parece ser útil para la clasificación del sexo en esqueletos inmaduros. Loth y Hennenberg describieron un método simple, cualitativo para la diferenciación del sexo en mandíbulas de subadultos a través de la forma. El análisis del cuerpo mandibular con un 81% de precisión.⁸ Estos resultados fueron discutidos por Coqueugnot, quien realizó un estudio similar para obtener niveles de precisión inferiores.⁹ Posteriormente, Suazo et al. Desarrollaron un estudio con una muestra de mandíbulas brasileños y los niveles de precisión reportados entre 57,5 y 60,5% para la determinación del sexo, con mayor sensibilidad para la determinación de sexo masculino.¹⁰

Numerosos estudios han demostrado que las características

esqueletales varían en las distintas poblaciones. Diversos autores indican que es posible la determinación del sexo en base a mandíbulas infantiles. Las mediciones mandibulares incluyen; ancho bicondilar, ancho bigonial, ancho mínimo y altura de la rama mandibular, longitud gonion- gnation, altura de la sínfisis mandibular y las dimensiones transversa y anteroposterior del cóndilo.¹¹ En la cefalometría de radiografía lateral, encontramos mediciones de crecimiento mandibular, Co-Go (Cóndilo-gonion), Co-Gn(cóndilo-gnathion), Go-Gn(gonion-gnathion), Fg-Pg(región más posterior del cóndilo mandibular- pogonion). Los procesos de crecimiento y desarrollo esquelético están influenciados por una amplia gama de mecanismos, especialmente genética, endocrina, funcional y ambiental.²⁸ Las mediciones de la CT de los senos maxilares son útiles en la determinación de género para apoyar la medicina forense, sin embargo tiene una tasa relativamente baja de menos del 70%.²⁹ La longitud, ancho y altura de los senos maxilares, junto con otros huesos puede ser utilizado cuando todo el esqueleto no está disponible. Durante la edad adulta, sus formas y tamaños cambian, especialmente por la pérdida de dientes. Al igual las enfermedades genéticas, postinfecciones y factores ambientales.²⁹ Aunque varios modelos estadísticos han sido desarrollados para llevar a cabo un análisis cuantitativo de los indicadores morfológicos de dimorfismo, que determinan el sexo mediante inspección visual, el problema estriba en que las características del esqueleto varían en diferentes poblaciones.

En nuestro país existen escasos estudios morfométricos realizados en mandíbulas de mexicanos. Debido a esto, el propósito de este estudio fue analizar distintas dimensiones en mandíbulas y

determinar aquellas de utilidad en el diagnóstico forense del sexo, en la población mexicana. La falta de parámetros cefalométricos en nuestra región para conocer el desarrollo del maxilar inferior, da la importancia al presente estudio, ya que es necesario tener mediciones que se aproximen a los diferentes patrones que presenta esta población.

MATERIAL Y MÉTODOS

La muestra estuvo constituida por 400 cefalometrías laterales en sujetos con Neutro-oclusión o Clase I de Angle. Todas con equilibrio facial destacado. Ninguno había sido sometido a tratamiento de ortodoncia anterior y sus edades iban desde los 8 años y 0 meses a 30 años y 11 meses. La distribución de edad, tuvo una muestra de: 20 sujetos femeninos a la edad de 8 años, 20 a 9, 20 a 10, 20 a 11, 20 a 12, 20 a 13, 20 a 14 y 20 de 15-30 años. El grupo masculino tuvo una muestra de: 20 a 8, 20 a 9, 20 a 10, 20 a 11, 20 a 12, 20 a 13, 20 a 14, 20 a 15, 20 a 16, 20 a 17, 20 a 18 y 20 de 19-30 años.

Para realizar las radiografías cefalométricas laterales, la cabeza se coloca en un cefalostato con el plano paralelo al suelo Frankfurt. Se utilizó un modelo Tomé Ceph X x-ray fabricado por Orion Corporation Soredex calibrado a 70 kVp, con el tiempo de exposición que van desde 0,32 hasta 0,64 segundos. La imagen fue captada en un computador del cual posteriormente con un programa de medición (SIDEXIS XG) se sacaron los datos buscados y registraron hasta obtener el total esperado. Todas las radiografías cefalométricas se obtuvieron en el mismo

lugar por un solo operador. Se ofrecieron las radiografías con suficiente claridad y contraste como para permitir una buena visualización e identificación de estructuras óseas.

De acuerdo con los preceptos de McNamara Jr. y Wylie se midieron las siguientes distancias lineales: Co-Gn: longitud mandíbula eficaz (obtenido por unión Co a Gn); Co-Go: altura de la rama mandibular (obtenido por unión Co a Go); Go-Gn: la longitud del cuerpo mandibular (obtenida uniendo Go a Gn); y Fg-Pg: longitud mandibular total (obtenido a través de la proyección ortogonal tanto de pogonion más posterior y el punto del cóndilo mandibular en el plano de Go-Me mandibular). Me se refiere al mentón, Go al gonion, Pg al pogonion, Gn al gnathion, Co al cóndilo y Fg al punto ubicado en la región más posterior del cóndilo mandibular.

RESULTADOS

En la tabla 1 se muestran los resultados obtenidos en la revisión radiológica de individuos del sexo femenino; se reporta el promedio de un total de 20 datos para cada edad. Se muestra un aumento con la edad en todas las variables mandibulares evaluadas en este estudio.

Edad	Co-Gn	Co-Go	Go-Gn	Pg-Fg
8 años	100.76mm	45.68mm	67.50mm	94.43mm
9 años	105.04mm	47.26mm	70.25mm	99.29mm
10 años	108.46mm	48.58mm	73.24mm	102.55mm
11 años	111.72mm	51.35mm	73.31mm	105.68mm
12 años	114.25mm	52.09mm	76.61mm	107.84mm
13 años	115.31mm	54.65mm	77.83mm	107.88mm
14 años	118.03mm	55.79mm	79.43mm	110.29mm
15-30 años	120.24mm	56.34mm	82.93mm	112.08mm

Tabla 1. Promedio de las mediciones mandibulares en mujeres en relación a la edad.

En la tabla 2 se muestran las mediciones mandibulares en hombres. Se reporta el promedio de un total de 20 datos para cada edad. Se encontró que existe la tendencia de crecimiento progresivo en todas las variables.

Edad	Co-Gn	Co-Go	Go-Gn	Pg-Fg
8 años	98.92mm	43.38mm	65.43mm	92.21mm
9 años	102.57mm	45.86mm	68.83mm	96.57mm
10 años	105.28mm	46.99mm	71.24mm	99.35mm
11 años	107.72mm	49.63mm	72.01mm	103.13mm
12 años	110.26mm	50.52mm	75.30mm	105.44mm
13 años	113.38mm	52.65mm	76.43mm	105.73mm
14 años	116.03mm	53.43mm	78.22mm	108.35mm
15 años	118.24mm	54.34mm	79.93mm	109.64mm
16 años	119.65mm	55.28mm	80.32mm	111.28mm
17 años	120.09mm	56.02mm	81.24mm	113.89mm
18 años	122.64mm	56.65mm	83.58mm	114.12mm
19-30 años	124.63mm	58.31mm	83.67mm	114.79mm

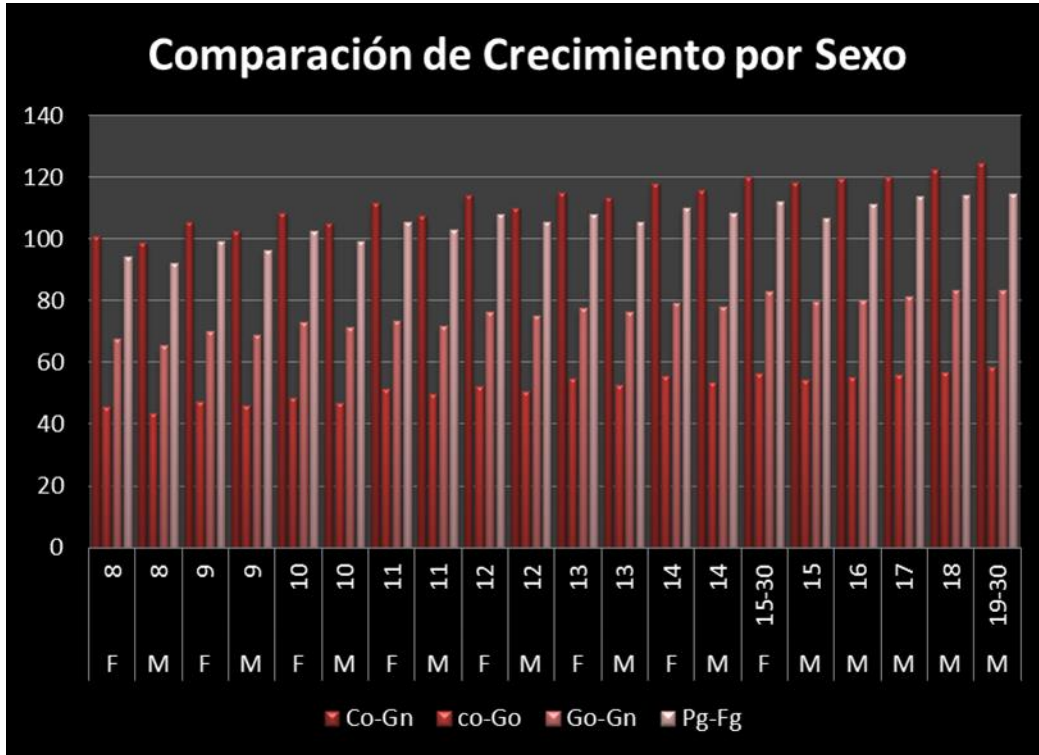
Tabla 2. Promedio de las mediciones mandibulares en hombres en relación a la edad

Como podemos apreciar en la gráfica 1, la variable Co-Gn (Cóndilo-Gnathion) en el sexo femenino muestra un crecimiento de 100.76mm hasta alcanzar un máximo de 120.24mm., por otro lado en el sexo masculino parte de 98.92mm hasta alcanzar 124.63mm. La variable Co-Go(Cóndilo-Gonion) en el sexo femenino

podemos observar que parte de 45.68mm hasta alcanzar 56.34mm, por otro lado el sexo masculino parte 43.38mm hasta alcanzar 58.31mm. La variable Go-Gn (Gonion-Gnathion) en el sexo femenino parte de los 67.50mm hasta alcanzar los 82.93mm, por otra parte el sexo masculino parte de 65.43mm hasta alcanzar los 83.67

mm. Por último la variable Pg-Fg (Pogonion- región más posterior del cóndilo mandibular) en el sexo femenino parte de 94.43mm hasta alcanzar los

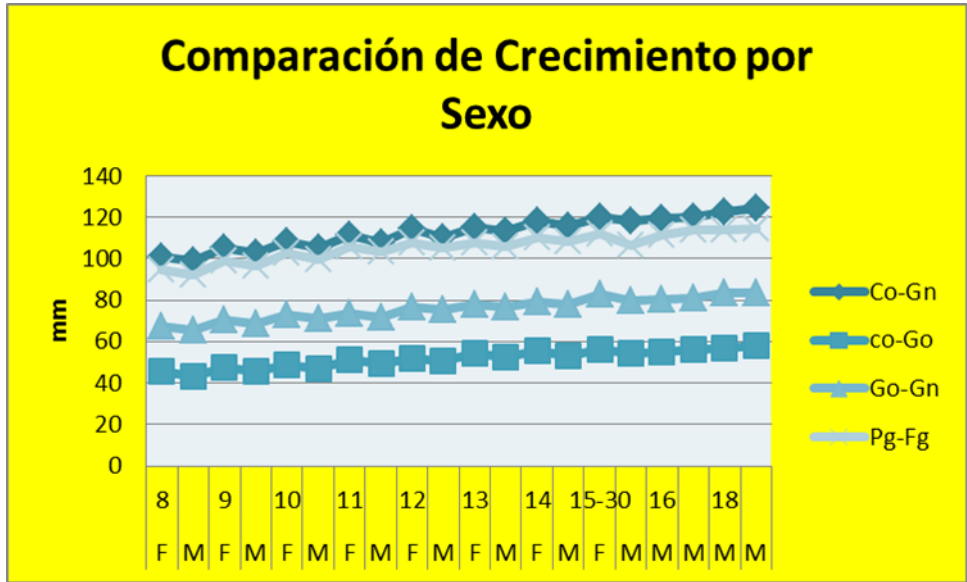
112.08 mm., en el sexo masculino la variable parte de 92.21 hasta alcanzar 114.94mm.



Gráfica 1. Análisis comparativo de crecimiento por edad y sexo

Como se muestra en la gráfica 2, con características de dispersión, las cuatro variables tuvieron una mayor

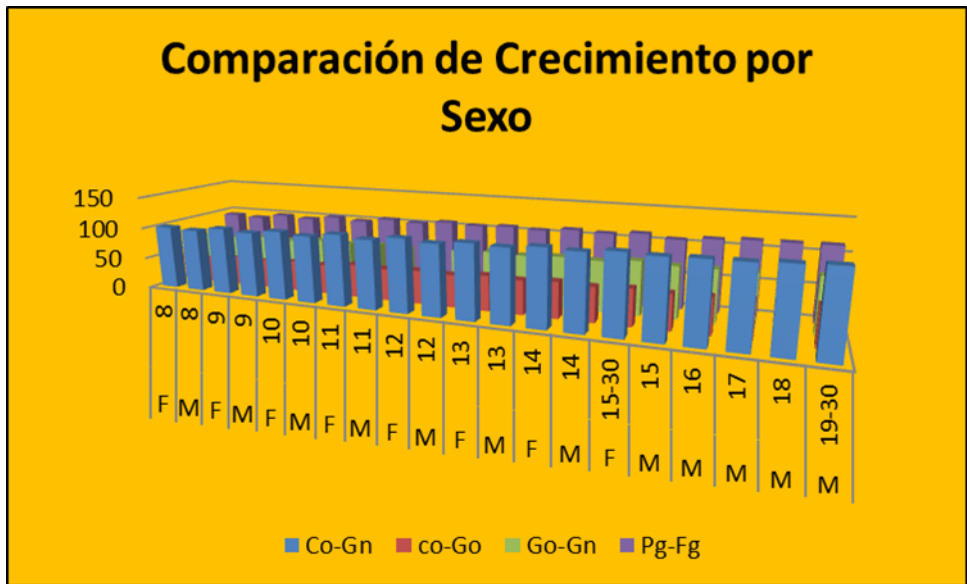
longitud de inicio en el sexo femenino, sin embargo, al cierre del desarrollo esta longitud fue mayor en el sexo masculino.



Gráfica 2. Análisis de dispersión en relación a edad, sexo y parámetros antropométricos

Como se muestra en la gráfica 3, la variable con mayor longitud de inicio al término del desarrollo fue la Co-Gn.

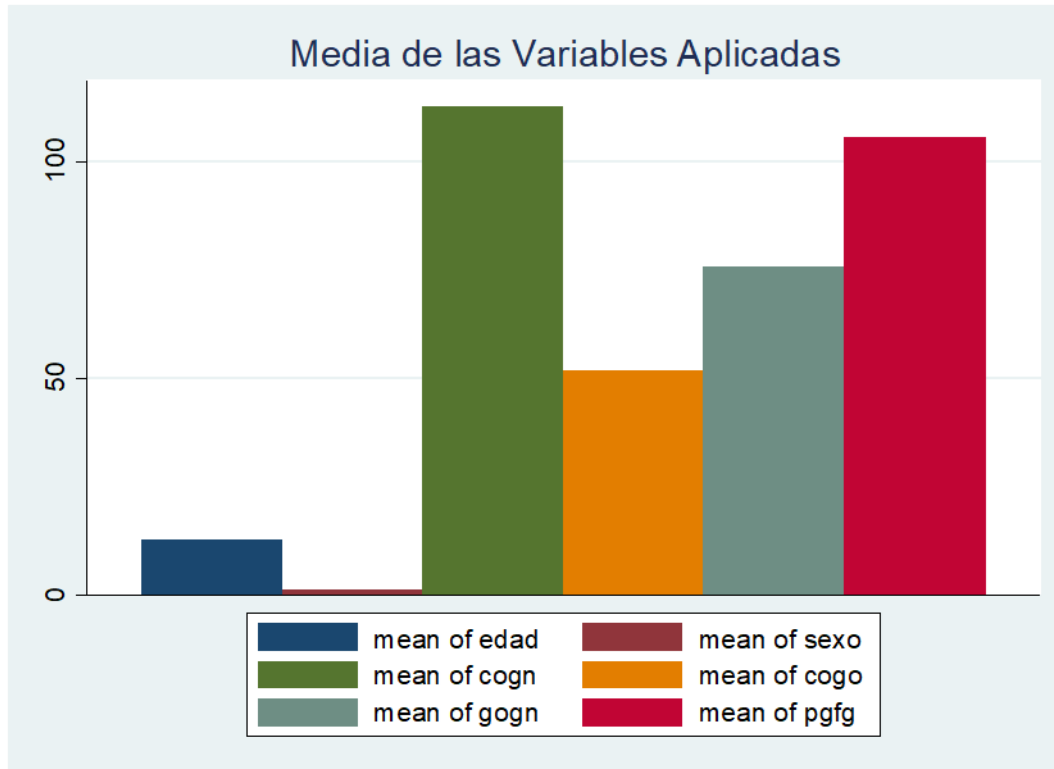
Mientras que la variable de Co-Go es la que presenta menor longitud de inicio al término del desarrollo.



Gráfica 4. Comparación de crecimiento por sexo

En la gráfica 5, observamos el comportamiento de las medias de cada variable; las variables Co-Gn y la variable

Pg-Fg tienen medias muy altas, estando por encima de las medias de las variables Co-Go y la variable Go-Gn.



Gráfica 5. Media de las variables antropométricas analizadas en el estudio

DISCUSIÓN

Para determinar el sexo de los restos óseos, la mandíbula parece ser uno de los elementos más útiles.

Los rasgos dimórficos en mandíbulas permiten la correcta identificación de un gran número de casos, pero es sabido que presentan un comportamiento de acuerdo a la población específica, lo que puede explicar la precisión inferior de estudios posteriores.

Por otro lado, la literatura general asume que la evaluación objetiva de los restos óseos a través de comparaciones métricas nos permite obtener una mejor estadística estandarizada de precisión para la determinación de la edad y el

diagnóstico del sexo en las ciencias forenses.

El presente estudio analiza una serie de medidas lineales en las mandíbulas de mujeres y hombres concluyendo que, hay diferencia del tamaño de la mandíbula en la muestra analizada.

Las gráficas muestran un aumento con la edad en todas las variables mandibulares evaluadas en este estudio, es decir, Co-Go, Co-Gn, Go-Gn y Pg Fg. Se encontró que existe la tendencia de crecimiento progresivo en todas las variables. Este estudio corrobora con investigaciones anteriores en términos de crecimiento mandibular.

El presente estudio puede ser de utilidad como una herramienta para la identificación de sexo; sin embargo, no debe tomarse como definitivo, ya que debe recordarse que la muestra de sujetos analizados tiene un tipo de oclusión clase I de Angle, es decir, se excluyeron de la investigación, sujetos con anomalías en su tipo de dentadura.

Se recomienda para un estudio posterior, el análisis en sujetos con oclusión clase II (división 1 y 2) y clase III de Angle, para analizar las medidas y así, poderlas comparar con las obtenidas en el presente trabajo. Notando si existe una diferencia significativa en los resultados.

REFERENCIAS

1. Moyapueyo, V., Roldan, B., Sánchez, J. Odontología legal y forense. Fuentes y reseña histórica. 1994. España: Masson, S.A.
2. Navarro, A., Roldán. N., Kiru. Método de Mann para estimar la edad esquelética en cráneos del laboratorio de criminalística de la policía nacional del Perú. 2007. 4(1) 2-7.
3. Marín, L., Moreno, F. Odontología forense: Identificación odontológica de cadáveres quemados. Reporte de dos casos. 2004. Grupo de Investigación Cirugía Oral y Maxilofacial de la Universidad del Valle. 12 (2)
4. Aparicio, D., Hurtado, A., Pedraza, A., Casas, J. Identificación positiva por medio del uso de la rugoscopia en un municipio de Cundinamarca (Colombia): reporte de caso. 2007. 45(3):446-449.
5. Vaz, M., Silveira, B. The experience of the Forensic Anthropology Service of the Medical Examiner's Office in Porto Alegre, Brazil. *Forensic Sci.* 2008, 179: 45-49
6. Grimaldo- Carjevschi, M. Rugoscopia, queiloscopy, oclusografía y ocluseradiografía como métodos de identificación en odontología forense. Una revisión de la literatura. 2010. 48 (2).
7. De la Cruz, B., Daruge, E., Francesquini, L. Aplicaciones clínicas de la odontología forense. Historia-Importancia. Reporte de caso. 2003. Vol. 9.
8. Loth, S. R. & Henneberg, M. Sexually dimorphic mandibular morphology in the first few years of life. *J. Phys. Anthropol.* 2001, 115:179-86.
9. Coqueugnot, H.; Giacobini, G. & Malerba, G. L. Utilisation de caracteres morphologiques dans la diagnose sexuelle des mandibules d'enfants: application a la collection osteologique de Turin (Italie). *Bull. mém. Soc. Anthropol. Paris.* 2002, 14(1-2):131-9.
10. Suazo, G. I. C.; Zavando, M. D. A. & Smith, R. L. Blind test of mandibular morphology with sex indicator in subadult mandibles. *Int. J. Morphol.* 2008, 26(4):845-8.
11. Suazo G.I.C., Zavando M.D.A., Smith R.L. Determinación del sexo en mandíbulas en el primer año de vida mediante una mayor aproximación cuantitativa. *Int. J. Morphol.*, 27(1):113-116,2009.
12. Cardoso, H. F. Sample-specific (universal) metric approaches for determining the sex of immature human skeletal remains using

- permanent tooth dimensions. *J. Archaeol. Sci.* 2008, 35:158-68.
13. Suazo G.I., Zavando M.D., Luiz S.R. Exactitud de la forma del paladar como indicador de sexo en cráneos humanos con pérdida de dientes maxilares. *Int. J. Morphol.*, 2008, 26(4): 989-993.
 14. Krogman, W. M. & Iscan, M. Y. *The Human Skeleton. In Forensic Medicine.* Springfield, Illinois, Charles C. Thomas Pub., 1986.
 15. Schutkowski, H. Sex determination of infant and juvenile skeletons: Morphognostic features. *Am. J. Phys. Anthropol.*, 1993, 90:199-205.
 16. Rösing F.W., Graw M., Marré B., Ritz-Timme., Rothschild M.A., Rötcher K.R., Scmeling A., Schröder I., Geserick G. Recommendations for the forensic diagnosis of sex and age from skeletons. *Journal of comparative human biology* 58: 75-89, 2007.
 17. Kimmerle E.H., Ross A., Slice D. Sexual dimorphism in America: geometric morphometric analysis of the craniofacial region. *J. Forensic Sci.* 53:54-7, 2008.
 18. Suazo G.I., Zavando M.D., Smith R.I. Evaluating accuracy and precision in morphologic traits for sexual dimorphism in malnutrition human skull: a comparative study. *Int. J. Morphol.* 2008, 26(4):877-881.
 19. Cantín L.M., Suazo G.I., Zavando M.D., Luiz S.R. Sexual Dimorphism Determination by Piriform Aperture Morphometric Analysis in Brazilian Human Skulls. *Int. J. Morphol.* 2009, 27(2): 327-331.
 20. Hwang, T. S. & Kang, H. S. Morphometry of nasal bases and nostrils in Koreans. *Ann. Anat.* 2003, 185:189-93.
 21. Ramos N.A., Suazo I.C., Martinez M.M.L, Reyes L. Relaciones transversales faciales en niños chilenos de la región del Maule. *Int. J. Morphol.* 25(4): 703-707, 2007.
 22. Saini V., Srivastava R., Raiz R., Shamal S., Satya N., Singh T., Tripathi S., Mandibular ramus: An indicator for sex in fragmentary Mandible. *Journal of Forensic Sciences.* 2011, 56: 513-516.
 23. Loth, S. R. & Henneberg, M. Mandibular ramus flexure: a new morphologic indicator of sexual dimorphism in the human skeleton. *Am. J. Phys. Anthropol.* 1996, 99(3):473-85.
 24. Suazo G.I.C., San Pedro V.J., Schilling Q.N.A., Celis C.C.E., Hidalgo R.J.A., Cantín L.M. Test ciego con Ortopantomografía de la flexura de la rama mandibular como un indicador de sexo en adultos jóvenes chilenos. *Int. J. Morphol.* 2008, 26(1): 89-92.
 25. Manhdi E., Abolfazl F., Fariba. Evaluación de algunos parámetros antropométricos en niños de 4-11 años en Kurmanj origen étnico (Norte Khorasan, Irán)
 26. Coquerelle M., Bookstein F.L., Braga J., Halazonetis D.J., Weber G.W., Mitteroecker P. El dimorfismo sexual de la mandíbula humana y su asociación con el desarrollo dental. *Physical Anthropology.* 2011, 145(2): 192-202.
 27. Suazo G.I., Zavando D. Efecto de la edad en el crecimiento de los rasgos morfológicos para la determinación del sexo en cráneos y mandíbulas Humanas. *Int. J. Morphol.* 2012, 30(1): 296-301.

28. Moreira S.I., Naback L.V., Vieira S.V. Relación entre el crecimiento mandibular y maduración esquelética en melanoderma de mujer joven brasileña. Dental Press J. Orthod. 2010, 15(2): 58-70.
29. Yasar T.H., Duran A., Canturk Determinación del género mediante la medición del tamaño de los senos maxilares en las tomografías computarizadas. Surgical & Radiologic Anatomy. 2007, 29:9-13.
30. Testut, L.; Latarjet, A. y Latarjet, M. Tratado de Anatomía humana, Salvat Editores S.A., Barcelona, 1988. Pág. 84.
31. Sperber GH. Craniofacial Embriology. Dental Handbook. 4th Edition. Wright. Great Britain, 1989.
32. Meikle MC. Craniofacial Development, Growth and Evolution. 1st edition. Bateson Publishing, Bressingham, Norfolk, England. 2002
33. Kjaer I, Keeling JW & Fischer B. The Prenatal Human Cranium-normal and pathologic development. Munksgaard, 1999.
34. Kjaer I. Histochemical investigation on the symphysis menti in the human fetus related to fetal skeletal maturation in the hand and foot. Anat 1975; 93:606-633.
35. Petrovic, AG. An experimental and cybernetic approach to the mechanism of action of functional appliances on the mandibular growth. Maloclusión and the periodontum, Cranifacial Growth Series, Center for Human Growth and Development, University of Michigan. 1984
36. Silberman, M., Reddi, AH., Hand, AR., Leapman, R., Von der Mark, K., Franzen, A. Chondroid bone arises from mesenchymal stem cells in organ culture of mandibular condyles. Journal of Craniofacial Genetics and Development Biology 1987; 7:59-80.
37. Williams PL. Gray's Anatomy. 38th edition. Ed. Churchill Livingstone, 1995.
38. Enlow DH. Facial Growth. 3rd edition. W.B. Sander, Philadelphia, 1990.

