

Gaceta Médica de México

Volumen
Volume 137

Número
Number 1




Enero-Febrero
January-February 2001

Artículo:




**Poblaciones clonales de células t y b
en prurigo actínico, una fotodermatosis**

Derechos reservados, Copyright © 2001:
Academia Nacional de Medicina de México, A.C.

**Otras secciones de
este sitio:**

-  **Índice de este número**
-  **Más revistas**
-  **Búsqueda**

***Others sections in
this web site:***

-  ***Contents of this number***
-  ***More journals***
-  ***Search***

Poblaciones clonales de células T y B en prurigo actínico, una fotodermatosis

Gabriela González-Rodríguez,* Rodolfo Ocadiz-Delgado**

Recepción versión modificada 01 de febrero del 2000; aceptación 19 de junio del 2000

Resumen

El Prurigo Actínico (PA) es una fotodermatosis crónica en la cual factores genéticos e inmunológicos han sido relacionados con la patogénesis de la enfermedad. Este trabajo fue diseñado con el propósito de investigar la existencia de poblaciones clonales de linfocitos T y B en lesiones de labio y conjuntiva de pacientes con PA. A partir de muestras de tres pacientes con PA se aisló y purificó DNA de alto peso molecular el cual fue analizado por hibridación tipo Southern utilizando sondas específicas para el receptor para antígeno de la célula T subunidad β (RCT β) y para las cadenas pesadas de los genes de inmunoglobulinas (Ig-JH). En las biopsias fueron detectados tanto rearrreglos genéticos del RCT β como para los genes de inmunoglobulinas. La presencia de poblaciones clonales de células T y B en pacientes con PA indican que el sistema inmune juega un papel importante en la patogénesis de la enfermedad.

Palabras Clave: Prurigo actínico, RCT, inmunoglobulinas, poblaciones clonales

Summary

Actinic prurigo (AP) is a chronic photodermatosis in which genetic and immunological factors has been implicated in the pathogenesis of the disease. This work was designed to investigate the existence of clonal populations of T and B lymphocytes in lesions of the labial mucosa and conjunctiva of patients with actinic prurigo. Genomic DNA of three patients with actinic prurigo and controls were analyzed in Southern blots using DNA molecular probes for the b subunit of the T-cell receptor for antigen (TCR β) and for the heavy chain of immunoglobulin genes (Ig-JH). Clonal rearrangements of T-cell receptor genes were detected in biopsy samples taken from the labial mucosa of two patients and of immunoglobulin genes in DNA extracted from the conjunctiva of a different patient. The presence of distinct clonal T or B lymphocyte populations in patients with actinic prurigo indicates that the immune system may play a relevant role in the pathogenesis of the disease.

Key words: Actinic prurigo, TCR, immunoglobulins, clonal populations

* Departamento de Inmunología, Instituto de Investigaciones Biomédicas, UNAM y División de Investigación Básica, Instituto Nacional de Cancerología-SS.

** Departamento de Genética y Biología Molecular, CINVESTAV-IPN México D.F., México.

Correspondencia y solicitud de sobretiros: M. en C. Rodolfo Ocadiz, Departamento de Genética y Biología Molecular (L-24), CINVESTAV-IPN. Av. Instituto Politécnico Nacional 2508, Col. San Pedro Zacatenco. CP 07360, México, D.F. México. TEL: 57 47 70 00 ext. 5310. FAX: 5747 70 00 ext. 5313. e-mail: wiloxo@yahoo.com

Introducción

El Prurigo Actínico (PA) es una fotodermatosis idiopática la cual presenta un desarrollo en edades tempranas y tiene una alta incidencia entre miembros de la población natural de América y en algunas áreas del Reino Unido.¹⁻³ Los primeros síntomas del PA comienzan alrededor de los 6 a los 8 años de edad. Existe una marcada predominancia en las mujeres con una relación de 2:1 hasta 4:1 con respecto a los hombres. El PA afecta casi exclusivamente a grupos Mestizos con tipos de piel IV o VI los cuales habitan a 1000 m sobre el nivel del mar. La enfermedad tiene un curso crónico, con recaídas durante el año, especialmente en zonas tropicales, en donde casi no existen variaciones estacionales con referencia a la radiación solar.¹⁻⁷ Los pacientes con PA tienen una reacción adversa a la luz del sol, principalmente a la luz ultravioleta (UV) tipo B (290-320 nm) así como a la luz UV tipo A (320-400 nm).^{2,9}

El PA es caracterizado por lesiones en las áreas de la piel expuestas a la luz solar, principalmente en labios, cara y brazos. Las lesiones son polimórficas, hiperpigmentadas e incluyen máculas y pápulas que pueden evolucionar a costras y placas liquenificadas.¹

La conjuntiva puede estar afectada hasta en un 45 % de los casos. Los cambios comienzan con hiperemia y, en algunos casos, fotofobia y lagrimeo. Posteriormente, existe una pigmentación café e hipertrofia de la pupila. Estas lesiones, usualmente son asintomáticas, pero puede ocasionar prurito y, en algunas situaciones, pueden llegar a ser tan severas que interfieren con la vista.¹⁻¹¹

La prevalencia del PA en Mexicanos al parecer es particularmente alta con respecto a otros países, sugiriendo una predisposición genética influenciada por rasgos étnicos ancestrales ya que diferentes miembros de una misma familia casi siempre son afectados.^{4-7,12-14} Por otro lado, se ha sugerido la participación del sistema inmune en la patogenia de esta enfermedad ya que pacientes con PA expresan predominantemente HLA-A24 y HLA-Cw4.¹⁵⁻¹⁹ Moncada y col.²⁰ sugirieron que el PA está relacionado con una respuesta inmune anormal en la piel; ellos encontraron un incremento de linfocitos T en sangre periférica y demostraron que linfocitos T CD4+ estaban presentes en infiltrados de lesiones inducidas artificialmente en la piel.

En este trabajo se planteó la posibilidad de definir la naturaleza de los infiltrados linfocitarios en lesiones de pacientes con PA mediante estrategias de Biología Molecular. Los resultados de estos experimentos mostraron que tanto los genes que codifican para el receptor para antígeno de la célula T subunidad β (RCT β) como los genes que codifican para la cadena pesada de las inmunoglobulinas (Ig-JH), presentan rearrreglos genéticos, lo que sugiere la presencia de poblaciones clonales de células T y B en PA.

Material y métodos

Pacientes

Las características generales de las tres pacientes femeninas con PA incluidas en este estudio se presentan en el Cuadro I. El diagnóstico de PA fue realizado en base a las características y distribución de las lesiones observadas en áreas expuestas: piel, labio y conjuntiva. En general, las lesiones fueron polimórficas, predominantemente máculas y pápulas las cuales en algunos casos evolucionaron en placas y costras. También fueron observadas áreas de hiperpigmentación y liquenificación en las pacientes. El diagnóstico diferencial se realizó en comparación con la erupción lumínica polimórfica (ELP) y con infiltración secundaria debida a desórdenes linfoproliferativos. Las pacientes en este estudio respondieron satisfactoriamente a las dosis apropiadas de talidomida.

Biopsias

Se obtuvieron muestras quirúrgicas de los labios de las tres pacientes. Además, se obtuvo una muestra de conjuntiva de una de ellas. Un fragmento de cada muestra fue procesada para análisis histológico. El resto de la muestra fue congelado inmediatamente a -70°C hasta la purificación de DNA.

Las alteraciones histopatológicas correspondieron a las descritas previamente por otros autores.¹ Las lesiones en piel estaban caracterizadas por hiperqueratosis, acantosis, áreas de ulceración y un infiltrado linfoide difuso en la dermis. La mucosa

Cuadro I. Características clínicas e histopatológicas de pacientes con PA incluidos en este estudio.

Característica	Paciente		
	PA1	PA2	PA3
Edad	25	15	9
Sexo	F	F	F
Edad de inicio	18	5	8
Muestra	Labio	Labio	Labio Conjuntiva
Respuesta a Talidomida	+	+	+
Biopsias de Labio:			
Hiperqueratosis	+	+	-
Acantosis	+	+	+
Engrosamiento de la lámina basal	+	+	+
Infiltrado linfocitario denso (patrón folicular)	+	+	-
Infiltrate linfocitario escaso			+
Biopsia de Conjuntiva:			
Engrosamiento epitelial	SM	SM	+
Infiltrado linfocitario denso (patrón folicular)	SM	SM	+
Vasodilatación	SM	SM	+

F: Femenino; +++: Buena respuesta; +: Positivo; SM: Sin Muestra.

labial presentó áreas de ulceración, capilares dilatados y un infiltrado inflamatorio mixto compuesto de eosinófilos y linfocitos los cuales en algunas áreas estaban organizados en nódulos foliculares. En la conjuntiva, el infiltrado celular estaba compuesto de linfocitos los cuales se organizaban en nódulos similares a los descritos en labio.

Controles

Tejidos no linfoides. Se incluyeron ácidos nucleicos purificados a partir de tejidos no linfoides como riñón o testículo, obtenidos de autopsias. Estos controles se utilizaron como líneas germinales de DNA.

Líneas celulares. Se incluyeron líneas celulares de estirpe T (HUT102) y de estirpe B (OCY-L43) las cuales fueron donadas generosamente por el Dr. E. Hersh (Arizona Cancer Center, U.S.A.). Estas células fueron cultivadas *in vitro* en medio RPMI 1640 suplementado con suero fetal al 10 %, L-glutamina 1 mM, y 1% de aminoácidos no-esenciales, piruvato de sodio, y una combinación de antibióticos (Life Technologies Inc. Gibco-BRL, U.S.A.).²¹

Extracción de DNA e hibridación tipo Southern

DNA de alto peso molecular fue extraído de cada muestra, de las líneas celulares y de los tejidos control mediante procedimientos convencionales.²²

Los ácidos nucleicos fueron digeridos con diferentes enzimas de restricción (BamHI, EcoRI ó HindIII de acuerdo a las recomendaciones del fabricante; Amersham Pharmacia Biotech, UK). Posteriormente las muestras fueron sometidas a electroforesis en geles de agarosa al 0.9 %. El DNA fue desnaturalizado *in situ* y transferido a filtros de nitrocelulosa (Hybond C-extra, Amersham Pharmacia Biotech, UK) de acuerdo al procedimiento descrito por Sambrook.²² Las condiciones de hibridación y lavados se realizaron como se ha descrito anteriormente.²¹ Los filtros fueron expuestos de 3 a 5 días a -70°C a películas X-OMAT (Kodak, México) con pantallas intensificadoras.

Sondas

Se utilizaron las siguientes sondas moleculares: (a) El fragmento PstI de 770 pares de bases (pb) de la región Cβ²³ el cual reconoce la subunidad β del

RCT y (b) El fragmento BamHI-HindIII de 6000 pb el cual reconoce a los genes de las cadenas pesadas de las inmunoglobulinas (JH).

Resultados

El análisis del DNA extraído a partir del labio de dos de las pacientes mostró que los genes del RCT β estaban rearrreglados (Cuadro II, Figura 1). Aunque los genes del RCT presentaron una configuración germinal en el último paciente, existe la posibilidad de no haber detectado poblaciones clonales mínimas debido a la limitación de la técnica. Sin embargo los hallazgos en los pacientes PA1 y PA2 sugieren que una respuesta inmune mediada por células T puede estar involucrada en la patogénesis de la enfermedad.

Por otro lado, cuando el DNA de los tres pacientes fue analizado con la sonda JH, los patrones electroforéticos mostraron rearrreglos para los genes de inmunoglobulinas solamente en la muestra tomada de la conjuntiva de la paciente PA3 (Cuadro II, Figura 2). La rehibridación del mismo filtro con la sonda dirigida contra RCT β mostró un patrón germinal (Cuadro II) descartando la posible degradación del DNA o una digestión parcial.

Discusión

En este reporte demostramos los rearrreglos genéticos del RCT β y de las Ig-JH en muestras de lesiones provenientes de pacientes con PA. La expresión de distintas moléculas es indicativa de

expansiones clonales de linfocitos en esta fotodermatosis y apoya la participación del sistema inmune en la patogénesis de la enfermedad.

Estudios previos realizados por otros grupos han mostrado una correlación positiva entre los antígenos HLA-A24, HLA-Cw4 y la susceptibilidad para desarrollar PA.^{15,17,18} Algunos de los péptidos presentados por estos alelos de HLA en pacientes con PA pueden corresponder a productos de degradación de proteínas anormales codificadas por genes que presentan mutaciones inducidas por irradiación UV. Por lo tanto, el reconocimiento de péptidos antigénicos por linfocitos T citotóxicos puede disparar el desarrollo de una respuesta inmune lítica en contra de células presentadoras de antígeno y por lo tanto ser responsable del desarrollo de lesiones en áreas expuestas del cuerpo. Sin embargo, es importante mencionar que los pacientes con PA expresan diferentes alelos HLA;¹⁸ estas diferencias en el haplotipo no necesariamente restringen la participación del sistema inmune en la patogénesis de la enfermedad. De hecho, la heterogeneidad en la expresión de antígenos HLA puede aumentar la capacidad del complejo principal de histocompatibilidad para presentar péptidos antigénicos y para inducir una respuesta inmune mediada por células T en las cuales otras moléculas del repertorio del RCT pudieran ser expresadas por diferentes subtipos de linfocitos.

Una interpretación alterna para los resultados obtenidos con los genes del RCT β puede ser que las donas detectadas corresponden a linfocitos CD4+ como sugiere Moncada et al.²⁰ utilizando anticuerpos monoclonales. En este caso, la secreción de TNF β por células TH-1 y de TNF α por eosinófilos pudo ser al menos parcialmente responsable del daño tisular. La discriminación entre estas posibilidades está todavía por dilucidarse.

Otro hallazgo interesante fue la identificación de rearrreglos genéticos de los genes de inmunoglobulinas en la muestra proveniente de conjuntiva pero no en la muestra de labio del mismo paciente. En este momento no se tiene una explicación satisfactoria para la diferencias moleculares detectadas en muestras obtenidas de diferentes regiones del cuerpo, sin embargo es posible que algunas de las características del PA puedan ser consecuencia de una red compleja de interacciones la cual incluye tanto células del sistema inmune como sus produc-

Cuadro II. Análisis genómico de pacientes con PA.

Muestra	RCT β			J _H		
	B	E	H	B	E	H
Controles						
Testículo	G	G	G	G	G	G
Riñón	G	G	R	G	G	G
HuT102	R	R	R	G	G	G
OCY-L43	G	G	G	R	R	R
Pacientes						
PA1	R	R	R	G	G	G
PA2	R	R	R	G	G	G
PA3L	G	G	G	G	G	G
PA3C	G	G	G	R	R	R

B: BamHI; E: EcoRI; H: HindIII; G: Línea Germinal; R: Rearreglo; L: Labio; C: Conjuntiva.

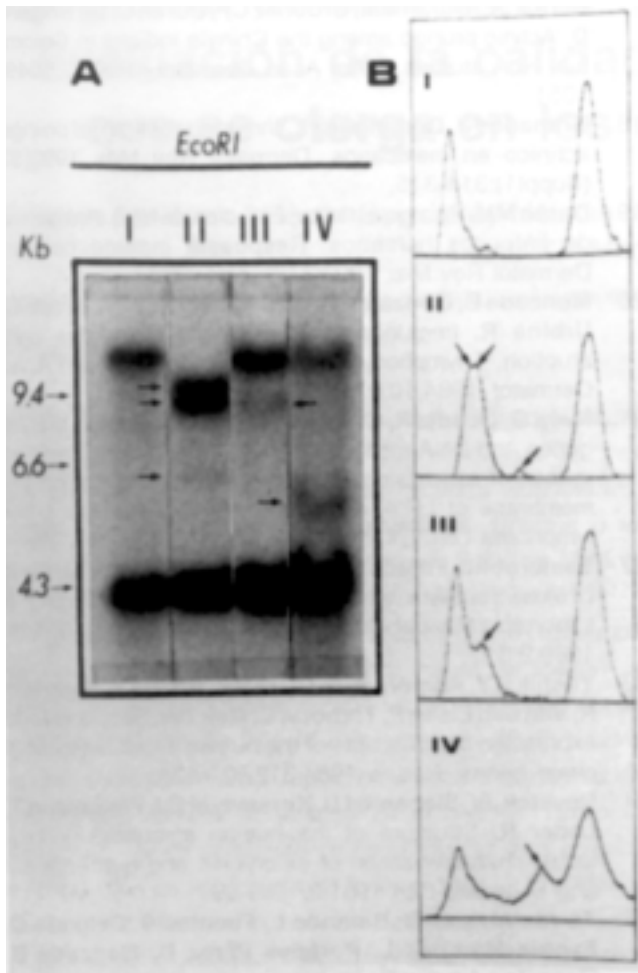


Figura 1. Análisis tipo Southern de los genes RCT β en pacientes con PA. Panel (A): DNA genómico digerido con EcoRI y analizado con la sonda RCT β : (I) Riñón normal, (II) Línea celular HuT-102, y labio de los pacientes PA1 (III) y PA2 (IV). Las flechas indican la posición de las bandas de DNA rearrregadas. Los números a la izquierda de la autorradiografía corresponden a los fragmentos del marcador 1 DNA digerido con HindIII expresados en kilobases (miles de pares de bases, Kb). Panel (B): Análisis densitométrico de las bandas de DNA rearrregadas que mostraron una baja intensidad. Esta determinación se llevó a cabo mediante un analizador de imágenes digitales AMBIS versión 4.3 (AMBIS, U.S.A.). Los fragmentos rearrregados se indican con flechas.

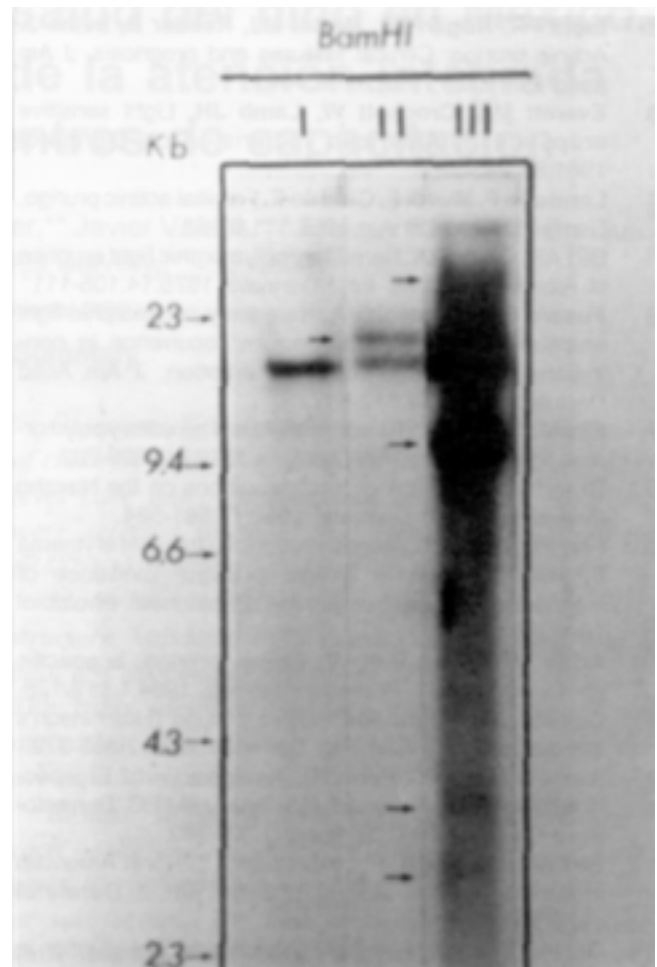


Figura 2. Análisis tipo Southern de los genes de las cadenas pesadas de las inmunoglobulinas. El DNA genómico de riñón normal (I), línea celular OCY-L43 (II) y de la conjuntiva del paciente PA3(III) fue digerido con BamHI e hibridado con la sonda JH. Las flechas indican los fragmentos de DNA rearrregados. Los números a la izquierda de la autorradiografía corresponden a los fragmentos del marcador 1 HindIII expresados en Kb.

tos. Las diferencias en la naturaleza del infiltrado linfocitario en el labio o en la conjuntiva habían sido previamente sugeridas por Torres-Alvarez et al.²⁵ y por Santos-Martínez et al.²⁶ utilizando anticuerpos monoclonales dirigidos contra moléculas de adhesión como LFA-I y determinando la expresión de diferentes interleucinas respectivamente. Finalmente, el PA es una enfermedad más compleja de lo que originalmente se pensaba por lo que existe la posibilidad de que mediante estrategias de genética

molecular se logren identificar subtipos, estableciendo parámetros más definidos para el diagnóstico y tratamiento del mismo

Agradecimientos: Este trabajo fue realizado con apoyo del Consejo Nacional de Ciencia y Tecnología (PCCBBNA-020583) y del Programa Universitario de Investigación en Salud. Agradecemos la valiosa asesoría del Dr. Guillermo Alfaro, así como la colaboración de la Dra. Elisa Vega. Agradecemos el trabajo gráfico y de fotografía a José Avilés y a Rafael Avila.

Referencias

1. Hojyo-Tomoka T, Vega-Memije E, Granados J, Flores O, Cortés-Franco R, Teixeira F, Domínguez-Soto L. Actinic prurigo: An update. *Int J Dermatol* 1995;34:380-384.

2. **Lane PR, Hogan DJ, Martol MJ, Reeder B, Irvine J.** Actinic prurigo: Clinical features and prognosis. *J Am Acad Dermatol* 1992;26:683-692.
3. **Everett MA, Crockott W, Lamb JH.** Light sensitive eruptions in American Indians. *Arch Dermatol* 1961;83:243-247.
4. **Londoño F, Muvdi F, Giraldo F.** Familial actinic prurigo. *Dermatol Ibero Lat Am* 1968;111:61-63.
5. **Birt AR, Davis RA.** Hereditary polymorphic light eruption of American Indians. *Int J Dermatol* 1975;14:105-111.
6. **Fusaro RM, Johnson JA.** Hereditary polymorphic light eruption of the American Indians: occurrence in non-Indians with polymorphic light eruption. *J Am Acad Dermatol* 1996;34:612-617.
7. **Birt AR, Hogg GR.** The actinic cheilitis of hereditary polymorphic light eruption. *Arch Dermatol* 1979;115:699-702.
8. **Brandt R.** Dermatological observations on the Navaho reservation. *Arch Dermatol* 1958;77:581-584.
9. **Farr PM, Diffey BL.** Augmentation of ultraviolet erythema by indomethacin in actinic prurigo: Evidence of mechanism of photosensitivity. *Photochem Photobiol* 1988;47:413-417.
10. **Addo HA, Frain-Bell W.** Actinic prurigo: a specific photodermatosis? *Photodermatology* 1984;1:119-128.
11. **Calnan CD, Meara RH.** Actinic prurigo (Hutchinson's summer prurigo). *Clin Exp Dermatol* 1977;2:365-372.
12. **Ibarra G, Mena CA, Perez ML.** Prurigo actínico: El aspecto familiar. Revisión de 10 años en el HIM FG. *Dermatología Rev Mex* 1993;37(Suppl1):300-302.
13. **Birt AR, Davis RA.** Photodermatitis in North American Indians: familial actinic prurigo. *Int J Dermatol* 1971;10:107-114.
14. **Orr PH, Birt AR.** Hereditary polymorphic light eruption in Canadian Inuit. *Int J Dermatol* 1984;23:472-475.
15. **Sheridan DP, Lane PR, Irvine J, Martel M, Hogan DJ.** HLA typing in actinic prurigo. *J Am Acad Dermatol* 1990;22:1019-1023.
16. **Hojyo Tomoka T, Granados J, Vargas Alarcón G, Yamamoto Furusho JK, Vega Memije E, Cortés Franco R, Flores O, Teixeira F, Domínguez Soto L.** Further evidence of the role of HLADR4 in the genetic susceptibility to actinic prurigo. *J Am Acad Dermatol* 1997;36:935-937.
17. **Bernal JE, Duran MM, Ordonez CP, Duran C, De Brigard D.** Actinic prurigo among the Chimila Indians in Colombia: HLA studies. *J Am Acad Dermatol* 1990;22:1049-1051.
18. **Granados J, Dominguez L.** Inmunogenética del prurigo actínico en mexicanos. *Dermatol Rev Mex* 1993;37(Suppl1):314-315.
19. **Durán MM.** Prurigo actínico. Estudios de HLA. Antígenos de linfocitos humanos. Respuesta inmune celular. *Dermatol Rev Mex* 1993;37(Suppl1):316.
20. **Moncada B, González-Amaro R, Baranda L, Loredo C, Urbina R.** Immunopathology of polymorphous light eruption. T lymphocytes in blood and skin. *J Am Acad Dermatol* 1984;10:970-973.
21. **Nava G, Ocádiz R, Ortega V, Alfaro G.** Damage in B2m genes and DNA methylation of H-2 genes are involved in loss of expression of class 1 MHC products on the membrane of LR.4, a cell line derivative of the T-cell lymphoma L5178Y. *Eur J Immunol* 1992;19:141-158.
22. **Sambrook J, Fritsch EF, Maniatis T.** Analysis of genomic DNA by Southern hybridization. In: *Molecular Cloning. A Laboratory Manual.* Cold Spring Harbor Laboratory Press, 1989:9.31.
23. **Yoshikai Y, Anatoniou D, Clark SP, Yanagi Y, Sangster R, Van den Elsen P, Terhorst C, Mak TW.** Sequence and expression of transcripts of the human T-cell receptor β -chain genes. *Nature* 1984;312:521-524.
24. **Ravetch JV, Siebenlist U, Korsmeyer SJ, Waldmann T, Leder R.** Structure of the human immunoglobulin μ locus: characterization of embryonic and rearranged J and D genes. *Cell* 1981;27:583-591.
25. **Torres Alvarez B, Baranda L, Fuentes C, Delgado C, Santos Martínez L, Portales Pérez D, Moncada B, González Amaro R.** An immunohistochemical study of UV-induced skin lesions in actinic prurigo. Resistance of langerhans cells to UV light. *Eur J Dermatol* 1998;8:1:24-28.
26. **Santos Martínez L; Llorente L; Baranda L; Richaud Patin Y; Torres Alvarez B; Moncada B; González Amaro R.** Profile of cytokine mRNA expression in spontaneous and UV-induced skin lesions from actinic prurigo patients. *Exp Dermatol* 1997;6:291-97.