

Gaceta Médica de México

Volumen
Volume 137

Número
Number 1

Enero-Febrero
January-February 2001

Artículo:

Síndrome de Parry-Romberg con
glaucoma y embarazo. Primer caso en
la literatura

Derechos reservados, Copyright © 2001:
Academia Nacional de Medicina de México, A.C.

Otras secciones de
este sitio:

- 👉 Índice de este número
- 👉 Más revistas
- 👉 Búsqueda

*Others sections in
this web site:*

- 👉 *Contents of this number*
- 👉 *More journals*
- 👉 *Search*



Medigraphic.com

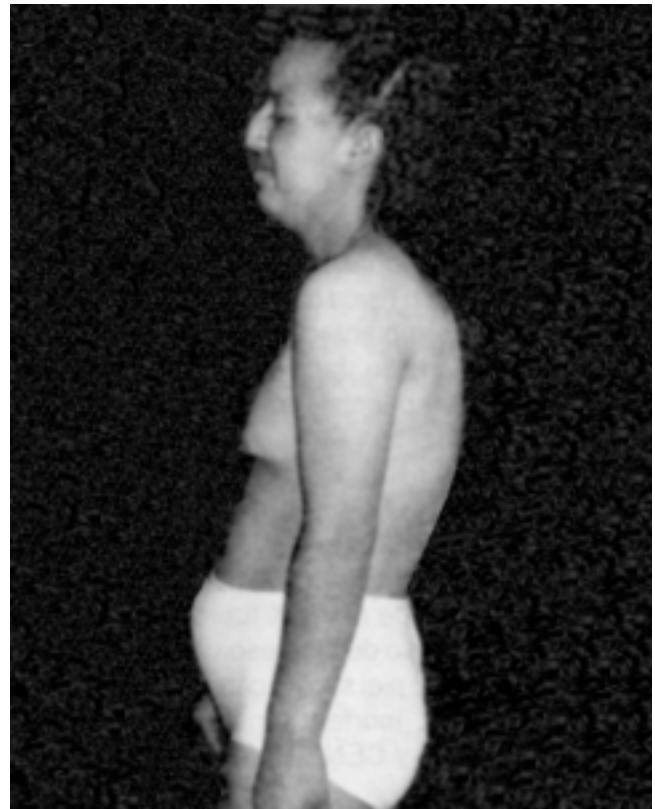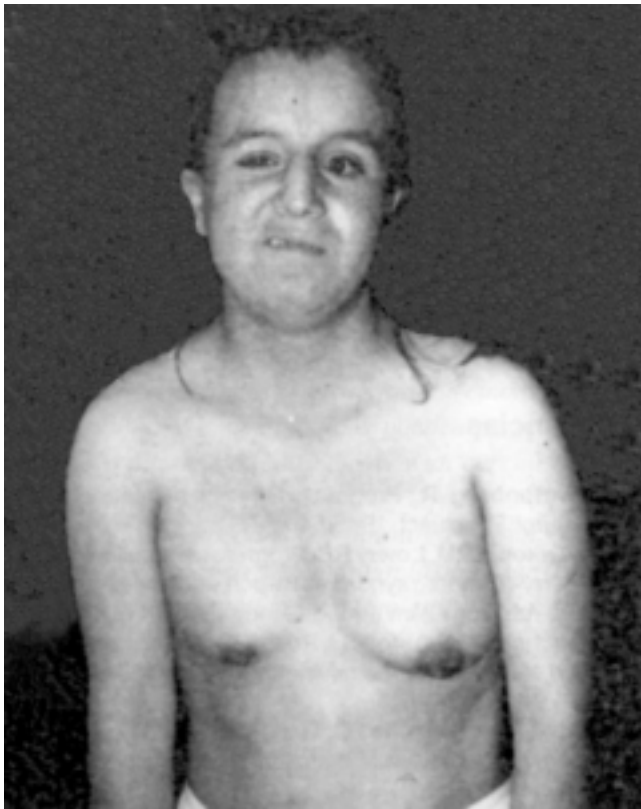
Síndrome de Parry-Romberg con glaucoma y embarazo. Primer caso en la literatura

Enrique López-Leyva,* Ernesto Dueñas-Arias,** Arturo Juárez-Azpilcueta,* Armando Montaña-Uzcanga,* Arturo Ortiz-Pavón*

Introducción

El síndrome de Parry-Romberg (hemiatrofia facial progresiva) es un trastorno poco frecuente y los casos descritos son de presentación esporádica. En la actualidad no se tiene evidencia para sustentar una base mendeliana. La entidad se caracteriza por presentar atrofia hemifacial progresiva, epilepsia contralateral Jacksoniana, neuralgia del trigémino, alteraciones oculares y del cabello variables,¹ cambios en la pigmentación de la piel y

esclerodermia localizada.² Aunque no existe evidencia de alteración gonadal o hipofisiaria en el padecimiento que comprometa la fertilidad, no se han descrito reportes de caso en la literatura que lo confirmen. Tampoco, dentro de las alteraciones oculares reportados,³ se ha descrito el desarrollo de glaucoma. En este reporte, presentamos a una mujer de 19 años con el síndrome de Parry-Romberg, la cual desarrolló glaucoma en la infancia, así mismo, cursó con embarazo de 38 sdg sin complicaciones, obteniéndose un recién nacido



* Servicio de Ginecología y Obstetricia

** Servicio de Genética Humana Hospital General de México.

Correspondencia y solicitud de sobretiros: Av. Hidalgo 36, Col. Asunción Xochimilco, CP 16040 Tel. 56768723.

femenino clínicamente sano. Esto confirma que el síndrome de Parry-Romberg *per se*, no compromete la fertilidad de los afectados. La asociación del síndrome de Parry-Romberg con glaucoma sugiere que probablemente este último sea parte del espectro fenotípico del síndrome.

Reporte de caso

Mujer de 19 años de edad, producto de padres jóvenes no consanguíneos con diagnóstico clínico de síndrome de Parry-Romberg e historia familiar negativa para el mismo. Antecedentes patológicos: enucleación de ojo izquierdo por glaucoma al año y medio de edad, trasplante de córnea derecha a los 4 años, rinoseptoplastia hace un año. Actualmente con diagnóstico de glaucoma de ojo derecho. Antecedentes ginecoobstétricos: menarquia a los 12 años, pubarquia y telarquia 13 años, TM 28 x 3, eumenorreica, IVSA no especificada, GI producto de violación, FUR no especificada. Control prenatal desde la semana 31 de gestación, curso normoevolutivo hasta la semana 38.3, ingresa por trabajo de parto en presentación pélvica, situación longitudinal, dorso izquierdo, frecuencia cardiaca fetal de 145 x minuto, 2 cm de dilatación y 80 % de borramiento, se practicó operación cesárea tipo Kerr sin complicaciones, obteniéndose producto femenino de 2500/g, Apgar de 7/9, Capurro de 40 semanas, clínicamente sano.

A la exploración física la paciente presenta talla baja (138 cm), implantación alta de cabello en frontal, frontal amplio, facies asimétrica, prótesis ocular izquierda, puente nasal prominente, labio superior delgado con limitación en la apertura, paladar y lengua fisurada, hipoplasia de pectoral y mama derecha, nevos en tórax, manchas hipercrómicas en extremidades inferiores y esclerodermia localizada en extremidades inferiores. Los estudios de rayos X fueron normales. El análisis citogenético de alta resolución fue normal, 46xx. La biopsia de piel sugirió cambios histológicos compatibles con morfea. Anticuerpos anticentrómero (CENP-A y CENP-B) fueron negativos

Conclusión

No existen reportes de caso en la literatura que describan a la entidad con alteraciones en la fertilidad, sea porque no las hay, o bien porque estas no han sido descritas. En el presente reporte, describimos el primer caso de la literatura con el síndrome de Parry-Romberg que sustenta el no-compromiso de la fertilidad por el padecimiento. El embarazo aunque no deseado confirmó el estatus fértil de la paciente.

El análisis citogenético o cariotipo realizado a la paciente fue de bandas GTG de alta resolución para verificar en un principio (cuando todavía no existía un diagnóstico clínico) algún hallazgo, como una deleción o una traslocación cromosómica o en su defecto una ruptura cromosómica.

El significado de la alta resolución es preparar a los cromosomas para que al ser observados en el microscopio puedan verse más largos y así apreciar mejor la estructura cromosómica. Para el caso de la paciente fue normal como todos los reportados en la literatura.

A pesar de que el cuadro clínico sugería un síndrome de Parry-Romberg, intentamos verificar que la esclerodermia localizada (parte del síndrome) presente en la paciente no estuviera causando alteraciones sistémicas, para ello realizamos anticuerpos anticentrómero, existe un solo reporte en la literatura,² en el que se describe al síndrome de Parry-Romberg con anticuerpos anticentrómero positivos. Los casos de esclerodermia progresiva presentan anticuerpos anticentrómero positivos hasta en un 90%.⁴

Referencias

1. **Wartenberg R.** Progressive facial hemiatrophy. Arch Neurol Psychiact 1945;54:75-96.
2. **Lewkonia RM, Lowry RB.** Progressive hemifacial atrophy (Parry-Romberg syndrome) report with review of genetics and nosology. Am J Med Genet 1983;14:385-390.
3. **Muchnick RS, Aston SJ, Rees TD.** Ocular manifestations and treatment of hemifacial atrophy. Am J Ophthalmol 1979;88:889-897.
4. **Fritzler MI, Kinsella TD.** The CREST syndrome: a distinct serologic entity with anticentromere antibodies. Am J Med 1980;69:520-526.