

Gaceta Médica de México

Volumen
Volume 137

Número
Number 1

Enero-Febrero
January-February 2001

Artículo:

Adenoma nefrogénico de la vejiga
urinaria. Una lesión que puede ser
confundida con carcinoma. Reporte de
cuatro casos

Derechos reservados, Copyright © 2001:
Academia Nacional de Medicina de México, A.C.

Otras secciones de
este sitio:

- 👉 Índice de este número
- 👉 Más revistas
- 👉 Búsqueda

*Others sections in
this web site:*

- 👉 *Contents of this number*
- 👉 *More journals*
- 👉 *Search*



Medigraphic.com

Adenoma nefrogénico de la vejiga urinaria. Una lesión que puede ser confundida con carcinoma. Reporte de cuatro casos

Claudia Esther Rodríguez-Montes,* Isabel Alvarado-Cabrero**

Resumen

El adenoma nefrogénico (AN) fue inicialmente descrito por Davis en 1949, quien lo interpreta como un hamartoma. Un año después Friedman y Kuhlenbeck publican ocho casos de este tipo de lesión, con una descripción detallada de la misma acuñando para ella el nombre de adenoma nefrogénico.

La mayoría de los autores consideran que esta lesión es de origen metaplásico, el conocimiento de la misma es fundamental debido a que puede remedar una neoplasia maligna tanto en el estudio cistoscópico como en el histológico.

Presentamos las características clínicas y los hallazgos patológicos de cuatro pacientes (2 hombres y 2 mujeres) con edades comprendidas entre los 20 y los 60 años de edad, todos ellos tenían como antecedente algún tipo de fenómeno irritativo de las vías urinarias (infección/cálculos). El diagnóstico clínico-patológico inicial fue de carcinoma en los cuatro pacientes.

En el estudio cistoscópico el AN puede ser polipoide o en forma de "placa", desde el punto de vista histológico puede mostrar varios aspectos morfológicos, algunos de ellos muy semejantes a los de un carcinoma. Varios aspectos clínicos y morfológicos pueden permitirnos el diagnóstico diferencial entre el AN y un carcinoma, aún cuando en ocasiones es difícil.

Tanto el clínico como el patólogo deben conocer este tipo de proceso pseudoneoplásico, para evitar errores en el diagnóstico y tratamiento de los mismos.

Palabras Clave: Adenoma nefrogénico, diagnóstico diferencial, lesión pseudoneoplásica

Summary

Nephrogenic Adenoma (NA) was first illustrated in 1949 by Davis, who described a case he interpreted as a "hamartoma". One year later Friedman and Kuhlenbeck described eight further examples in detail and named this lesion nephrogenic adenoma. This process is generally accepted to be metaplastic.

At cystoscopy and on microscopic examination nephrogenic adenoma may simulate a neoplasm. The clinical and pathologic findings in four patients are described. The patients were two women and two men 20-60 years of age, all of them had a history of some inciting injury (infection/calculus). The four cases were initially misdiagnosed as a carcinoma.

Several features of NA may cause particular diagnostic difficulty. Tiny tubules may simulate signet ring cells, the haphazard distribution of the tubules or single cell growth may also simulate the appearance of an invasive adenocarcinoma. A variety of clinical and pathologic differences should enable the distinction of these lesions. Although this is occasionally difficult. An emphasis here is placed on the diagnostic problems that they may pose for the surgical pathologist. Clinicians and pathologists should be aware about this type of lesions in order to avoid pitfalls in the diagnosis and treatment of them.

Key words: Nephrogenic adenoma, differential diagnostic, pseudoneoplastic lesion

* Escuela Militar de Graduados de Sanidad. Departamento de Patología del Hospital Central Militar. ** Departamento de Patología del Hospital de Oncología del CMN Siglo XXI, IMSS

Correspondencia y solicitud de sobretiros: Isabel Alvarado Cabrero. Colima 68-8. Col. Roma. México. D.F. CP 06700. Tel: 56 27 69 CP 06700 Ext. 4144/4149. e-mail: isa98@prodigy.net.mx.

Introducción

El adenoma nefrogénico (AN) es una lesión metaplásica del tracto urinario descrita por primera vez por Davis en 1949 con el nombre de hamartoma. En 1950 Friedman y Kuhlenbeck presentaron 8 casos de AN localizados en vejiga urinaria. Estos autores lo llamaron de esta manera por su semejanza histológica con los túbulos renales¹⁻³ El AN puede localizarse en cualquier parte del tracto urinario, pero su localización más frecuente es la vejiga urinaria, hasta en un 80% de los casos 15% en uretra 5% en uréter y rara vez en la pelvis renal.³⁻⁵

El adenoma nefrogénico es una lesión que tanto por clínica como por morfología puede confundirse con una neoplasia maligna. En el estudio cistoscópico la lesión puede simular una neoplasia papilar o en ocasiones una lesión "plana" similar a un carcinoma *in situ* o invasor.

Las características histológicas típicas del adenoma nefrogénico son pequeños túbulos y quistes cubiertos por una capa única de células planas, cúbicas, columnares o en tachuela con escaso citoplasma eosinofílico, amfófilico o claro. El aspecto más importante en el reconocimiento de este tipo de lesiones es el diagnóstico diferencial con neoplasias malignas que pueden presentar patrones morfológicos similares como son el adenocarcinoma de células claras y el carcinoma de células transicionales con patrón en nidos sólidos.

Se presentan 4 casos clínicos, los cuales se diagnosticaron en forma inicial como neoplasias malignas.

Caso 1

Hombre de 50 años de edad con antecedente de hipertensión arterial. Inicia su cuadro clínico con dolor intenso en fosa iliaca derecha que se irradia a la porción inferior del abdomen; se realiza una urografía excretora en la que se visualiza un sistema pielocalicial dilatado con cálculo localizado en pelvicilla.

Dos meses después desarrolla hematuria, en el estudio cistoscópico se observa una lesión descrita como "excrecente" la cual se reseca. En el estudio histopatológico se observa una lesión de aspecto polipoide con áreas quísticas (Figuras 1 y

2) que se diagnostica en su hospital general de zona como Carcinoma de células transicionales. El paciente es transferido a otro hospital para su tratamiento. En la revisión de laminillas la lesión fue reclasificada como adenoma nefrogénico.

Caso 2

Mujer de 60 años de edad con antecedentes de cuadros repetitivos de infección de vías urinarias. Inicia su padecimiento con disuria y hematuria, por lo que se realiza un estudio cistoscópico en el que se observa una lesión en forma de "placa" reportada por el urólogo como sospechosa de malignidad, se le realiza biopsia.

En el estudio histopatológico se observa una lesión constituida por estructuras tubulares pequeñas que en algunas áreas parecían células en anillo de sello y áreas con patrón quístico (Figuras 3 y 4) la cual se diagnosticó inicialmente como adenocarcinoma.

Por la poca frecuencia con la que ocurren los adenocarcinomas vesicales, el caso se revisa nuevamente en forma conjunta con el servicio de urología; en la re-evaluación del mismo se llegó a la conclusión diagnóstica de adenoma nefrogénico con patrones de crecimiento tubular y quístico.

Caso 3

Mujer de 20 años de edad sin antecedentes de importancia. Inicia su padecimiento con disuria y dolor lumbar repetitivos, es tratada en varias ocasiones con antibióticos. Se agrega posteriormente al cuadro ya mencionado hematuria, debido a ello, se le practica un estudio de cistoscopia en el que se detecta una lesión "polipoide" cercana al trigono, de la cual se toma biopsia. En el estudio histopatológico se observó una lesión formada por túbulos sólidos y papilas separadas por un estroma edematoso, se diagnosticó como carcinoma de células transicionales.

El caso se re-evalúa en sesión conjunta con el servicio de urología debido al diagnóstico de carcinoma en una paciente tan joven. Se reclasifica el caso como adenoma nefrogénico con patrones sólido y papilar.

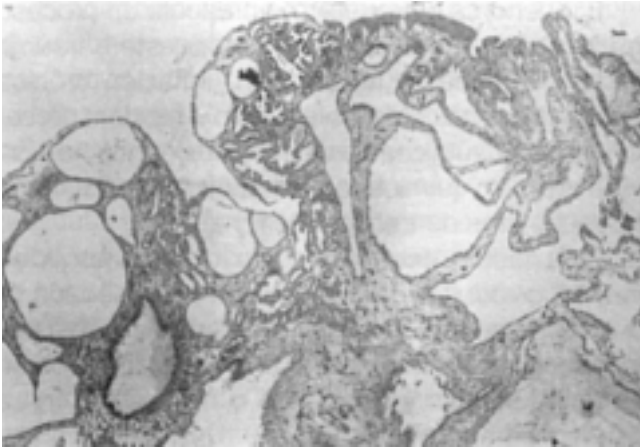


Figura 1. Adenoma nefrogénico. Lesión polipoide con dilatación quística de túbulos.

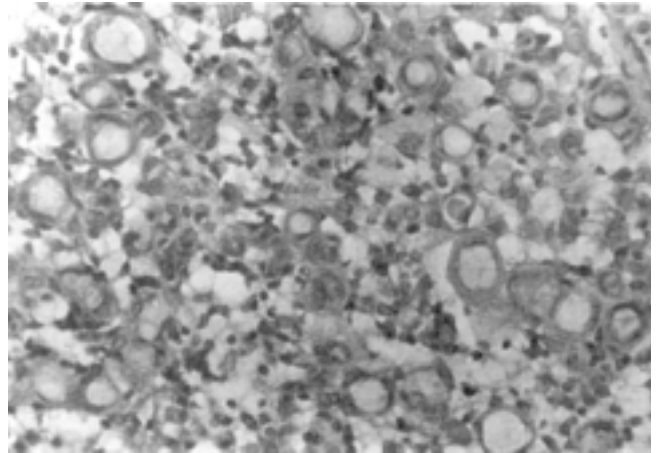


Figura 4. Adenoma nefrogénico. Túbulos pequeños con secreción basófila que remedan células en anillo de sello.

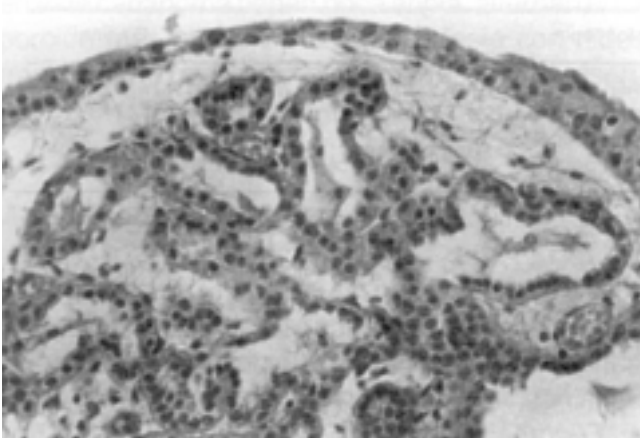


Figura 2. Adenoma nefrogénico. Túbulos revestidos por el epitelio cúbico. No hay atipias o mitosis.

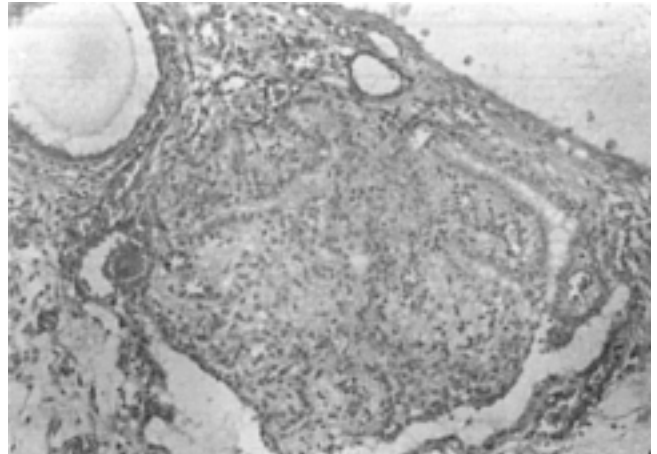


Figura 5. Adenoma nefrogénico con patrón nodular y quístico con células claras.

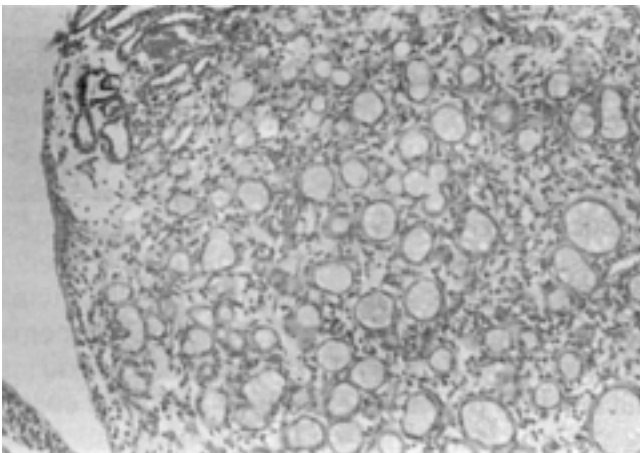


Figura 3. Adenoma nefrogénico. Los túbulos son pequeños con secreción basófila.

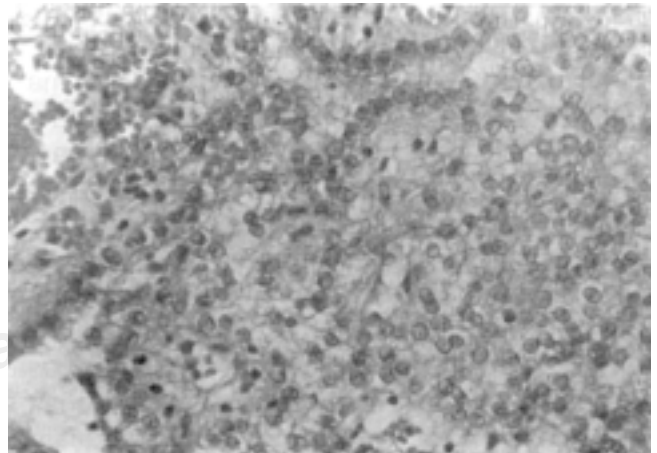


Figura 6. Adenoma nefrogénico con patrón nodular. Detalle celular, células con citoplasma claro que recuerdan un carcinoma de células claras.

Caso 4

Hombre de 60 años con antecedente de litiasis renal. Inicia su padecimiento con hematuria, se realiza cistoscopia con reporte de lesión papilar, probable carcinoma. Se toma biopsia de la lesión. En ella se aprecia un patrón de crecimiento polipoide con células de citoplasma claro y núcleos homogéneos entre sí (Figuras 5 y 6). Se establece el diagnóstico de carcinoma de células claras. Por la rareza del caso se revisa nuevamente reclasificándose como adenoma nefrogénico con patrón de células claras. Cuadro I.

El adenoma nefrogénico representa un proceso metaplásico que ocurre como respuesta a trauma del tracto urinario, inflamación, irritación crónica causada por cálculos, catéteres o infección; procedimientos quirúrgicos o endoscópicos, inmunoterapia intravesical o quimioterapia, radioterapia, así como en receptores de trasplante renal.⁷⁻¹⁰

Esta lesión ocurre con mayor frecuencia en individuos adultos de la segunda a sexta década de la vida. Ocasionalmente se presenta en niños. Por lo general los síntomas son inespecíficos como irritación vesical y hematuria o bien la lesión se descubre en forma incidental.¹¹⁻¹³ El curso clínico

Cuadro I. Características clínicas de los pacientes.

Caso	Sexo	Edad	Signos y síntomas	Cistoscopia	DX inicial	DX final
1	Masc.	50 a.	Pielolitiasis	Lesión polipoide	CCT	AN
2	Fem.	60 a.	Infección de vías urinarias	Lesión en "placa"	Adenocarcinoma	AN
3	Fem.	20 a.	Infección de vías urinarias	Lesión polipoide	CCT	AN
4	Masc.	60 a.	Litiasis renal	Lesión papilar	CA. de células claras	AN

CCT: Carcinoma de células transicionales. AN: Adenoma nefrogénico.

Discusión

Se revisaron 4 casos clínicos con diagnóstico inicial de carcinoma que posterior a una re-evaluación se clasificaron como adenomas nefrogénicos evitando así un tratamiento extenso. El patrón visto más comúnmente en estos casos fue el tubular, dos de los casos además del patrón tubular presentaron un patrón quístico y uno de ellos un patrón tubular y papilar; los túbulos pequeños se confundieron con las estructuras tubulares de un adenocarcinoma y algunos túbulos mostraron secreción basofílica semejando células en anillo de sello, pero observando las características citológicas vemos que no hay atipia ni mitosis a diferencia del adenocarcinoma. Otros datos importantes por los cuales se reclasificaron como adenomas nefrogénicos son que los túbulos presentaron una capa única de células, algunos rodeados por una membrana basal notable y no mostraban células transicionales periféricas como ocurre con los túbulos del carcinoma de células transicionales además estos últimos no están rodeados por la membrana basal descrita.

del adenoma nefrogénico es casi siempre benigno aunque puede recurrir o persistir, principalmente en niños.^{1,5,8,11}

Friedman y Kuhlenbeck describieron los tres patrones clásicos del adenoma nefrogénico: tubular, quístico y polipoide-papilar.

Adenoma nefrogénico con patrón tubular

El patrón morfológico más frecuente del adenoma nefrogénico es el tubular, presente en el 96% de los casos. Los túbulos típicamente son pequeños, huecos y redondos, pero a veces son sólidos y elongados y pueden tener una apariencia pseudoinfiltrativa. En ocasiones este aspecto morfológico puede confundirse con las estructuras tubulares (glandulares) de un adenocarcinoma vesical de tipo intestinal. Por otro lado cuando los túbulos son pequeños y muestran además secreción basofílica, el diagnóstico diferencial será con un adenocarcinoma de células en anillo de sello de la vejiga.

El adenoma nefrogénico puede también confundirse con un carcinoma de células transicionales con patrón tubular. Sin embargo, en este último los túbulos muestran una capa periférica de una o más células transicionales, a diferencia del adenoma nefrogénico en donde hay una capa única de células cúbicas, columnares, planas o en tachuela cubriendo los túbulos y no cuenta con células transicionales periféricas, además estos túbulos están rodeados por una membrana basal notable en aproximadamente 25% de los casos mientras que los túbulos del carcinoma no presentan esta membrana.^{1,3-6} Otra variante menos común del adenoma nefrogénico es la tubular sólida, el problema de diagnóstico diferencial en este caso es con el carcinoma de células transiciones con nidos sólidos, aún cuando la mayoría de los nidos tubulares en este carcinoma tienen poca atipia, alternan en la porción más profunda de la neoplasia con nidos francamente neoplásicos, los cuales no se presentan en el adenoma nefrogénico.^{4,5}

Adenoma nefrogénico con patrón quístico

Presente en el 72% de los casos; el diagnóstico diferencial es con el adenocarcinoma de células claras. Sobre todo cuando el adenoma nefrogénico presenta células con citoplasma claro. Independientemente de la combinación de patrones presentes, las características citológicas benignas y la ausencia de figuras mitóticas en el adenoma nefrogénico son marcadores que contrastan con la mayoría de los adenocarcinomas de células claras, además el adenoma nefrogénico es generalmente una lesión pequeña a diferencia del adenocarcinoma de células claras el cual mide varios centímetros y por último el adenocarcinoma de células claras muestra áreas de necrosis mientras que el adenoma nefrogénico no.³⁻⁵

Adenoma nefrogénico con patrón polipoide-papilar

Ocurre aproximadamente en dos tercios de los casos. Se caracteriza por presentar pólipos de aspecto edematoso y papilas delgadas filiformes, rara vez papilas ramificadas complejas y excepcionalmente una apariencia micropapilar florida. Cuan-

do el adenoma nefrogénico muestra este patrón morfológico puede confundirse con un carcinoma papilar con patrón clásico o con la variante micropapilar del carcinoma de células transicionales. Al observar con detalle las papilas del adenoma nefrogénico éstas no están cubiertas por células transicionales y las células que las revisten carecen de atipia citológica.

Adenoma nefrogénico con patrón difuso

Se presenta en aproximadamente 14% de los casos y también puede confundirse con los carcinomas ya mencionados.^{4,5}

Métodos auxiliares de diagnóstico

Los anticuerpos que han mostrado ser de utilidad en el diagnóstico diferencial entre el adenoma nefrogénico y el carcinoma de células claras son: p53 y MIB-I. Siendo en el adenocarcinoma de células claras fuertemente positivos a diferencia del adenoma nefrogénico que muestra positividad débil focal.^{3,4}

Conclusión

El adenoma nefrogénico es una lesión que tanto el clínico como el patólogo deben conocer. De esa forma se evitará confundir tales casos con carcinomas con tratamientos radicales innecesarios.

Referencias

1. **Peeker R Fail AM.** Nephrogenic adenoma: a study with special reference to clinical presentation. *Br J Urol* 1997;80:539-542.
2. **Pycha A, Brossner C, Marberger M et al.** Nephrogenic adenoma in renal transplant recipients: a truly benign lesion?. *Urology* 1998;52:756-761.
3. **Michael Z, Delgado R, Albores-Saavedra J.** Clear cell Adenocarcinoma and nephrogenic adenoma of the urethra and urinary bladder: a Histopathologic and immunohistochemical comparison. *Hum Pathol* 1998;29:1451-1456.
4. **Young RH.** Pseudoneoplastic lesions of the urinary bladder and urethra: a selective review with emphasis

- on recent information. *Semin Diagn Pathol* 1997;14:133-146.
5. **Oliva E, Young RH.** Nephrogenic Adenoma of the urinary tract: A review of the microscopic appearance of 80 cases with emphasis on unusual features. *Mod Pathol* 1995;8:722-730.
 6. **Young RH, Oliva E.** Transitional cell carcinomas of the urinary bladder that may be underdiagnosed. *Am J Surg Pathol* 1996;20:1448-1454.
 7. **González JA, Watts JC, Alderson TP.** Nephrogenic adenoma of the bladder: report of 10 cases. *J Urol* 1988;139: 45-47.
 8. **Berger BW, Engel R, Lepor H, et al.** Nephrogenic adenoma: Clinical features and therapeutic considerations. *J Urol* 1981;126:824-826.
 9. **Stilmant M, Murphy JL, Merriam JC.** Cytology of nephrogenic adenoma of the urinary bladder. A report of four cases. *Acta Cytol* 1986;30:35-40.
 10. **Troster M, Wyatt JK, Alen-Halagah J.** Nephrogenic adenoma of the urinary bladder: Histologic and cytologic observations in a case. *Acta Cytol* 1986;30:41-44.
 11. **Bhagavan BS, Wenk RE, Berger BW, et al.** Nephrogenic adenoma of the urinary bladder and urethra. *Hum Pathol* 1981;12:907-916.
 12. **Ritchey ML, Novicki DE, Schultenover SJ.** Nephrogenic adenoma of bladder: a report of 8 cases. *J Urol* 1984;131:537-539.
 13. **O'Shea PA, Callaghan JF, Lawlor JB, Reddy VC.** Nephrogenic adenoma: An unusual metaplastic change of urothelium. *J Urol* 1981;125:249-251.