

Gaceta Médica de México

Volumen
Volume 137

Número
Number 3

Mayo-Junio
May-June 2001

Artículo:

Diagnóstico por laparoscopia de un quiste hepático simple

Derechos reservados, Copyright © 2001:
Academia Nacional de Medicina de México, A.C.

**Otras secciones de
este sitio:**

-  [Índice de este número](#)
-  [Más revistas](#)
-  [Búsqueda](#)

***Others sections in
this web site:***

-  [Contents of this number](#)
-  [More journals](#)
-  [Search](#)



www.medigraphic.com

Diagnóstico por laparoscopia de un quiste hepático simple

Emilio Prieto Díaz-Chávez,* José Luis Medina-Chávez**

Paciente femenina de 51 años de edad, con antecedente de hipertensión arterial y múltipara. Enviada a la consulta por presentar pirosis marcada, regurgitaciones y dolor en cuadrante derecho, a la exploración se detecta hepatomegalia de 5 cm de bordes lisos no dolorosa. Ultrasonido abdominal con imagen quística en lóbulo hepático derecho, Tomografía Axial Computada confirmando el quiste hepático en lóbulo derecho (Figura 1).

Por vía laparoscópica con tres *trocars*, se identificó el quiste de 15x12cm en segmento VIII de Couinaud (Figura 2), se efectuó punción y aspiración del mismo con aguja con contenido de líquido cetrino 800cc sin datos de infección, se practicó fenestración amplia de la pared del quiste y cauterización de la cara interna de su pared con un tiempo quirúrgico de 60 minutos. Histopatológico quiste mesotelial benigno.

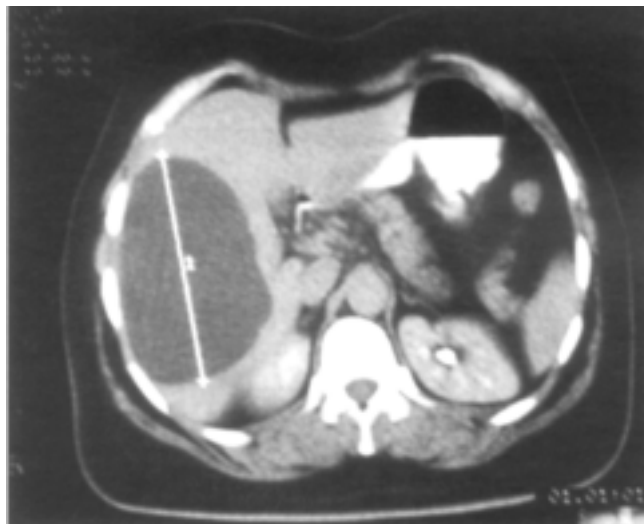


Figura 1. La tomografía axial computada muestra la presencia de un quiste hepático localizado en lóbulo derecho.

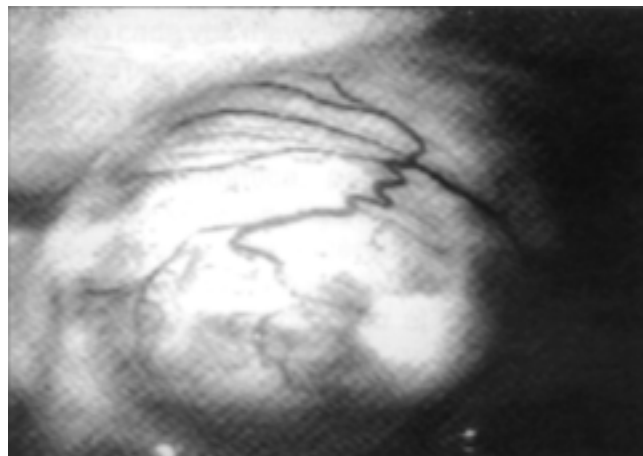


Figura 2. Confirmación diagnóstica del quiste de 15x12 cm. en segmento VIII de Couinaud.

* IMSS.; Cirugía Laparoscópica de Colima. Maestro en Ciencias Médicas. Estudiante del Doctorado en Ciencias Médicas. Universidad de Colima.

** IMSS.; Cirugía Laparoscópica de Colima. Estudiante de la Maestría en Ciencias Médicas. Universidad de Colima.

Correspondencia y solicitud de sobretiros: Dr. Emilio Prieto Díaz Chávez Corregidora #380 C.P.: 2830, Jardines de la Corregidora, Colima, Colima, México. Tel. y Fax: (331) 444-04 y 301-11 e-mail: emilio@palmera.colimanet.com

El quiste simple no parasitario del hígado es una entidad común y asintomática,¹ pueden ser solitarios, múltiples o difusos y no se asocian a disfunción hepática. El diagnóstico habitualmente se realiza con estudios de imagen en los cuales se aprecia la imagen del quiste.² La mayoría no requiere tratamiento; pero cuando es necesario, aunque controversial, se han propuesto varios manejos como el conservador con aspiración percutánea e inyección de esclerosante, y el quirúrgico con aspiración, enucleación, resección o trasplante hepático.³ Lin en 1968 describió la fenestración amplia con absorción del líquido por el peritoneo,⁴ más recientemente se ha combinado con abordaje laparoscópico con punción, aspiración y fenes-

tración con corte y electrocoagulación de la cara interna del quiste, siendo evocado como el tratamiento de elección.^{1,2}

Referencias

1. **Morino M, De Giuli M, Festa V, Garrone C.** Laparoscopic management of symptomatic non-parasitic cysts of the liver. Indications and results. *Ann Surg* 1994;219:157-164.
2. **Roesch F, Pérez A, Díaz F, Martínez S.** Tratamiento quirúrgico laparoscópico del quiste hepático no parasitario. *Rev Gastroenterol Mex* 1999;64:56-60.
3. **Lorigmire WP, Trout MM, Greenfield J, Tompkins RK.** Elective hepatic surgery. *Ann Surg* 1974;179:712-721.
4. **Lin TY, Chen CC, Wang SM.** Treatment of non-parasitic cystic disease of the liver: a new approach to therapy with polycystic liver. *Ann Surg* 1968;168:921-927.