

Gaceta Médica de México

Volumen
Volume 137

Número
Number 4

Julio-Agosto
July-August 2001

Artículo:

Plagiocefalia

Derechos reservados, Copyright © 2001:
Academia Nacional de Medicina de México, A.C.

Otras secciones de
este sitio:

- 👉 [Índice de este número](#)
- 👉 [Más revistas](#)
- 👉 [Búsqueda](#)

*Others sections in
this web site:*

- 👉 [Contents of this number](#)
- 👉 [More journals](#)
- 👉 [Search](#)



Medigraphic.com

Plagiocefalia

Sayaris E. Vergara-Acevedo,* José Luis Criales-Cortés*

Resumen de historia clínica.

Se trata de paciente de sexo femenino de 11 meses de edad, tercer producto de madre de 36 años que nació a término por cesárea. Sin complicaciones. Su desarrollo psicomotor es normal para la edad. Es llevada a consulta médica por asimetría de su cabeza, motivo por el cual se le solicitó una tomografía computada de cráneo por sospecha clínica de craneosinostosis.

Se le realizó una tomografía computada helicoidal de cráneo con reconstrucciones en tercera dimensión de la estructuras óseas, con la cual se hizo el diagnóstico de plagiocefalia.

Diagnóstico por imagen.

La plagiocefalia es una craneosinostosis unilateral en la que hay una reducción en el volumen de la bóveda craneana o del macizo facial en el sitio afectado e incremento compensatorio en el tamaño del lado opuesto. Esto produce una asimetría craneofacial marcada debido a elevación de la órbita y de la ceja ipsolateral, así como prominencia del oído del mismo lado.^{1,2}

Hay dos tipos de plagiocefalia: la frontal y la occipital. La frontal afecta la sutura coronal y representa 20 % de toda la craneosinostosis. La occipital es una craneosinostosis sagital y lambdoidea y representa 5% del total.^{1,2}

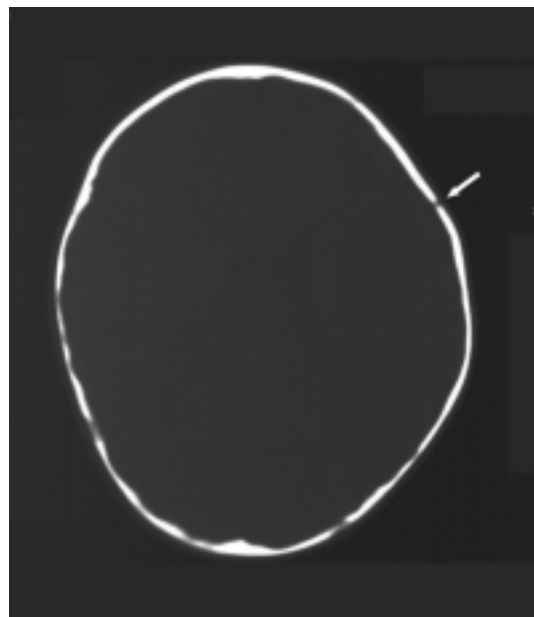


Figura 1. Corte axial de tomografía computada de cráneo con ventana ósea en donde se observa asimetría de las estructuras que conforman la bóveda craneana y cierre de la sutura coronal derecha; la sutura coronal izquierda es normal (flecha).

*Curso universitario de radiología. Clínica Londres /UNAM.

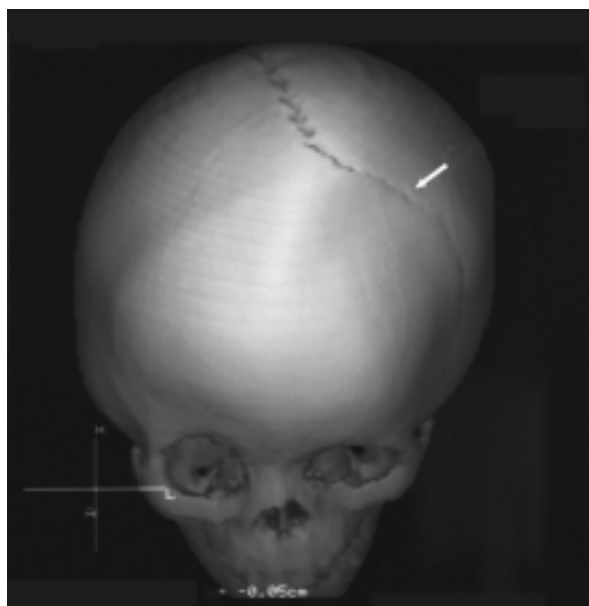
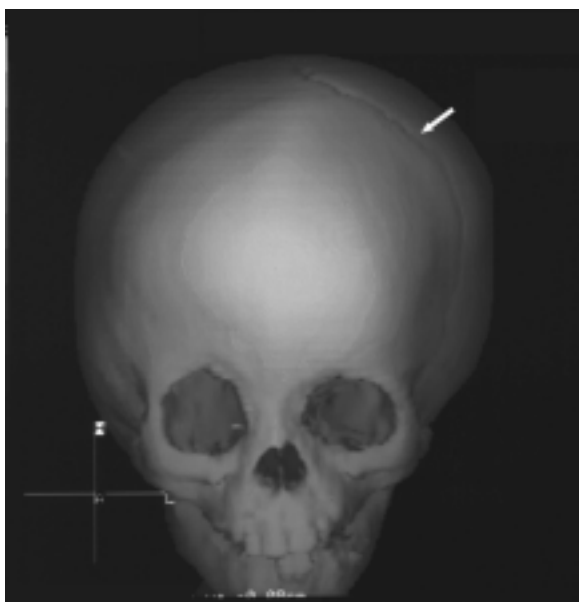


Figura 2 y 3 Reconstrucciones tridimensionales. Se aprecia el cierre de la sutura corona en el lado derecho. La sutura coronal izquierda es normal (flechas).

Las radiografías simples de cráneo detectan 89% de las craneosinostosis, mientras que la TAC 94% de ellas.³

En los cortes axiales de tomografía computada helicoidal se aprecia asimetría de las estructuras óseas que conforman la bóveda craneana (Figura 1), en las reconstrucciones en tercera dimensión (Figuras 2 y 3) se observa cierre de la sutura coronal en el lado derecho.

Referencias

1. **Cohen MAR.** Perspectives on craniofacial asymmetry J Maxillofac Surg 1995;24(3);191-4.
2. **Barkovich J.** Pediatric neuroimaging. 3rd p. 36-44
3. **Morimoto K, Dehara M, Takemoto O, Hirano S, Yoshimine T.** Computed assisted area measurement using CT Acans Clinical application for craniosynostosis in children. So-Noto Shinkei 1999;51(11)953-6.