

Gaceta Médica de México

Volumen
Volume 138

Número
Number 3




Mayo-Junio
May-June 2002

Artículo:




Mujer de 46 años de edad con
características clínicas de exceso de
hormona de crecimiento

Derechos reservados, Copyright © 2002:
Academia Nacional de Medicina de México, A.C.

**Otras secciones de
este sitio:**

-  [Índice de este número](#)
-  [Más revistas](#)
-  [Búsqueda](#)

***Others sections in
this web site:***

-  [Contents of this number](#)
-  [More journals](#)
-  [Search](#)



medigraphic.com

EJERCICIO CLÍNICO PATOLÓGICO

Hospital de Especialidades, Centro Médico Nacional, Siglo XXI. IMSS

Coordinador: Dr. Manuel de la Llata-Romero

Colaboradores: Dr. Juan Urrusti-Sanz

Dr. Jesús Aguirre García

Mujer de 46 años de edad con características clínicas de exceso de hormona de crecimiento

Ana Laura Espinosa-de los Monteros, José Luis Marín, Ana R. Abaroa, E. Alfonso Ovalle, Ernesto Sosa, Moisés Mercado*

Presentación del caso

Una mujer de 46 años de edad, se presentó para atención médica debido a artralgiás generalizadas, cefalea y sudoración excesiva de 2 años de duración. Refirió también que, durante los 7 años anteriores notó incremento progresivo de la talla de sus zapatos, así como "hinchazón" de las manos y engrosamiento en sus rasgos faciales (Figuras 1 y 2). Un año antes había sido diagnosticada como hipertensa e intolerante a los carbohidratos, pero no seguía ningún tratamiento específico.

Tenía antecedentes familiares de diabetes mellitus tipo 2. Se quejaba también de bochornos ocasionales, pero sus ciclos menstruales eran regulares. Tuvo 4 embarazos sin complicaciones, resueltos por parto (el último hace 15 años) y ninguno de los productos fue macrosómico.

A la exploración física, su presión sanguínea fue de 130/90 mmHg, frecuencia cardíaca de 85x' con ritmo regular, temperatura de 36°C, peso de 80 kg. y estatura de 1.60 m., sin cambios posturales y su edad aparente era mayor a la cronológica.

La exploración de la cabeza demostró prognatismo y macroglosia, así como gran separación dental. En el cuello se palpó una glándula tiroides nodular, de tamaño normal y no se encontraron adenomegalias. En la cara anterior del cuello y del tórax se encontraron más de 30 acrocordones y tenía *acantosis nigricans* en ambas axilas y cara posterior del cuello. La exploración cardiopulmonar fue normal. El abdomen era prominente, pero no se encontraron visceromegalias. Tanto las manos como los pies se encontraron grandes y gruesos, sin signos de sinovitis. El examen neurológico no mostró

ningún signo de focalización y los campos visuales fueron normales.

La evaluación por laboratorio mostró urea, creatinina, electrolitos, calcio y fósforo normales. Su glucosa en ayuno fue 128 mg/dL, colesterol 180 mg/dL, triglicéridos 170 mg/dL. Tenía anemia normocítica leve con hemoglobina de 12 g/dL.



Figura 1. Aspecto de la paciente hace 10 años.

* Servicio de Endocrinología. Unidad de Investigación Médica en Endocrinología Experimental. Hospital de Especialidades. Centro Médico Nacional, Siglo XXI, IMSS.

Correspondencia y solicitud de sobretiros: Dr. Moisés Mercado, Aristóteles 68, Colonia Polanco, .C.P. 11560, D.F. México
Alfonso Ovalle y Ernesto Sosa, reciben apoyo de CONACyT



Figura 2. Aspecto clínico en el momento del diagnóstico.

Cuadro I. Evaluación bioquímica del eje somatotrópico

Tiempo	Diciembre 1999		Enero 2000	
(mins)	HC (ng/mL)	Glucosa (mg/dL)	HC (ng/mL)	Glucosa (mg/dL)
0	1.9	126	3.5	117
30	1.9	183	2	151
60	1.7	233	1.4	224
90	1.3	235	1.2	205
120	1.3	192	1	218
IGF-I (ng/mL)	444		306	

Notas: HC = Hormona de crecimiento.
IGF-1 = Factor de crecimiento insulinoide tipo I

En la evaluación hormonal se encontró una prolactina de 60 ng/dL, LH < 3 mIU/mL, FSH 10 mIU/mL, cortisol 13 mg/dL, estradiol 7 pg/mL; TSH 1.8 mIU/mL, T4 libre 0.4 ng/dL, T4 total 5.5 mg/dL, T3 total 70 ng/dL.

La evaluación bioquímica del eje somatotrópico fue realizada 2 veces con intervalo de 1 mes e incluyó la supresión de la hormona de crecimiento (HC) mediante una carga oral de 100 g de glucosa y la medición del Factor de Crecimiento Insulinoide tipo I (IGF- I) (Cuadro I).

Por colonoscopia se descubrió enfermedad diverticular pero no se encontraron pólipos o lesiones sangrantes. El EKG mostró hipertrofia ventricular izquierda.

La imagen de resonancia magnética nuclear (IRMN) de la hipófisis fue interpretada como asimetría glandular con desplazamiento del tallo hipofisario a la derecha (Figura 3). El examen computarizado de los campos visuales fue normal.

Se inició tratamiento con 50 mg de levotiroxina al día. Debido a que los datos bioquímicos y de imagen no eran concluyentes, el caso fue reevaluado en una sesión

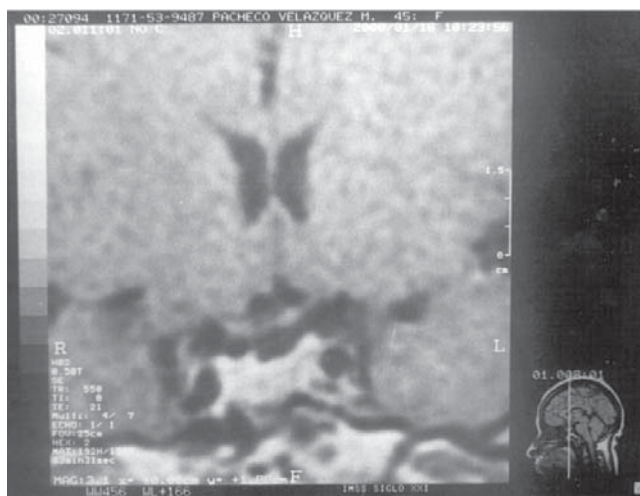

Figura 3. Resonancia nuclear magnética de hipófisis. Se observa asimetría glandular y desplazamiento a la derecha del tallo.

Cuadro II. Evaluación bioquímica post operatoria

Tiempo (mins)	HC (ng/mL)	Glucosa (mg/dL)
0	1	82
30	0.3	174
60	0.12	215
90	0.09	209
120	0.54	142
IGF-I (ng/mL)	228	

Notas: HC = Hormona de crecimiento.
IGF-1 = Factor de crecimiento insulinoide tipo I

multidisciplinaria. Después de revisar la IRMN, se concluyó que la asimetría hipofisaria era debida a la presencia de un microadenoma de 6-8 mm que desplazaba el tallo a la derecha.

Se decidió realizar exploración quirúrgica transesfenoidal en la que se encontró un microadenoma bien delimitado. El estudio patológico de la pieza quirúrgica reveló un adenoma acidófilo que por medio de inmunohistoquímica fue positivo para prolactina y HC.

Discusión

La acromegalia es una enfermedad rara, con una incidencia anual estimada de 2 a 3 casos por millón de habitantes, de esos casos, más del 95% es resultado de un adenoma hipofisario productor de HC.^{1,2} La mayoría de los endocrinólogos están familiarizados con las manifestaciones clínicas de la enfermedad y con la apariencia física más que peculiar de estos pacientes.^{2,3} El

diagnóstico se confirma mediante la demostración de un nivel elevado de HC que no se suprime después de una carga de glucosa oral, así como el hallazgo de concentraciones séricas incrementadas de IGF-I.^{2,4} Casi todos estos pacientes tienen un adenoma hipofisario fácilmente demostrable ya que entre el 60% y 70% de los casos muestran, mediante IRMN, un tumor mayor a 1 cm.^{1,2}

¿Qué hacer cuando nuestra sospecha clínica no es claramente confirmada por estudios bioquímicos y de imagen?. El desempeño adecuado de la medicina exige la reconsideración del diagnóstico clínico. El hipotiroidismo severo puede producir engrosamiento de los rasgos faciales debido a infiltración mixedematosa, además de macroglosia e hipertensión diastólica.⁵ Aunque nuestra paciente tenía evidencia de hipotiroidismo central moderado, su piel era húmeda, tenía *acantosis nigricans* y crecimiento acral que definitivamente no era debido a mixedema. Además, su intolerancia a la glucosa no puede ser explicada por el hipotiroidismo, el cual, en su forma severa, es acompañado por tendencia a la hipoglucemia.⁶ La ausencia de una imagen clara de adenoma hipofisario en la IRMN en un paciente con características clínicas de hipersomatotropinemia debería despertar la sospecha de acromegalia ectópica. La acromegalia ectópica es extremadamente rara y habitualmente es producida por tumores neuroendocrinos del páncreas que sintetizan hormona liberadora de HC (GHRH).⁷ Recientemente ha sido reportado un caso bien documentado de acromegalia causada por la secreción ectópica de HC por un linfoma.⁸ Sin embargo, en la acromegalia ectópica siempre hay evidencia bioquímica de exceso de HC.^{7,8}

La única otra entidad en la cual el crecimiento acral coexiste con intolerancia a la glucosa e hipertensión, con niveles normales de HC e IGF-I es el acromegaloidismo o pseudoacromegalia. La pseudoacromegalia puede ser considerada como un estado de extrema, pero selectiva resistencia a la insulina a nivel postreceptor.⁹ En esta condición, la captación de glucosa mediada por insulina se encuentra alterada, pero las actividades mitogénicas y promotoras del crecimiento de esta hormona se mantienen.⁹ Los pacientes con pseudoacromegalia son habitualmente mujeres jóvenes de alta estatura con pies y manos grandes, *acantosis nigricans*, ovarios poliquísticos y diferentes grados de hiperandrogenismo.⁹ Estudios moleculares han mostrado que los genes del receptor de la insulina¹⁰ y del transportador de la glucosa tipo 4 (GLUT-4)¹¹ son normales. Estudios más recientes han encontrado alteraciones en la activación de la cinasa de 3-fosfoinositol asociado a IRS-I (sustrato del receptor de insulina tipo I) en cultivos de fibroblastos derivados de estos pacientes.¹²

Hace 10 años, el grado de supresión de HC mediada por glucosa, encontrada en nuestra paciente, podría

haber sido considerada "normal".⁴ Esto último, junto con un valor de IGF-I casi normal y una IRMN dudosa con respecto a la presencia de un adenoma, habría llevado a la seria sospecha de pseudoacromegalia. La paciente tuvo un valor de insulina en ayuno normal (datos no mostrados en el resumen), lo cual en esencia descarta esta condición.

El desarrollo de los llamados ensayos ultrasensibles para HC ha cambiado la forma en que vemos la dinámica secretoria de esta hormona, particularmente el grado de supresión que debería ser alcanzada con una carga de glucosa. Los individuos normales deberían suprimir sus niveles de HC hasta cerca de 0.25 ng/mL en mujeres y 0.075 ng/mL en hombres, después de una carga de glucosa oral.¹³ Así pues, una supresión de HC mediada por glucosa a 1 ng/mL debería ser considerada como anormal. Es cierto que recientemente Dimaraki, *et al*, acuñaron el término "micromegalia" para describir 5 pacientes con acromegalia activa y supresión de HC a menos de 2 ng/mL, pero con niveles elevados de IGF-I ajustados para edad y sexo.¹⁴

Los niveles de IGF-I fueron determinados 2 veces en nuestra paciente, la primera vez el resultado estuvo claro, aunque no importantemente, por arriba de los rangos normales ajustados para edad y sexo; en la segunda medición, el IGF-I estuvo en el límite alto de lo normal. Podemos especular que los niveles de IGF-I vistos en nuestra paciente estaban inapropiadamente altos para las elevaciones relativamente menores de HC observadas. Finalmente la IRMN se consideró lo suficientemente anormal para ameritar la exploración quirúrgica transesfenoidal.

La paciente sí tuvo un microadenoma productor de HC que también co-sintetizaba PRL (mamosomatotropinoma). Un mes después de la operación la paciente notó una reducción significativa del tamaño de sus manos y pies, su presión sanguínea es normal sin medicamentos antihipertensivos y la glucosa de ayuno es normal. La evaluación bioquímica del eje somatotrópico se presenta en el cuadro II. De acuerdo a los criterios bioquímicos actuales, la paciente está curada.

Referencias

1. **Melmed S, Ho K, Klibanski A, et al.** Recent advances in pathogenesis, diagnosis and management of acromegaly. *J Clin Endocrinol Metab* 1995;80:3395-402.
2. **Ezzat S, Forster MJ, Berchtold P, et al.** Acromegaly: clinical and biochemical features in 500 patients. *Medicine (Baltimore)* 1994;73:233-40.
3. **Molitch ME.** Clinical manifestation of acromegaly. *Endocrinol Metab Clin North Am* 1992;21:597-614.
4. **Chang-DeMoranville BM, Jackson IMD.** Diagnosis and endocrine testing in acromegaly. *Endocrinol Metab Clin North Am* 1992;21:649-68.

5. **Klein I, Levey GS.** Unusual manifestations of hypothyroidism. *Arch Intern Med* 1984;144:123-8.
6. **Samaan NA.** Hypoglycemia secondary to endocrine deficiencies. *Endocrinol Metab Clin North Am* 1989;18:145-54.
7. **Faglia G, Arosio M, Bazzoni M.** Ectopic acromegaly. *Endocrinol Metab Clin North Am* 1992;21:575-96.
8. **Beuschlein F, Strasburger CJ, Siegerstetter V, et al.** Acromegaly caused by secretion of growth hormone by a non-Hodgkin's lymphoma. *N Engl J Med* 2000;342:1871-6.
9. **Flier JS, Moller DE, Moses AC, et al.** Insulin-mediated pseudoacromegaly: clinical and biochemical characterization of a syndrome of selective insulin resistance. *J Clin Endocrinol Metab* 1993;76:1533-41.
10. **Krook AS, Kumar I, Laing AJM, et al.** Molecular scanning of the insulin receptor gene in syndromes of insulin resistance. *Diabetes* 1994;43:357-68.
11. **Kumar S, Durrington PM, O'Rahilly S, et al.** Severe insulin resistance, diabetes mellitus, hypertriglyceridemia and pseudoacromegaly. *J Clin Endocrinol Metab* 1996;81:3465-8.
12. **Dib K, Whitehead JP, Humphreys PJ, et al.** Impaired activation of phosphoinositide 3-kinase by insulin in fibroblasts from patients with severe insulin resistance and pseudoacromegaly. A disorder characterized by selective postreceptor insulin resistance. *J Clin Invest* 1998;101:1111-20.
13. **Chapman IM, Hartman ML, Straume M, et al.** Enhanced sensitivity growth hormone (GH) chemiluminescence assay reveals lower post-glucose nadir GH concentrations in men than women. *J Clin Endocrinol Metab* 1994;78:1312-19.
14. **Dimaraki EV, Jaffe CA, DeMott-Frieberg R, et al.** Micromegaly: active acromegaly with normal GH levels. Implications for diagnostic and follow-up criteria. Abstract P3-658. 81st Annual Meeting of the Endocrine Society. San Diego CA, USA 1999.