

Gaceta Médica de México

Volumen 138 Número 6 Noviembre-Diciembre 2002
Volume Number November-December

Artículo:

Una causa de escotadura costal (Signo de Roesler)

Derechos reservados, Copyright © 2002:
Academia Nacional de Medicina de México, A.C.

Otras secciones de
este sitio:

- 👉 Índice de este número
- 👉 Más revistas
- 👉 Búsqueda

*Others sections in
this web site:*

- 👉 *Contents of this number*
- 👉 *More journals*
- 👉 *Search*



Medigraphic.com

Una causa de escotadura costal (Signo de Roesler)

Erika Hennings-Hinojosa,* José Luis Criales-Cortés*

Resumen de historia clínica

Paciente de sexo masculino de 28 años de edad con cuadro de un año de evolución caracterizado por palpitations, soplo cardíaco, hipertensión arterial y disminución de pulsos distales.

Se realizó radiografía de tórax en posteroanterior (tórax PA) y angiografía por resonancia magnética de aorta torácica (angioRM).

Diagnóstico por imagen

En el tórax PA observamos el arco aórtico pequeño, cardiomegalia y escotadura de los márgenes costales inferiores debido a la tortuosidad de las arterias intercostales (signo de Roesler) (Figura 1). Las alteraciones asociadas a este signo pueden ser:

- 1) De origen arterial: coartación aórtica, trombosis aórtica, enfermedad de Takayasu, Fallot, enfisema, Ebstein y atresia.
- 2) De origen venoso; obstrucción de vena cava superior.
- 3) De origen arteriovenoso; fístula A-V de pared torácica.
- 4) De origen nervioso: neurofibromatosis, poliomielitis.
- 5) De origen óseo: hiperparatiroidismo, talasemia.
- 6) Idiopáticas.⁴

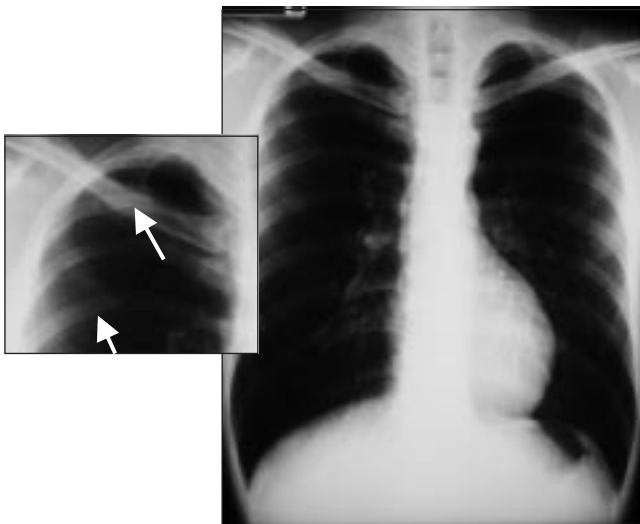


Figura 1. Tórax PA. Signo de Roesler que corresponde a escotaduras costales inferiores debido a tortuosidad de las arterias intercostales (flechas).

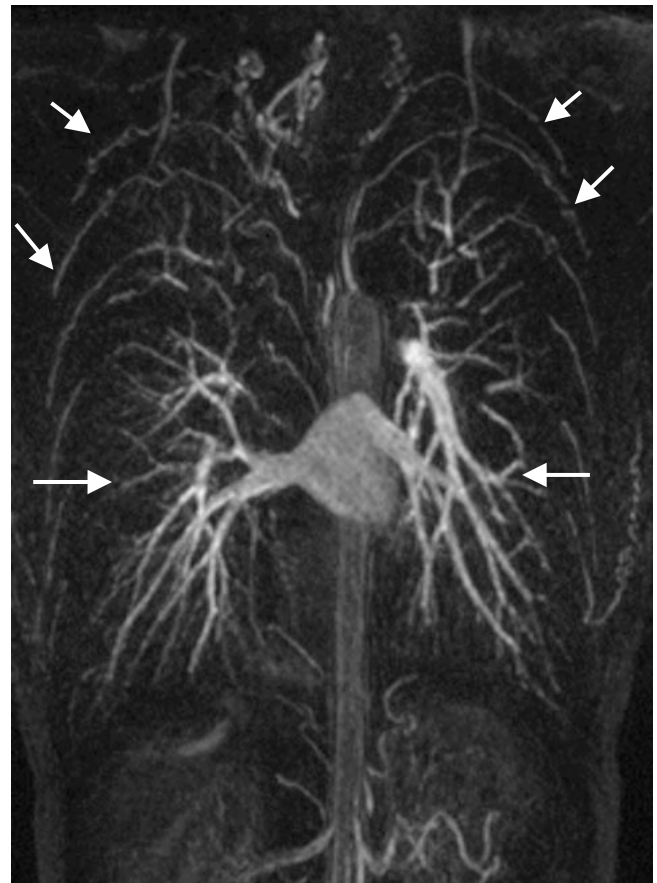

Figura 2. AngioRM coronal. Prominencia de las arterias pulmonares y de las arterias intercostales superiores debido a circulación colateral (flechas).

* Curso Universitario de Radiología, Clínica Londres/UNAM.

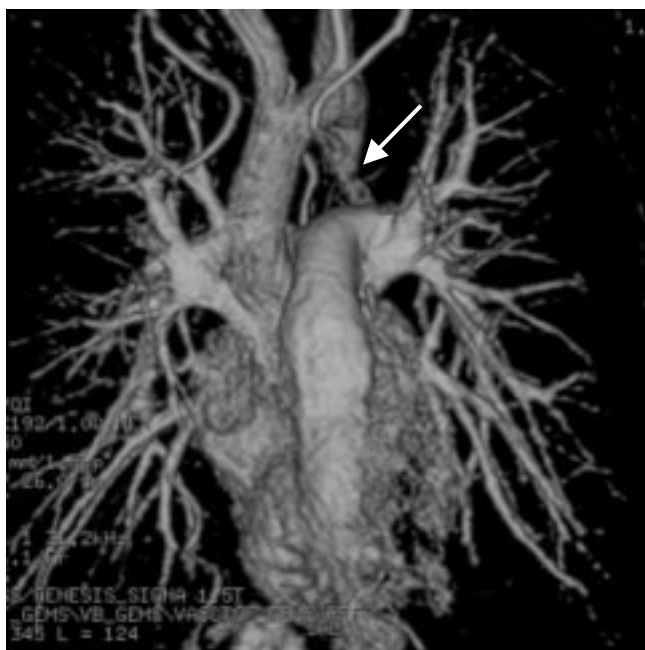

Figura 3. AngioRM en 3D. Prominencia de las arterias pulmonares y la coartación aórtica (flecha).

En el estudio de angiorresonancia de aorta torácica, con inyección endovenosa de 40 mL de gadolinio, observamos prominencia de las arterias pulmonares y sus ramas (Figura 3), así como de las arterias intercostales superiores secundaria a circulación colateral (Figuras 2 y 4A). En las adquisiciones sagitales se confirma la presencia de una estrechez de la aorta torácica en su porción alta de tipo postductal con una longitud aproximada de 15 mm (Figura 4B).

La coartación de la aorta es una enfermedad congénita que afecta con más frecuencia al sexo masculino.² Se caracteriza por estenosis en la unión del arco aórtico y de la aorta descendente.¹ Se clasifica en dos tipos; el tipo infantil con estrechamiento del istmo aórtico e hipoplasia tubular del arco aórtico debido a presencia de conducto arterioso persistente, es frecuente la hipertensión pulmonar y produce insuficiencia cardíaca durante la infancia. El otro tipo llamado coartación localizada del adulto o postductal, en la cual el conducto arterioso está cerrado y la presencia de otras anomalías cardíacas es poco frecuente.¹

Se asocia a desarrollo de arterias colaterales entre un área de alta presión vascular y otra de baja presión arterial distal a la coartación, a través de arterias intercostales, mamaria interna, interespinal y arterias escapulares, lo cual se manifiesta en escotaduras costales recibiendo el nombre de signo de Roesler. Existe también hipertrofia del ventrículo izquierdo.

El mayor hallazgo clínico es la diferencia de presiones entre las extremidades superiores e inferiores. La

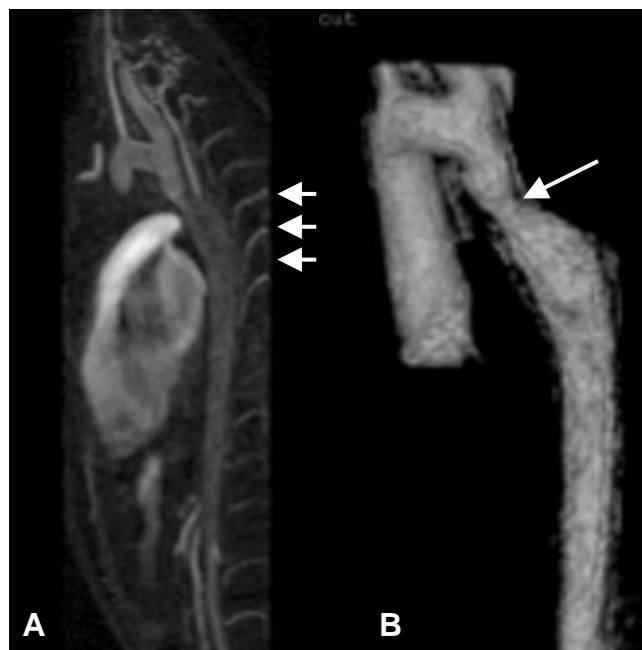

Figura 4. AngioRM. 4A. Imagen sagital de origen. Coartación aórtica postductal y prominencia de arterias intercostales (flechas) y 4B. Imagen procesada en 3D. Demuestra el sitio de estenosis formando la figura de un número tres (flecha).

presión sistólica se eleva proximal a la coartación y disminuye distal a ella. Puede haber un soplo sistólico a nivel de la coartación.¹

El diagnóstico por imagen se realiza mediante radiografía de tórax donde es evidente el signo de Roesler y puede verse cardiomegalia y vascularidad pulmonar aumentada. Generalmente existe dilatación postestenótica de la aorta descendente inmediatamente por debajo de la coartación formando una figura de tres (Figura 4B). La aortografía es el método de elección para realizar el diagnóstico; sin embargo, la angiorresonancia magnética de la aorta ha demostrado ser un excelente método para evaluar el sitio de la estenosis y demostrar la circulación colateral.³

Referencias

1. **Cardoso JM, Criales JL, Moncada R.** Tórax, Pulmón, Pleura y Mediastino. Colección Radiología e Imagen Diagnóstica y Terapéutica. Lippincott Williams & Wilkins 1999. p. 330-332.
2. **Dänherth W.** Coarctation of aorta. Radiology Review Manual. 1999. p. 519-520.
3. **Haramati L, Glickstein J, Issenberg H, Haramati N, Croke G.** MR Imaging and CT of vascular anomalies and connections in patients with congenital heart disease. Radio Graphics 2002;22:337-349.
4. **Pedrosa C, Casanova R.** Diagnóstico por Imagen. Tratado de Radiología Clínica. Interamericana 1986;1:250.