

Gaceta Médica de México

Volumen
Volume 139

Número
Number 1

Enero-Febrero
January-February 2003

Artículo:




Absceso del psoas

Derechos reservados, Copyright © 2003:
Academia Nacional de Medicina de México, A.C.

**Otras secciones de
este sitio:**

-  [Índice de este número](#)
-  [Más revistas](#)
-  [Búsqueda](#)

***Others sections in
this web site:***

-  [Contents of this number](#)
-  [More journals](#)
-  [Search](#)



Medigraphic.com

Absceso del psoas

Raúl Carrillo-Esper,* Alejandro Cruz-Suárez Mendoza,** Jorge A. González-Salazar**

Enfermo de 58 años con diabetes mellitus tipo 2 manejada con glibenclamida y dieta. Cuadro de tres semanas de evolución caracterizado por escalofríos, fiebre, diaforesis nocturna, ataque al estado general y dolor en flanco derecho irradiado a la ingle y muslo ipsilaterales. Ingresó a la UTI en choque séptico y cetoacidosis diabética. A la exploración física con dolor intenso en flanco y región paravertebral derecha. En la tomografía computada (TC) de abdomen se observó aumento de volumen del psoas derecho con cambios en su densidad y presencia de burbujas de gas. Sin evidencia de osteomielitis vertebral ni colecciones peri o intrarrenales (Figura 1). Se hizo el diagnóstico de absceso del psoas.

El tratamiento fue la debridación quirúrgica del absceso y colocación de tubos de drenaje (Figura 2), control de la cetoacidosis, del estado de choque y manejo antimicrobiano con ciprofloxacina. Los hemocultivos y el cultivo del material purulento fueron positivos para *Salmonella spp.*

El absceso del psoas es una enfermedad poco frecuente, de presentación insidiosa y asociada a una elevada morbilidad y mortalidad. El 57% se presentan del lado derecho, 40% del izquierdo y 3% son bilaterales. La relación hombre/mujer es de 3:1. Es más común en pacientes inmunodeprimidos y se ha descrito en diabéticos, drogadictos, enfermos con cáncer y VIH +. De acuerdo a su etiopatogenia se clasifican en primarios y

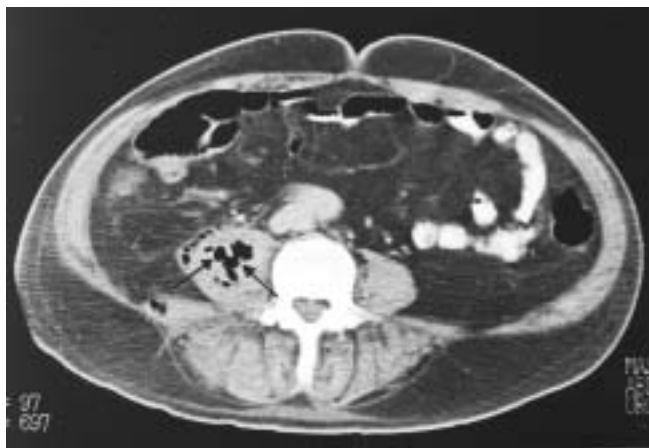

Figura 1: Tomografía computada del abdomen. Se observa absceso del psoas derecho. Nótese el aumento de volumen y la presencia de gas en el psoas (flecha).

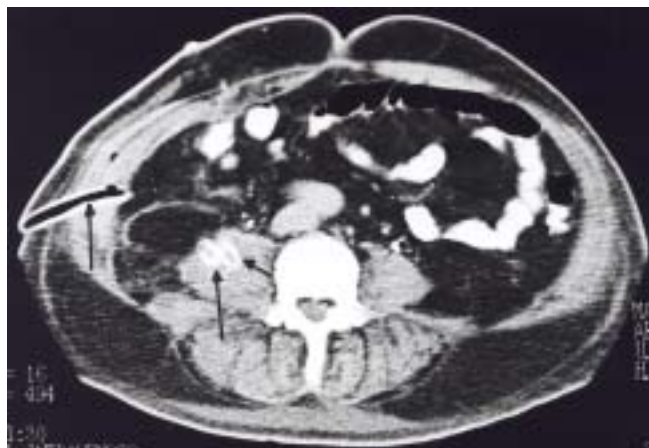


Figura 2: Tomografía computada del abdomen después del drenaje de absceso del psoas derecho. Desaparición de gas y presencia de tubos de drenaje (flecha).



*Jefe de Servicio de la Unidad de Terapia Intensiva Hospital Central Sur de Alta Especialidad. PEMEX. Profesor Titular de Postgrado de Medicina del Enfermo en Estado Crítico UNAM.

**Residentes de segundo año de Medicina del Enfermo en Estado Crítico.

Correspondencia y solicitud de sobretiros: Hospital Central Sur de Alta Especialidad. PEMEX. Periférico Sur No. 4091. Col. Fuentes del Pedregal. Tel: 56 45 16 84 ext. 51155. E-mail: seconcapcma@mail.medinet.net.mx

secundarios. En los abscesos primarios no se detecta un foco de partida y la infección es secundaria a diseminación hematológica. En éstos, el *Staphylococcus aureus* es el agente causal en el 80% de los casos. Los abscesos del psoas secundarios se asocian a otro foco infeccioso como puede ser osteomielitis vertebral, pielonefritis, endocarditis, tuberculosis pulmonar, abscesos perirrenal y epidural y a trauma de la región lumbar, en estos casos, la infección es secundaria a diseminación hematológica o por extensión directa. Las bacterias causantes son *E. coli* y otros entéricos Gram negativos, *M. tuberculosis* y *Candida*. *Salmonella* se ha descrito con poca frecuencia como agente etiológico.¹⁻³

El absceso del psoas debe sospecharse en enfermos inmunodeprimidos que cursen con fiebre, dolor en flanco y región paravertebral que se irradie a la ingle, muslo y rodilla. Los estudios de imagen que se pueden emplear para confirmar el diagnóstico son: radiografía simple de

abdomen, ultrasonido, tomografía computada, resonancia magnética y gammagrafía con galio 67. De éstos, la tomografía computada es el estudio de elección. El tratamiento es a base de drenaje ya sea quirúrgico o por punción percutánea y antibióticos.^{4,5}

Referencias

1. **Santaella RO, Fishman EK, Lipsett PA.** Primary vs. secondary Iliopsoas microbiology, and treatment. Arch Surg, 1995; 130:1309-1313.
2. **Thongngarm T, McMurray RW.** Primary psoas abscess. Ann Rheum Dis 2001;60:173-174.
3. **Lin MF.** Pyogenic psoas abscess: analysis of 27 cases. J Microbiol Immunol Infect 1999;32:261-268.
4. **Lee YT.** Psoas abscess: a 10 year review. J Microbiol Immunol Infect 1999;32:40-46.
5. **Conde RC.** Treatment of psoas abscess: percutaneous drainage or open surgery. Prog Urol 2000;10:418-423.