

Gaceta Médica de México

Volumen 139
Volume

Número 2
Number

Marzo-Abril 2003
March-April

Artículo:

Ruptura uterina por embarazo ectópico intersticial del segundo trimestre

Derechos reservados, Copyright © 2003:
Academia Nacional de Medicina de México, A.C.

Otras secciones de
este sitio:

- 👉 [Índice de este número](#)
- 👉 [Más revistas](#)
- 👉 [Búsqueda](#)

*Others sections in
this web site:*

- 👉 [Contents of this number](#)
- 👉 [More journals](#)
- 👉 [Search](#)



[Medigraphic.com](http://www.Medigraphic.com)

Ruptura uterina por embarazo ectópico intersticial del segundo trimestre

Arturo Juárez Azpilcueta,* Leonora Chávez Mercado**

Recepción versión modificada 10 de julio de 2002; aceptación 9 de septiembre de 2002

Introducción

El embarazo ectópico intersticial o cornual es una forma rara de presentación del embarazo extrauterino, fue descrito inicialmente por Kelly en 1898. Representa una elevada morbi-mortalidad durante el primer y segundo trimestre. Éste ocurre cuando el embrión se implanta en la parte media de la unión útero-tubárica, en el ángulo lateral de la cavidad uterina, cerca del ostium interno de la trompa de Falopio. La ruptura uterina se presenta en el 20% de los casos y sucede alrededor de la semana 12 de gestación.

Presentación del caso

Paciente femenina de 29 años, con los siguientes antecedentes: AHF sin importancia para el padecimiento actual, casada, ama de casa, católica. Antecedentes alérgicos, transfusionales y médicos negados. Apendicectomía a los 14 años. AGO: GIII PII. Telarquia y pubarquia 14 años, menarquia 15 años, IVSA 23 años, un compañero sexual. Utilización de DIU por los últimos tres años, DOC no realizado. Acude al servicio de Urgencias de Gineco-Obstetricia del Hospital General de México el día 22 de noviembre de 1999 cursando con embarazo de 14.2 semanas por amenorrea y síndrome abdominal doloroso. Inicia padecimiento actual con dolor tipo punzante localizado a epigastrio, incapacitante, irradiado a genitales, acompañado de sintomatología vagal, náuseas y vómito en tres ocasiones, de contenido gástrico. A su ingreso se establece diagnóstico de

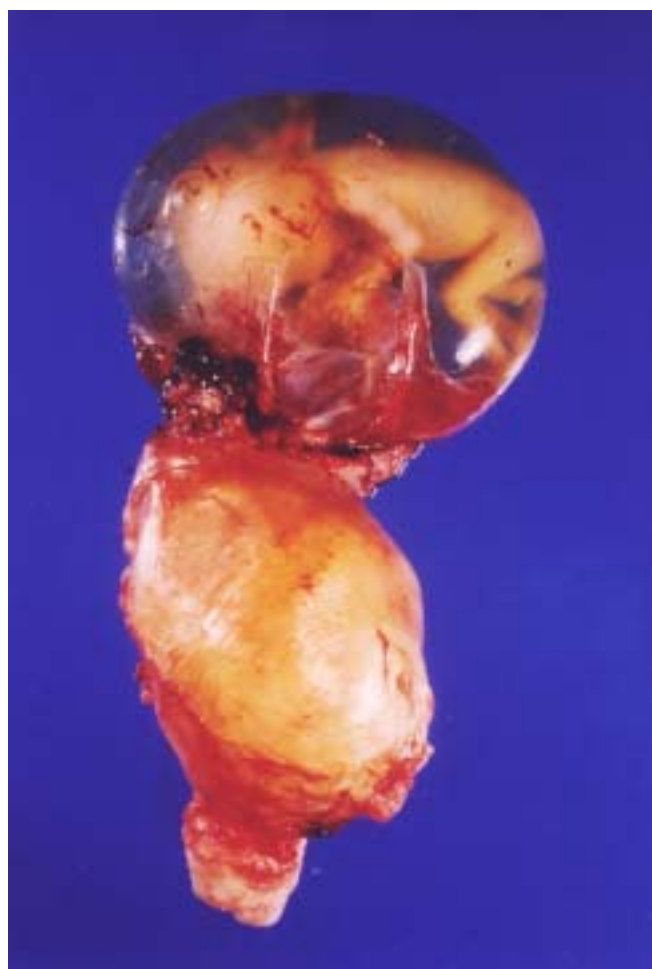

Figura 1. Imagen macroscópica embarazo cornual derecho

* Servicio de Ginecología y Obstetricia.

** Servicio de Anatomía Patológica.

Adscritos al Hospital General de México

Correspondencia y solicitud de sobretiros: Dr. Arturo Juárez Azpilcueta. Servicio de Ginecología y Obstetricia, Hospital General de México, Dr. Balmis 174, Col. Doctores

síndrome abdomen agudo secundario a embarazo ectópico roto de 14.2 semanas. Ultrasonido obstétrico que reporta embarazo intrauterino de 14 semanas por fetometría, tumor anexial y líquido libre. Exámenes preoperatorios: BH con Hgb de 9.5 g/dL, Hto. 28.1% leucocitos de 15,800, plaquetas 325,000. TP 13.7 segundos al 96% testigo de 12.5 segundos con 100%. TPT 22 segundos con testigo de 22-32 segundos.

Glicemia de 97 mg/dL, urea de 58 mg/dL, creatinina de 1.41 mg/dL, albúmina 3.41 g/dL, bilirrubina total 0.27 mg/dL, fosfatasa alcalina 68 U/L, GOT/AST 17 U/L, GPT/ALT 8 U/L. Se practica laparotomía exploradora, se observa la presencia de ruptura uterina a nivel de zona cornual izquierda con protrusión de saco de gestación y feto, se practica histerectomía obstétrica total sin contratiempos, evolución satisfactoria. Egreso hospitalario (Figura 1).

Hallazgos anatómicos

La pieza consistió en el útero que midió 10.5 x 10 x 5 cm. Sobre la superficie del cuerno derecho presentaba un embrión con membranas íntegras. El saco gestacional midió 12 x 10 x 9 cm con líquido claro. El embrión era del sexo masculino con talla de 12 cm, eje cefalocaudal de 5.8 cm, pie de 0.9 cm y sin malformaciones evidentes. Además, adyacente al embrión había fragmentos irregulares de tejido color café amarillento y café rojizo, de

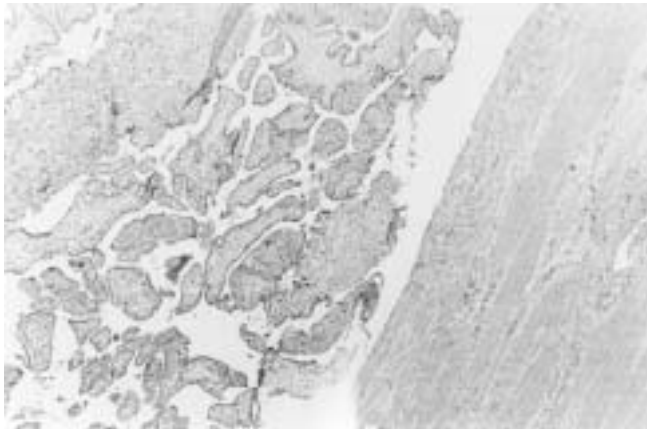


Figura 2. Vellosidades coriónicas adyacentes al músculo liso de la pared de la trompa uterina.

aspecto esponjoso y de consistencia media. El cuerpo y cuello uterinos eran de características normales. Microscópicamente en los cortes del cuerno derecho se identificó tejido muscular liso en el que había zonas extensas de hemorragia y focos de necrosis, además de abundante infiltrado leucocitario. También había numerosas vellosidades coriónicas de forma y tamaño variables, así como tejido endometrial con extensa reacción decidual (Figura 2). En el cuerpo y cuello uterinos no hubo alteraciones de importancia.

Comentario

El embarazo cornual o intersticial es una entidad rara, ocurre ocasionalmente, en 2 a 4% de los embarazos extrauterinos, con una incidencia de 2,500 a 5,000 nacidos vivos. Presenta una tasa de mortalidad de 2-2.5%.^{1,2} La ruptura se presenta alrededor de la semana 12 a 16 en el sitio anatómico de la unión de los vasos uterinos y ováricos condicionando una descompensación hemodinámica importante que compromete la vida. El tratamiento tradicional consiste en resección cornual o histerectomía obstétrica.³ El ultrasonido transvaginal temprano permite establecer el manejo conservador. Existen escasos reportes de manejo conservador con metotrexate y resección cornual con técnica endoscópica. El primer caso reportado de manejo conservador con metotrexato corresponde a un embarazo intersticial, la integridad anatómica y funcional posterior a manejo conservador permanece incierta.^{4,5}

Referencias

1. **Lau S, Tulandi T.** Conservative medical and surgical management of interstitial extopic pregnancy. *Fertil Steril* 1999;72(2):207-215.
2. **Tulandi T, Vilos G, Gomel V.** Laparoscopic treatment of interstitial pregnancy. *Obstet Gynecol* 1995;85(3):465-467.
3. **Fernández H, De Ziwgler D, Bourget P, et al.** The place of methotrexate in the management of interstitial pregnancy. *Hum Reprod* 1991;6:303-306.
4. **Bonfante RE, Bolaños AR, Juárez GL, et al.** Embarazo cornual. *Gin Obstet Mex* 1998;66:81-83.
5. **Tulandi T, Saleh A.** Surgical management of ectopic pregnancy. *Clin Obstet Gynecol* 1999;42(21):31-38.