

Gaceta Médica de México

Volumen
Volume 139

Número
Number 6

Noviembre-Diciembre
November-December 2003

Artículo:

Embolia de líquido amniótico como causa directa de muerte materna. Presentación de un caso clínico

Derechos reservados, Copyright © 2003:
Academia Nacional de Medicina de México, A.C.

**Otras secciones de
este sitio:**

-  [Índice de este número](#)
-  [Más revistas](#)
-  [Búsqueda](#)

***Others sections in
this web site:***

-  [Contents of this number](#)
-  [More journals](#)
-  [Search](#)



Medigraphic.com

Embolia de líquido amniótico como causa directa de muerte materna. Presentación de un caso clínico

Antonio Carrillo-Galindo,* Arturo Agustín Juárez-Azpilcueta,* Humberto Cruz-Ortiz**

Resumen

Las complicaciones embólicas del embarazo son poco frecuentes, pero obligan a su pronta atención por la alta mortalidad que alcanza cifras hasta del 80 %.

La embolia de líquido amniótico es considerada como un problema de gran magnitud obstétrica, representa alrededor del 10-15 % de las muertes maternas, su incidencia se reporta del orden de uno por cada 8 mil a 80 mil nacimientos, aunque se cree que puede ser mayor; sin embargo, en la mayoría de los casos no se obtiene la comprobación anatomopatológica. El objetivo de este trabajo es analizar un caso de muerte materna secundaria a embolia de líquido amniótico que se presentó en una paciente de 42 años sin antecedentes o factores de riesgo condicionantes para la aparición del mismo.

Palabras claves: *Embolia, líquido amniótico, muerte.*

Summary

Embolic complications in pregnancy are not common, but require prompt attention, due to their high mortality, with reports of numbers up to 80 % in patients with presence of amniotic fluid embolism. From the embolic complications, deep vein thrombosis is the most frequent and 15-24 % of patients could present with amniotic fluid embolism.

In the case of a 42-year-old female who had this syndrome, considered an obstetric catastrophe. A review of the world literature was carried out to report on the physiopathology of the case.

Key words: *Amniotic, fluid, embolism, mortality.*

Introducción

La embolia de líquido amniótico es considerada un síndrome obstétrico devastador que ocurre en 1 por cada 8 mil a 80 mil nacimientos. Esta condición es responsable de alrededor del 10 % de las muertes maternas en los Estados Unidos de América y es la causa más frecuente de muerte por complicación obstétrica.^{1,2}

Son poco comunes las complicaciones embólicas del embarazo, 80 % de las mujeres con embolia de líquido amniótico suelen fallecer antes de emprender monitoreo intenso. Aunque la enfermedad trombotica más frecuente es la trombosis de venas profundas que se presenta en 1 de cada 1000 embarazos. La embolia de líquido

amniótico complica del 15-24 % de los casos de trombosis de venas profundas no tratadas.³

Presentación del caso

Paciente femenina de 42 años, sin antecedentes personales patológicos de importancia. Dentro de sus antecedentes ginecoobstétricos destacan: Menarquia 15 años, telarquia y pubarquia 15 años, tipo mensual 30 x 3, eumenorreica, IVSA 20 años con un compañero sexual, método de planificación con dispositivo intrauterino por 5 años, DOC 6 meses, normal. GIV, PII, CI, FUC hace 6 años, actualmente con embarazo a término.

*Unidad de Ginecología y Obstetricia

**Unidad de Anatomía Patológica

Hospital General de México

Correspondencia y solicitud de sobretiros: Dr. Antonio Carrillo-Galindo Av. Hidalgo 36, Col. Barrio de la Asunción. Deleg. Xochimilco, 16040 México, D. F.

Se presenta al departamento de embarazo de alto riesgo para toma de registro cardiotocográfico, ingresa al servicio a las 12:50 horas. En pródromos de trabajo de parto, se inicia conducción con actividad regular hasta obtener, mediante parto distócico por aplicación de fórceps Simpson, producto único, vivo, del sexo femenino con peso de 3325 g, Apgar de 1-5 y capurro de 40.3 semanas. Se realiza revisión de cavidad uterina demostrando integridad de histerorrafia con sangrado aproximado de 1500 mL.

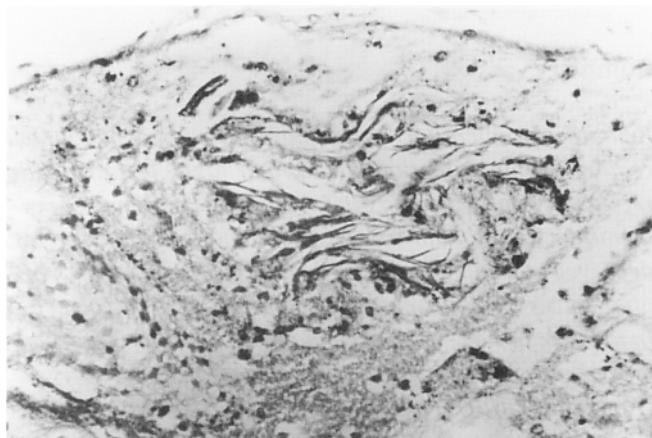


Figura 1. Vaso capilar enormemente distendido, con obstrucción total de su luz, por gran cantidad de escamas epidérmicas dispuestas en láminas concéntricas. HE x 250.

A las 18:20 horas inicia con datos de insuficiencia respiratoria aguda de instalación súbita con acrocianosis, cianosis peribucal, dificultad respiratoria y estertores gruesos a distancia, se realiza intubación endotraqueal con resistencia a la ventilación, frecuencia cardíaca de 60 por minuto y presencia de estertores crepitantes y subcrepitantes en ambos pulmones. Se inicia manejo con inotrópicos, atropina, adrenalina, aminofilina, el espasmo bronquial cede parcialmente, cae en paro cardiorrespiratorio, se inician maniobras de reanimación por 25 minutos, se declara muerte a las 18:40 horas.

Hallazgos de autopsia

Se encontró un cuerpo uterino grande por debajo de la cicatriz umbilical con un hematoma de 4 cm que infiltraba la pared del segmento, los pulmones exteriormente y al corte no mostraron alteraciones.

Los cortes de pulmón obtenidos de los lóbulos superiores e inferiores de ambos pulmones mostraron dilatación y congestión de vasos capilares y arteriolas, en

varios se encontró oclusión parcial o total de su luz por émbolos de material amorfo granular compuesto por material lípido correspondiente al vórnix gaseosa, y entre este material hay abundantes escamas de queratina correspondientes a las células epidérmicas de la piel del producto, en otras áreas había material de aspecto mucoso, no se encontró reacción inflamatoria aguda como respuesta a la presencia de estas estructuras, la mayor parte de los alvéolos mostró edema caracterizado por la presencia de líquido eosinofílico y fibrilar con algunos macrófagos interalveolares, no se encontraron trombos de fibrina en el lecho capilar.

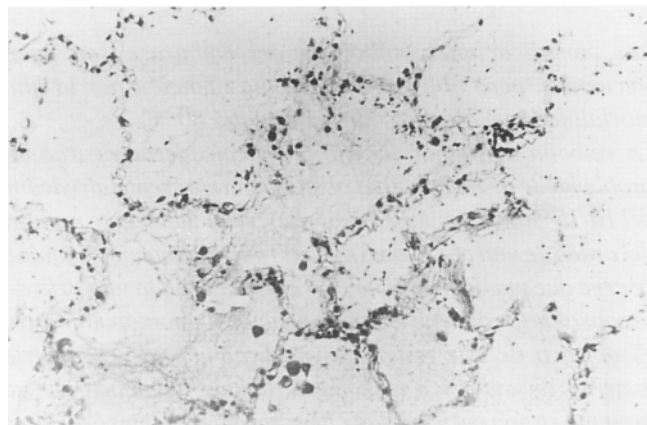


Figura 2. Mismas alteraciones observadas a mayor aumento

Comentario

La embolia de líquido amniótico resulta una complicación grave durante el parto, se cita un caso por cada 8 mil a 80 mil nacimientos y ocurre por ruptura de las membranas amnióticas y desprendimiento parcial de la placenta, el líquido amniótico penetra a los vasos venosos del lecho placentario, vasos uterinos adyacentes y laceraciones o incisiones, este proceso es facilitado por el aumento de la presión intrauterina durante las contracciones. El 50 % de las pacientes que sufren del síndrome fallecen dentro de la primera hora posterior al evento, la mortalidad alcanza cifras hasta del 86 %.⁴

Debido a que los sistemas de registro de la mortalidad materna en el ámbito nacional tiene diferencias entre las diversas instituciones no se puede determinar con precisión la incidencia real del embolismo de líquido amniótico, los porcentajes de autopsias en relación con el total de muertes maternas oscilan entre el 7-36 %, situación que obedece en gran medida a la idiosincrasia de nuestra población, ligada a factores culturales.^{5,6}

La teoría actual que pretende explicar la fisiopatología de la embolia de líquido amniótico propone una respuesta bifásica.

El modelo bifásico de la reacción en el humano contiene una fase inicial de intenso vaso espasmo pulmonar ante la presencia de líquido amniótico y otros materiales tisulares del feto; situación que genera hipertensión pulmonar e hipoxia. La fase anterior es transitoria pero explica el 50 % de la mortalidad en la primera hora, en el 50 % restante que sobrevive a la fase inicial puede presentar insuficiencia ventricular izquierda que es consecuencia de la hipoxia profunda inicial o resultado del efecto depresor directo del líquido amniótico en el miocardio.^{7,8}

A menudo se observa edema pulmonar no cardiogénico, se ha propuesto una semejanza con una respuesta anafiláctica sugerida por Azegami y Mori quienes demostraron que los leucotrienos, metabolitos del ácido araquidónico, mediadores de la hipersensibilidad inmediata, actúan en forma semejante en la embolia del líquido amniótico.^{9,10}

La presencia de líquido amniótico en el pulmón no produce cambios macroscópicos evidentes, las laceraciones básicas se hallan en los vasos arteriales medianos y pequeños, encontrándose en ellos constituyentes del líquido amniótico lo cual es material extraño. La mayor parte de los émbolos están constituidos por material grumoso y graso correspondiente al *vérnix caseosa*; quizá el componente más fácil de identificar son las células epidérmicas descarnadas ya sin núcleo, conocidas como escamas, que forman estructuras laminares, ocasionalmente se encuentra el vello fino

(Lanugo) del producto y material mucoide con pigmento biliar correspondiente al meconio; si la paciente logra sobrevivir algunas horas a la embolia se observa un infiltrado de leucocitos polimorfonucleares alrededor del material extraño.

Los alvéolos pulmonares también exhiben cambios agudos e inespecíficos correspondientes a daño alveolar difuso con edema, membranas hialinas y prominencia de células alveolares, también se han descrito trombos de fibrina en vasos arteriolares como consecuencia de una coagulación intravascular diseminada.

Referencias

1. **Clark SL, Hankins GD, Dudley DA.** Amniotic fluid embolism: Analysis of the national registry. *Am J Obstet Gynecol* 1995;172:1158-1167.
2. **Steiner PE, Luschbough CC.** Maternal pulmonary embolism by amniotic fluid. *JAMA* 1941;117:1245-1254.
3. **Clark SL.** New concepts of amniotic fluid embolism; a review. *Obstet Gynecol* 1990;45:360-368.
4. **Clark SL, Montz FJ, Phelen JP.** Hemodynamic alterations associated with amniotic fluid embolism: a reappraisal. *Am J Obstet Gynecol* 1985;151:617-621.
5. **Clark SL, Cotton KA, Gonik B, et al.** Central hemodynamic alterations in amniotic fluid embolism. *Am J Obstet Gynecol* 1988;158:1124-1126.
6. **Courtney LD.** Coagulation factor in pregnancy. *Br Med J* 1970;1:691.
7. **Lee W, Ginsburg KA, Cotton DB, et al.** Squamous and lymphoblastic cells in the maternal pulmonary circulation identified by invasive hemodynamic monitoring during the peripartum period. *Am J Obstet Gynecol* 1986;155:999.
8. **Karim SM, Deulin J.** Prostaglandin content of amniotic fluid during pregnancy and labor. *Br J Obstet Gynecol* 1979;74:230.
9. **Clark SL.** Arachidonic acid metabolites and the pathophysiology of amniotic fluid embolism. *Semin Reprod Endocrinol* 1985;3:253.
10. **Azegami M, Mori N.** Amniotic fluid embolism and leukotrienes. *Am J Obstet Gynecol* 1986;155:1119.
11. **Ruiz MJ.** Mortalidad materna en el Hospital Central Militar de 25 años: 1968-1992. *Ginecol Obstet Mex* 1995;63:452-459.
12. **Gaviño GF, Barajas C, Ahued AR.** Mortalidad materna durante 25 años en el Hospital Regional "20 de noviembre", ISSSTE. *Ginecol Obstet Mex* 1987;55:196-199.
13. **Trejo RC.** Mortalidad materna. *Ginecol Obstet Mex* 1997;65:320-325.

