

## Gaceta Médica de México

Volumen **140**  
Volume

Número **5** Septiembre-Octubre **2004**  
Number September-October

*Artículo:*

Laringomalacia en una cohorte de seguimiento del desarrollo infantil por antecedentes de encefalopatía perinatal. Implicaciones para su conceptualización nosológica

Derechos reservados, Copyright © 2004:  
Academia Nacional de Medicina de México, A.C.

Otras secciones de  
este sitio:

- 👉 Índice de este número
- 👉 Más revistas
- 👉 Búsqueda

*Others sections in  
this web site:*

- 👉 *Contents of this number*
- 👉 *More journals*
- 👉 *Search*

# Laringomalacia en una cohorte de seguimiento del desarrollo infantil por antecedentes de encefalopatía perinatal. Implicaciones para su conceptualización nosológica

Mario Antonio Mandujano-Valdés,<sup>\*</sup> María del Carmen Sánchez-Pérez<sup>\*\*</sup>

Recepción: 14 de noviembre de 2003    aceptación: 16 de enero de 2004

## Resumen

*Se presenta el análisis retrospectivo de 10 casos de estridor laríngeo congénito. Se discuten algunos reportes de endoscopias laríngeas con los diagnósticos elaborados. Se define la laringomalacia como una entidad caracterizada por flacidez laríngea y estridor. Algunos autores postulan, además de la inmadurez de los tejidos, la posibilidad de incoordinación laríngea y disquinesia. Se apoyan en casos de presentación tardía, de daño neurológico y casos atípicos relacionados con estado funcional o con anestesia. Se realizaron endoscopias en 10 casos provenientes de una cohorte de seguimiento longitudinal de casos con diagnóstico de daño neurológico perinatal que se atienden en el Laboratorio del Seguimiento del Neurodesarrollo, del Instituto Nacional de Pediatría/Universidad Autónoma Metropolitana. En un caso se diagnosticó parálisis unilateral de cuerda vocal, postoperatoria. Un caso tuvo anillo vascular. Los ocho casos restantes cubrieron los criterios de laringomalacia, pero por sus características se insiste en que no se trata de una alteración anatómica idiopática sino de una hipotonía funcional. Se enfatiza la necesidad de realizar estudio integral y describir la comorbilidad.*

**Palabras clave:** laringomalacia, estridor laríngeo congénito, laringoscopia, hipotonía supraglótica.

## Introducción

Las nuevas técnicas de manejo del recién nacido y del lactante con insuficiencia respiratoria, han cambiado significativamente el panorama de la Laringología, especialmente en el campo pediátrico. Estas técnicas incluyen el uso de ventiladores pediátricos especiales, de instrumentos de fibra óptica rígidos y flexibles, de técnicas de documentación fotográfica y de vídeo, así como el desarrollo de técnicas quirúrgicas de menor invasión, basadas en la utilización de endoscopios y de rayos láser.

<sup>\*</sup> Laboratorio del Seguimiento del Neurodesarrollo. Instituto Nacional de Pediatría/Universidad Autónoma Metropolitana-X.

<sup>\*\*</sup> Instituto de la Comunicación Humana. CNR.

Correspondencia y solicitud de sobretiros: Mario Antonio Mandujano Valdés. Ave. de las Palmas 745-107. Lomas de Chapultepec. Delegación Miguel Hidalgo. CP 11000, México, D.F. Correo electrónico: mariom@att.net.mx

## Summary

*We conducted a retrospective analysis of 10 cases of congenital laryngeal stridor. Reports of laryngeal endoscopy and diagnosis define laryngomalacia as laryngeal flaccidity and stridor. Some authors postulate that in addition to immaturity of cartilage, there exist the possibility of laryngeal uncoordination and dyskinesia. They support this idea in cases of late presentation, neurological damage, and atypical cases related with functional state or anesthesia. Laryngeal endoscopies were carried out in 10 cases included in a cohort of subjects from a longitudinal follow-up diagnosed with neurological damage of perinatal origin. One case was diagnosed with postoperative unilateral paralysis of vocal chord and another identified vascular ring. The eight remaining cases fulfilled laryngomalacia criteria of diagnosis, but because of their characteristics origin is not an anatomic alteration but a functional hypotonia. The need to carry out an integral study to describe co-morbidity is emphasized.*

**Key words:** laryngomalacia, congenital laryngeal stridor, laryngoscopies, supraglottic hypotonia.

Hasta los 60's del siglo XX los reportes de morbilidad de las vías aéreas superiores eran escasos, dada la alta mortalidad que implicaban tanto las lesiones, como su principal método terapéutico, a saber, la traqueostomía. En la actualidad los reportes publicados se cuentan por centenares y aún por millares el número de endoscopias de las vías aéreas superiores, (Cuadro I). Las alteraciones laringotraqueales son múltiples y obedecen a causas diversas, de naturaleza congénita o adquirida. Las congénitas, por definición, dada la importancia de la función respiratoria se manifiestan desde el período

neonatal. La agenesia laríngea es incompatible con la vida, pero las demás alteraciones, si se cuenta con un manejo inmediato pueden permitir la supervivencia de sus portadores.

De las anomalías laríngeas del recién nacido, la laringomalacia es la más frecuente, le siguen la parálisis de cuerdas vocales, la estenosis subglótica y las membranas laríngeas.<sup>1-5</sup> El signo cardinal de las enfermedades laríngeas es el estridor y en vista que clásicamente se ha considerado que la laringomalacia es la alteración más común, se ha llegado al extremo de manejar como su sinónimo el término estridor laríngeo congénito. Estridor laríngeo congénito (ELC) y laringomalacia son a la fecha, términos que describen un trastorno común, caracterizado por su inicio cercano al nacimiento, que cursa con un ruido audible durante la inspiración. A pesar de que los primeros reportes se remontan a mediados del siglo XIX, las descripciones sistemáticas corresponden a Jackson en 1915 y posteriormente a Holinger, entre otros autores. Belmont (1984) publicó la evolución histórica de los conceptos sobre la laringomalacia.<sup>6,7</sup> Originalmente se conceptualizó como un problema de flacidez de los tejidos e inclusive condromalacia de las estructuras de la laringe; a la fecha aún se le clasifica en los textos de la especialidad como laringe congénitamente flácida; su etiología y patogenia continúan desconocidas. En el cuadro II se presenta la evolución de los conceptos sobre esta alteración.

Con respecto a su etiología y patogenia ahora se pueden agregar algunas ideas. Desde el punto de vista endoscópico la laringe congénitamente flácida incluye un conjunto de alteraciones. En primer lugar se aprecia la epiglotis incurvada sobre sí misma, que se describe con forma de omega. Los pliegues aritenopiglóticos se acercan a la línea media, en concordancia con su inserción epiglótica y durante la fase inspiratoria de la respiración, la epiglotis se dirige hacia el introito laríngeo, los pliegues aritenopiglóticos se colapsan hacia la luz laríngea estrechando la vía aérea y al vibrar producen un sonido característico llamado estridor.

Desde el punto de vista nosológico, bajo el término laringomalacia se engloban una gama muy amplia de alteraciones, desde casos leves, cuya manifestación es exclusivamente el estridor inspiratorio, hasta casos complejos que incluyen diversas malformaciones laringotraqueales, insuficiencia respiratoria grave, alteraciones de la deglución, reflujo gastroesofágico, apnea obstructiva, pneumonitis, cor pulmonale, insuficiencia cardíaca, detención del crecimiento y síndromes de muerte súbita fallida. Un porcentaje de casos requiere procedimientos quirúrgicos endoscópicos o traqueostomía. Esta diversidad de síntomas ha motivado que se propongan diversas clasificaciones con fines de diagnóstico, planeación del tratamiento y pronóstico.<sup>3,8,9</sup>

Se han propuesto una serie de mecanismos para explicar la laringomalacia. La descripción clásica corresponde a la inmadurez del cartílago, pero los datos histopatológicos disponibles a la fecha no son suficientes para apoyarla.<sup>10</sup> Se han observado datos de inflamación compatibles con reflujo gastroesofágico;<sup>11,12</sup> se han descrito casos de alteraciones laríngeas similares a la laringomalacia, no congénitas, lo cual contradice las hipótesis de inmadurez. Desde luego las alteraciones neurológicas concomitantes son relativamente frecuentes y a esto hay que agregar los casos adquiridos por ejercicio, por anestesia tópica durante la endoscopia y casos en adultos y adolescentes que cursan daño neurológico tardío.<sup>7,13-15</sup>

Durante muchos años el panorama de la laringología pediátrica permaneció eclipsado por el diagnóstico de laringomalacia. En las descripciones clásicas, y aún en reportes recientes, desde el punto de vista epidemiológico se señalan frecuencias de laringomalacia de hasta 90% del conjunto de alteraciones laríngeas.<sup>16</sup> Es importante señalar este hecho, dado que se ha sobre-diagnosticado la laringomalacia, o bien, ha constituido una categoría muy amplia, que engloba un conjunto de entidades nosológicas diversas. En las series de endoscopias publicadas a partir de 1980 aparecen progresivamente nuevas categorías de diagnóstico, correlativamente disminución progresiva del porcentaje de laringomalacia y nuevos hallazgos etiopatogénicos como la disquinesia y la no coordinación laríngea como nuevos enfoques para entender la alteración o de co-morbilidad como se observa en el cuadro II.

Uno de los criterios clásicos para diagnosticar la laringomalacia fue la desaparición del estridor al producir tensión sobre la vallécula, sin embargo, las nuevas técnicas de endoscopia con instrumentos flexibles y documentación por fotos y vídeo, han mejorado las perspectivas de estudio de la laringe infantil. Por una parte, es posible su observación sin anestesia y por otra, el progreso de los métodos de anestesia pediátrica permiten la observación detallada de la laringe, sin que el endoscopio la presione o la modifique. El movimiento de la laringe, especialmente de los neonatos es muy rápido y difícil de observar. A este respecto, las técnicas de grabación en vídeo y la observación de la laringe cuadro por cuadro, permiten observar procesos que anteriormente no pudieron documentarse. Aún más, se ha reportado la medición del ángulo de abducción de las cuerdas vocales mediante programas de computadora usando imágenes digitalizadas, como criterio de clasificación de las alteraciones laríngeas.<sup>17</sup> Se han reportado otros métodos de estudio como la tomografía computarizada de alta velocidad e inclusive el estudio ultrasonográfico de la laringe, métodos que no se han empleado o cuya tecnología no se cuenta en México.

Cuadro I. Reportes publicados de casos clínicos con laringomalacia

Autor	Año (s) revisados	Institución	Laringología pediátrica	Laringomalacia	Otros
Albrante, Jiménez	1992, 1981 a 1990	Hosp. Universitario, Sevilla, España	220 endoscopias	42 casos	
Altman, Wetmore	1997, 9 años	Children's Filadelfia, USA	56 traqueostomías, 71% alteraciones laríngeas	Laringomalacia la más frecuente	Daño neurológico, Reflujo GE
Altman, Wetmore	1998, 1991-1996	Children's Filadelfia, USA	186 casos hospitalizados	94% de los casos	
Altman, Wetmore	1998, 1991-1996	Children's Filadelfia, USA	174 casos congénitos	Laringomalacia la más común	26% prematuros, 28% reflujo GE
Amin M	1997	Temple Univ. Filadelfia USA	Laringomalacia dependiente de estado funcional	5 casos	Teoría neurogénica
Belmont JR	1984		Retraso del control desarrollo y del neuromuscular	30 casos	Hipotonía, no alteración anatómica idiopática
Berkowitz RG	1998, 2 años, prospectivo	Royal Childrens, Melbourne Australia	110 neonatos, 80 término, 30 prematuros	9 Laringomalacias	29 parálisis de cuerdas vocales
Bath N Bjorck G	2000, 3 años 2000	Birmingham, UK Karolinska, Estocolmo	333 endoscopias 43 endoscopias	44% Laringomalacia Laringomalacia la más común	
Botma	2000, 1998-1999	Royal Hosp. for Sick Children, Glasgow, UK	43 endoscopias	35 casos	Parálisis vocal 6 casos
Froehlich P	1997,	Hosp. E. Herriot, Lyon, Francia	82 casos de laqringomalacia	27 casos severos con discoordinación	
Giannoni C	1998	Univ. de Florida		33 casos prospectivos	64% reflujo GE, síntomas severos y complicaciones
Golz A	2000	Technion Inst. of Technology, Haifa, Israel	12 casos con apneas	Laringomalacia	Apnea atribuible a laringomalacia
Hoeve LJ	1992, 8 años	Sophia Childrens's Hospital, Erasmus Univ. Rotterdam Holanda	1332 de endoscopía, 808 casos		Base de datos
Holinger LD	1989	Children's Memorial Hosp. Chicago, IL, USA	13 casos tratados quirúrgicamente	Laringomalacia	Supraglotopastía
Hui Y		Toronto Sick Children's, Canada	4 casos	Laringomalacia	Parálisis cerebral, incoordinación muscular. Tratados quirúrgicamente
Iyer VK	1999	Birmingham Children's Hospital, UK	9 estudios histopatológicos	Inflamación	Reflujo GE, posible causa
Macfarlane	1985		20 casos revisados 8 a 16 años	Laringomalacia	Obstrucción inspiratoria, asintomáticos
Narcy P	1984, 1974-1983		687 casos	50% Laringomalacia 15% con insuficiencia respiratoria o alteración de deglución	Parálisis 23%, incoordinación laríngea 23 casos
Nielson DW	2000	Univ. de UTAH, USA	156 casos	Lidocaína tópica	Exagera los hallazgos atribuidos a laringomalacia

**Continuación del Cuadro I. Reportes publicados de casos clínicos con laringomalacia**

Autor	Año (s) revisados	Institución	Laringología pediátrica	Laringomalacia	Otros
Nusbaum E	1990	Univ. California, Irvine, USA	297 endoscopaas	Laringomalacia asociada con otros trastornos respiratorios 68%	Casos complicados. Edad promedio 9 años, 6 semanas a 18 años de edad
Puhakka	1987, 17 años, 1969-1985	Univ. Central Hops. Finlandia	1032 broncoscopías	13.8% Laringomalacia	39.8% de los casos con estridor
Schild J	1980, 5 años	Chicago USA	100 endoscopias en neonatos	24 Laringomalacia	36 parálisis de cuerdas vocales. 5 casos con laringomalacia tuvieron malformaciones múltiples
Saha U	1998	Children´s Hosp. Filadelfia, USA			Criterios de clasificación
Smith GJ	1981		Seguimiento de 20 casos	Desaparición del estridor de 4 meses a 12 años, promedio 4 años 2 meses	Disminución del 50% de la capacidad vital
Waters KA		Suny Health Center Syracuse NY, USA	78 casos, videoendoscopia y análisis digital de imágenes	Laringomalacia 23/78 casos de enfermedad laríngea	Disquinesia laríngea con limitación de abducción vocal

**Cuadro II. Evolución histórica de los criterios para el diagnóstico de laringomalacia**

Rilliet y Barthez, 1853	Primera descripción sindromática de estridor laríngeo
Lees, 1885	Atribuye el síndrome a malformación de la epiglotis
Robertson, 1891	Atribuye la causa a parálisis de abductores laríngeos
Thompson, 1892	Atribuye el síndrome a incoordinación entre las funciones de la laringe y los pulmones
Smith, 1895	Irritación refleja de adenoides
Sutherland y Lack, 1897	Estudiaron 18 casos. Malformación e inmadurez laríngea
Avellis, 1898	Compresión del timo
Thompson y Turner, 1900	Prolapso pasivo de la supraglotis, demostrado experimentalmente
Jackson, 1915	Flacidez de los cartílagos supraglóticos, condromalacia
Schwartz, 1944	Micrognatia
Wilson, 1952	Combinación de estenosis traqueal y flacidez laríngea
Kelemen, 1953	Edema supraglótico y dilatadores laríngeos insuficientes
Holinger, 1960	Flacidez de todos los tejidos, acuña el término laringomalacia
Schwartz, 1961	Alergia
Shulman, 1975,	Condropatía familiar primaria

Fuente: Belmont y Grundfast, 1984, Amin e Isaacson, 1997, Jackson y Jackson, 1942.

**Cuadro III. Resumen de los casos estudiados**

No. de caso	Diagnóstico	Endoscopia	Comentarios	Evolución
1.	pca corregida	parálisis de cuerda vocal izq.	dos endoscopias previas: laringomalacia, hendidura laríngea.	
2	laringomalacia	larínge normal	anillo vascular	tx. quirúrgico
3	laringomalacia	epiglotis en $\Omega^*$	incoordinación	
4	laringomalacia	epiglotis en $\Omega^*$	incoordinación	
5	laringomalacia	epiglotis en $\Omega^*$	Incoordinación	
6-10	laringomalacia	solo visible con la respiración		tres c/gastrostomía cuatro con secuela neurológica

Al seguimiento persiste la forma  $\Omega$  de la epiglotis pero desaparece el estridor

Con estos avances, es oportuno discutir nuevamente el problema de la flacidez laríngea.

El objetivo de este reporte es iniciar la discusión tendiente a proponer una nueva nosología de estos cuadros, enfatizando la base neural de la etiología y sus implicaciones en la comorbilidad.

## Material y métodos

Se trata de la revisión retrospectiva de una muestra a conveniencia integrada por la totalidad de casos estudiados por el autor, procedentes de las cohortes de Seguimiento Anual del Laboratorio de Seguimiento del Neurodesarrollo del Instituto Nacional de Pediatría-UAM Xochimilco. Las cohortes anuales a partir de 1987-2001 acumulan un total de 2 425 casos. El 40% de los casos son prematuros y 60% nacidos a término. Todos tienen antecedentes de encefalopatía, pero solamente 14% ha desarrollado secuelas neurológicas frave del tipo de la parálisis cerebral, daño sensorial o retraso grave del desarrollo. El criterio de inclusión correspondió a la presentación de estridor respiratorio y manifestaciones de insuficiencia respiratoria, sobre todo durante la alimentación o durante los cuadros de infección aguda. A todos los casos se les tomaron radiografías laterales de cuello con técnica de partes blandas y estudio radiográfico de la deglución. Se realizó videoendoscopia con telescopio rígido de 30° y flexible de 4.5 mm, sin emplear anestesia. Las grabaciones obtenidas se analizaron cuadro por cuadro. Tres casos se observaron mediante estroboscopia y videograbación. En el estudio de estos casos no se realizó estudio por computadora de imágenes digitalizadas. En ningún caso se realizó tratamiento quirúrgico de la laringomalacia.

## Resultados

Seis casos del sexo masculino y cuatro femeninos. La edad de inicio reportada tuvo media de 26 días, con rango de 7 a 48 días. La edad al momento del estudio varió de 26 a 240 días, con media de 79 días. Por condición al nacimiento tres fueron prematuros y los demás nacieron a término. Por medio de las radiografías se investigaron y descartaron la estenosis subglótica y la fístula traqueo-esofágica.

En todos los casos se cubrieron los criterios clásicos para categorizar la laringomalacia, sin embargo, se obtuvieron otros hallazgos endoscópicos: en un caso se observó parálisis de cuerda vocal izquierda, posterior a corrección quirúrgica de conducto arterioso. En este caso es relevante enfatizar la utilidad de la revisión del video, cuadro por cuadro, ya que se habían realizado dos

laringobroncoscopías con anterioridad. En una de ellas se diagnosticó laringomalacia y en la otra hendidura laríngea posterior. En un caso los datos de colapso laríngeo fueron leves, pero la persistencia de síntomas obligó a realizar broncoscopia y estudios angiográficos, con los cuales se diagnosticó anillo vascular. Solo en tres casos se observó la epiglotis en omega. Los otros cinco casos, en reposo tuvieron la epiglotis de forma habitual, pero con los movimientos respiratorios se incurvaba en la forma de omega. El colapso respiratorio se presenta especialmente al final de la inspiración. Al principio de la inspiración se logra la abducción de las cuerdas vocales en ángulos variables, empieza la entrada de aire y al final de la inspiración se colapsa, no solo la laringe, incluyendo las cuerdas vocales, sino la hipofaringe y la base de la lengua, hacia la pared posterior de la faringe. También es notorio el colapso de los cartílagos aritenoides hacia la luz de la laringe al grado que se unen con la epiglotis, cuando ésta se cierra y se desplaza hacia atrás. Figuras 1 y 2. Se observa además mala coordinación entre el llanto y la fonación con los movimientos respiratorios y el movimiento de las cuerdas vocales, es decir, a veces los niños fonan o lloran con las cuerdas en abducción y otras con las cuerdas en adducción, a la vez que por momentos tienen las cuerdas en adducción durante la inspiración y otras en abducción durante la fonación, produciendo llanto disfónico. La mayoría de los casos corresponde a incoordinación e hipotonía de la supraglotis. En los estudios realizados no se buscaron específicamente manifestaciones de laringitis por reflujo gastroesofágico, ni se tomaron biopsias, aunque todos los casos cursaron con alteraciones de la deglución de grados diversos. Efectivamente, en algunos casos queda la impresión que la epiglotis está aumentada de volumen. Durante la endoscopia se aprecia un mal manejo de secreciones que produce el "estridor húmedo", es decir, conflictos hidro-aéreos en la hipofaringe. En tres de los casos fue tan importante el problema de las secreciones que dificultaba el estudio y haciendo necesario realizar aspiraciones frecuentes, para observar la laringe. En ningún caso se produjo broncoaspiración durante el estudio, pero en todos los casos, la endoscopia tuvo que interrumpirse de manera transitoria por aumento de la frecuencia respiratoria, por espasmo laríngeo o por apnea breve, con cianosis transitoria y diaforesis. Tres casos llegaron al estudio, ya con gastrostomía; uno de ellos ya estaba en seguimiento en el laboratorio, pero la gastrostomía la indicaron los servicios de Nutrición y Gastroenterología del propio Instituto, ante la falta de ganancia de peso en tres meses y dos internamientos al hospital por datos de broncoaspiración. Los dos casos restantes ya tenían la gastrostomía cuando ingresaron al laboratorio. Cuatro casos tienen secuela neurológica motora, tipo parálisis cerebral, con datos de atrofia o cavitación cerebral,

demostrados por estudios ultrasonográficos y de TAC realizadas en el laboratorio a su ingreso o durante el seguimiento, pero fuera del protocolo de estudio laríngeo. Dos de esos casos han tenido gastrostomía y uno de ellos requiere tratamiento con antibióticos y dexametasona a dosis altas, ya que durante los cuadros intercurrentes de infección de vías aéreas superiores presenta manifestaciones de insuficiencia respiratoria. Se han realizado estudios poligráficos del sueño, pero no han sido sistemáticos. Aunque se han documentado apneas obstructivas centrales no se cuenta con los datos suficientes para sustentar la disfunción neural desde este punto de vista. Los casos observados con el apoyo de técnicas estroboscópicas han permitido la evaluación detallada de la movilidad laríngea, previa al análisis cuadro por cuadro.

Los casos se han seguido de seis meses a dos años. Durante el periodo de seguimiento los signos han mejorado en la mayoría de los casos. La gastrostomía se retiró en uno de los casos. Uno persiste con gastrostomía y el tercer caso desertó del seguimiento por lo que no se cuenta con datos. De los casos cuya epiglotis tiene la forma de omega, esta característica no se modifica con el desarrollo, sin embargo, disminuyen o desaparecen el estridor y las manifestaciones de insuficiencia respiratoria. Todos los casos se han tratado transitoriamente con medicamentos beta adrenomiméticos como la aminofilina o el salbutamol, para mejorar el manejo de las secreciones y mejorar el tono simpático del sistema nervioso autónomo, sobre todo en los casos que han cursado con apneas. Desde el punto de vista empírico se ha observado mejoría sintomática, pero no se ha protocolizado el estudio de manera rigurosa, como doble ciego, estudios antes y después o estudios cruzados con placebo AB/BA. Ningún caso ha requerido tratamiento quirúrgico sobre la laringe y no se presentaron casos de mortalidad. En el cuadro III se presenta el resumen de los hallazgos y evolución de los casos estudiados.

## Discusión

En primer término hay que señalar que las alteraciones laríngeas representan ya un capítulo muy importante de la práctica pediátrica. Tienen implicaciones para la salud pública, porque son casos que pueden requerir hospitalización prolongada por morbilidad compleja, manejo domiciliario difícil y riesgo de mortalidad. En México y en otros países de Latinoamérica, no siempre se cuenta con la instrumentación necesaria para su estudio y tratamiento lo cual incrementa el riesgo de secuelas por hipoxia y de mor\* /talidad. En la literatura médica consultada no hay publicaciones relativas al tema que informen la experiencia o la dimensión del problema

en Latinoamérica, lo cual puede ser un índice de que aún no se ha generado la conciencia de su magnitud y no se le concede la importancia debida. Con este reporte preliminar se pretende llamar la atención de los pediatras y otorrinolaringólogos para que reporten su experiencia y se sistematice el manejo de este tipo de problemas.

Con los datos disponibles en la actualidad, algunos de los cuales fueron expuestos brevemente, se hace necesario reconsiderar los aspectos etiopatogénicos de este tipo de alteración. Puede desde luego considerarse el enfoque sindromático a partir del cual se aclaren o discutan las categorías nosológicas específicas. En el presente informe se pretende enfatizar la naturaleza neurológica del problema. No se trata simplemente de postularla como un caso de parálisis laríngea, de las cuerdas vocales, porque en los casos de lesiones periféricas se observan manifestaciones como la parálisis unilateral de las cuerdas, que no produce el estridor característico de la llamada laringomalacia, ni la flacidez supraglótica. Se trata de un problema de hipotonía difusa de la supraglotis y de incoordinación motora global. El cartílago cricoides es la estructura rígida que garantiza la permeabilidad de la vía aérea, tal vez por esta razón no es posible la hipotonía de la región glótica y subglótica, que también podrán estar afectadas. El caso extremo de las lesiones del tallo cerebral como la malformación de Chiari, cursan con flacidez laríngea que en ocasiones llega a ser de tal magnitud que condiciona la muerte de sus portadores.<sup>18</sup> En apoyo de la base neural de la etiopatogenia se agrega la comorbilidad reportada: reflujo gastroesofágico, alteraciones de la deglución, apneas centrales, daño y secuelas neurológicas en cierta proporción de sus portadores y los casos recientemente publicados de tipos hereditarios de la alteración.<sup>19,20</sup>

Entre los casos aquí reportados no se documentaron aspectos genéticos, pero los avances en el estudio del genoma humano y en la biología molecular podrán dar luz a este respecto en fechas próximas. Los casos tardíos de flacidez laríngea posteriores a cirugía radical del cuello, a radioterapia, los casos inducidos por ejercicio o la laringomalacia dependientes del estado funcional de sueño-vigilia son contra ejemplos a las hipótesis de inmadurez de las estructuras anatómicas.<sup>5</sup> Con estos datos se propone como hipótesis para futuras contrastaciones que la flacidez laríngea es un problema funcional y no una alteración anatómica de naturaleza o causa desconocida, por una parte, o bien una alteración funcional en el contexto de malformaciones variadas de las vías aéreas superiores o de otras estructuras del organismo, como en los síndromes complejos. La hipótesis no es nueva, se ha postulado desde hace tiempo, por diversos autores, pero no ha tenido impacto en estudios prospectivos ni en el desarrollo de conceptos nosológicos específicos.

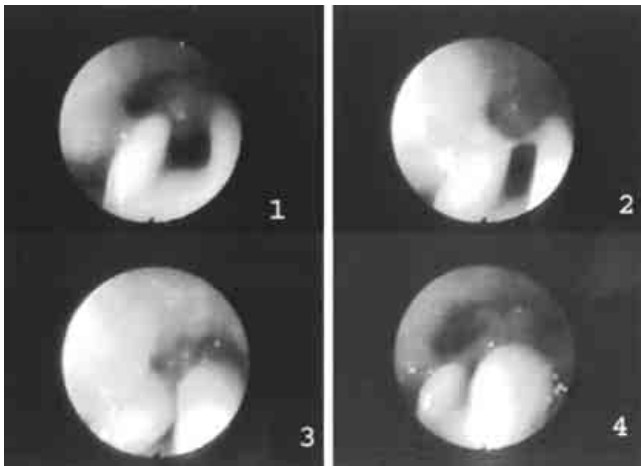


Figura 1. Diversas etapas del colapso epiglótico. 1. Epiglotis en omega. 2. Inicia colapso en el sentido lateral. 3. Se cierra la epiglotis. 4. La epiglotis se dirige hacia atrás cerrando el introito laríngeo.

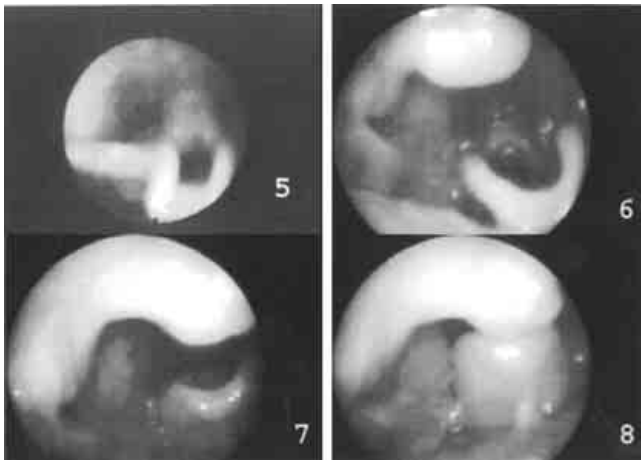


Figura 2. Diversas etapas del colapso de la hipofaringe y la laringe. 5. Epiglotis en omega. 6. Desplazamiento anterior de la laringe a nivel de la úvula. 7. Inicia desplazamiento hacia atrás. 8. Se colapsa la vía aérea.

En la actualidad es posible realizar el diagnóstico diferencial. Cabe pensar que cuando se considera que 90% de los casos con alteración laríngea corresponde a laringomalacia, se está omitiendo el diagnóstico de otras alteraciones. En las casuísticas reportadas, cada vez aparecen con mayor frecuencia otras entidades nosológicas y no hay razón para pensar que antes no se presentaron. Una vez diferenciada la flacidez laríngea de otras alteraciones como las parálisis laríngeas, la estenosis subglótica, los hemangiomas, las membranas, se

procederá a establecer; 1) si se trata de una alteración aislada o si se presenta en el contexto de otras alteraciones; 2) definir la comorbilidad como la apnea, el reflujo, el daño neurológico, etc. Es necesario enfatizar que la flacidez laríngea es un cuadro diferente e independiente de los cambios señalados, es decir, coincide con el reflujo y las alteraciones de la deglución, pero no son causales; 3) en estas condiciones será posible avanzar en la comprensión de la etiopatogenia. Esto implica que el estudio de estos casos deberá ser integral e incluir estudios radiográficos, endoscopias, estudios poligráficos de sueño, estudios para determinar el reflujo gastroesofágico como la medición continua del pH y los estudios con medio de contraste. Los estudios de pHmetría no se han sistematizado en nuestros casos. Los avances de la neurofisiología hacen posible que se estudie la electro miografía y los potenciales locales de tipo somatosensorial. Estos estudios no se incluyen en nuestra casuística ni en los reportes internacionales consultados.

El colapso de las estructuras supraglóticas obedece al principio de Bernoulli, que permite explicar el colapso de los conductos no rígidos cuando aumenta la presión del flujo intraluminal. Por esta razón se colapsa la laringe, sobre todo al final de la espiración. Los otros cambios funcionales de incoordinación permiten postular que las lesiones o la inmadurez no se localizan en la laringe, sino en el tallo cerebral. Aunque la hipótesis de condromalacia ha sido sostenida de manera consistente, no hay reportes que la confirmen.

Otra vía que puede abrirse a la investigación es el manejo farmacológico de la flacidez laríngea, con el rigor debido. Los reportes de tratamiento quirúrgico consistentes en la vaporización por láser de los tejidos redundantes o la epiglotoplastia con fijación a la vallécula, así como reportan resultados satisfactorios en un alto porcentaje de los casos, también reportan fracaso en un número menor de casos,<sup>21</sup> que podrían ser candidatos a tratamiento médico, antes o después del tratamiento quirúrgico.

Se enfatiza la necesidad de que los casos sean analizados con el apoyo del vídeo y que se revisen las grabaciones cuadro por cuadro. Hay múltiples reportes de la experiencia con instrumentos flexibles, sin embargo, el empleo de los telescopios de visión angulada es muy cómodo, tampoco es invasivo y se obtienen imágenes de gran calidad. Desde luego, cuando se sospecha la necesidad de manipulaciones, toma de biopsias, posible cuerpo extraño, se deberá considerar la infraestructura necesaria de anestesia, instrumentación, quirófanos, etc.<sup>22</sup> Finalmente, resta señalar la necesidad de estudios histopatológicos en los casos de mortalidad.

Con la síntesis de toda esta información y mediante estudios de metaanálisis será posible obtener el conocimiento adecuado respecto de la laringomalacia.



## Conclusiones

Se enfatiza la necesidad de discutir una nueva nosología de la flacidez laríngea. Se postula su etiología neurológica, basada en la comorbilidad, en la presentación de casos tardíos y en la diversidad de situaciones que pueden favorecerla.

Se plantea la necesidad de realizar el estudio integral en todos los casos. Se insiste en que se publiquen y discutan las características y la dimensión del problema en los países latinoamericanos.

**Agradecimientos:** El Dr. Masao Kume Omime gentilmente realizó los estudios estroboscópicos en la Clínica de la voz.

## Referencias

1. **Schild JA, Holinger LD.** Peroral endoscopy in neonates. *Int J Pediatr Otorhinolaryngol* 1980;2(2):133-8.
2. **Puhakka H, Kero P, Erkinjuntti M.** Pediatric bronchoscopy during a 17-year period. *Int J Pediatr Otorhinolaryngol* 1987;13(2):171-80.
3. **Nussbaum E, Maggi JC.** Laryngomalacia in children. *Chest* 1990;98(4):942-4.
4. **Hoeve LJ, Rombout J.** Pediatric laryngobronchoscopy. 1332 procedures stored in a data base. *Int J Pediatr Otorhinolaryngol* 1992;24(1):73-82.
5. **Amin MR, Isaacson G.** State-dependent laryngomalacia. *Ann Otol Rhinol Laryngol* 1997;106(11):887-90.
6. **Jackson CJCL.** Diseases and injuries of the larynx. New York: The Macmillan Company;1942.
7. **Belmont JR, Grundfast K.** Congenital laryngeal stridor (laryngomalacia): etiologic factors and associated disorders. *Ann Otol Rhinol Laryngol* 1984;93(5Pt1):430-7.
8. **Olney DR, Greinwald JH, Jr., Smith RJ, Bauman NM.** Laryngomalacia and its treatment. *Laryngoscope* 1999;109(11):1770-5.
9. **Udayan KW, RF.** Laryngomalacia: a proposed classification form. *Int J Pediatr Otorhinolaryngol* 1998;46:21-26.
10. **Chen JHL.** Congenital laryngeal lesions: Pathology study using serial macrosections and review of the literature. *Pediatr Pathol* 1994;14:301-325.
11. **Iyer VK, Pearman K, Raafat F.** Laryngeal mucosal histology in laryngomalacia: the evidence for gastro-oesophageal reflux laryngitis. *Int J Pediatr Otorhinolaryngol* 1999;49(3):225-30.
12. **Giannoni C, Sulek M, Friedman EM, Duncan NO, 3rd.** Gastroesophageal reflux association with laryngomalacia: a prospective study. *Int J Pediatr Otorhinolaryngol* 1998;43(1):11-20.
13. **Smith GJ, Cooper DM.** Laryngomalacia and inspiratory obstruction in later childhood. *Arch Dis Child* 1981;56(5):345-9.
14. **Smith RJ, Bauman NM, Bent JP, Kramer M, Smits WL, Ahrens RC.** Exercise-induced laryngomalacia. *Ann Otol Rhinol Laryngol* 1995;104(7):537-41.
15. **Hui Y, Gaffney R, Crysedale WS.** Laser aryepiglottoplasty for the treatment of neurasthenic laryngomalacia in cerebral palsy. *Ann Otol Rhinol Laryngol* 1995;104(6):432-6.
16. **Altman KW, Wetmore RF, Mahboubi S.** Comparison of endoscopy and radiographic fluoroscopy in the evaluation of pediatric congenital airway abnormalities. *Int J Pediatr Otorhinolaryngol* 1998;44(1):43-6.
17. **Waters KA, Woo P, Mortelliti AJ, Colton R.** Assessment of the infant airway with videorecorded flexible laryngoscopy and the objective analysis of vocal fold abduction. *Otolaryngol Head Neck Surg* 1996;114(4):554-61.
18. **Cochrane DD, Adderley R, White CP, Norman M, Steinbok P.** Apnea in patients with myelomeningocele. *Pediatr Neurosurg* 1990;16(4-5):232-9.
19. **Lane RW, Weider DJ, Steinem C, Marin-Padilla M.** Laryngomalacia. A review and case report of surgical treatment with resolution of pectus excavatum. *Arch Otolaryngol* 1984;110(8):546-51.
20. **Nowaczyk MJ, Sutcliffe TL.** Blepharophimosis, minor facial anomalies, genital anomalies, and mental retardation: report of two sibs with a unique syndrome. *Am J Med Genet* 1999;87(1):78-81.
21. **Chandra RK, Gerber ME, Holinger LD.** Histological insight into the pathogenesis of severe laryngomalacia. *Int J Pediatr Otorhinolaryngol* 2001;61(1):31-8.
22. **Mandujano M.** Intubación y traqueostomía. En: *Otorrinolaringología Pediátrica* Levy-Pinto S, Mandujano, M (Eds.): McGraw-Hill Interamericana 4ª. Edición. México, D.F, 1999. p. 408-418.