

CASOS CLÍNICOS

Evolución clínica en dos pacientes con Síndrome de Wiskott-Aldrich

Héctor Baptista-González,* Carlos Alvarez-Amaya**

Introducción

El síndrome de Wiskott-Aldrich (WAS) fue descrito originalmente por Wiskott en 1937,¹ en dos varones de una misma familia alemana con los datos de púrpura trombocitopénica crónica, eccema e infecciones recurrentes. En 1954, Aldrich,² en los EUA reportó una familia con la tríada característica y el rasgo de transmisión ligado al cromosoma X.

Se trata de un padecimiento poco frecuente, con incidencia de 3.5 a 5.2 casos por cada millón de recién nacidos masculinos.³ Esto equivale a una incidencia promedio de 6.4 casos por año. A la fecha se han reportado en la literatura mundial más de 500 casos.⁴ En México, los primeros pacientes fueron descritos por Alvarez Amaya y Dorantes Mesa del grupo del Hospital Infantil de México.^{5,6} A la fecha, se han reportado 16 casos con WAS en la literatura nacional.⁷⁻⁹

Las características clínicas del WAS son la transmisión recesiva ligada al cromosoma X, el inicio temprano de las manifestaciones purpúricas por trombocitopenia, eccema y susceptibilidad aumentada a las infecciones, debido a inmunodeficiencia combinada grave.¹⁰ Esta última manifestación es la que compromete más la vida, determinando que la supervivencia promedio sea de 6.5 años.¹¹ El avance más importante en el estudio de la enfermedad es el aislamiento del gen asociado al WAS,¹² localizado en el brazo corto del cromosoma X, en la posición 11.23-11.22 (Xp11.23-p11.22). Así el WAS es causado por la mutación del gene que codifica a la proteína del WAS (WASp). Los pacientes con WAS presentan disminución o ausencia de la WASp. La clonación del gene ha hecho posible la definición genética, la detección de portadores, el diagnóstico prenatal y la descripción de cerca de 139 mutaciones relacionadas a la enfermedad.¹² Hay diferentes mutaciones del mismo gene o variantes alélicas,¹³ que producen el WAS atenuado (WASa), la trombocitopenia ligada al cromosoma X (XLT) y la neutropenia ligada al cromosoma X (XLN).

La WASp se expresa en todas las células de la línea hematopoyética, bazo y timo. Esta proteína resulta esencial para la función normal de los anticuerpos, la respuesta de linfocitos T y producción de plaquetas, así como la regulación de la apoptosis linfocitaria.¹³ Hechos que podrían explicar la inmunodeficiencia combinada.^{11,12}

Las opciones terapéuticas del WAS,¹⁴ tradicionalmente se han encaminado hacia el manejo de sostén de los síntomas relacionados (hemorragia, infección, inmunodeficiencia, autoinmunidad, etc.), mientras que el tratamiento correctivo es únicamente con el trasplante de células progenitoras hematopoyéticas (CPH).¹⁵

El objetivo de la presente publicación es aportar información adicional sobre la evolución clínica en dos pacientes con WAS seguidos desde la etapa neonatal. Presentación de los casos clínicos.

Caso número 1: RAJU, sexo masculino, producto de la segunda gestación, embarazo no complicado, parto vaginal, grupo sanguíneo A Rh positivo. Su primer hermano falleció por sepsis a los ocho meses de edad. Padres sanos, tíos masculinos de ambas líneas sanos. El nacimiento fue atendido en el Instituto Nacional de Perinatología en 1995, parto sin complicaciones. Esquema de inmunizaciones normal, que incluyó la aplicación de las vacunas antigripal y antineumococo. Desarrollo psicomotor normal.

Al segundo día de vida extrauterina, se detectó la presencia de eccema en la cara anterior y posterior de tórax y Petequias aisladas en extremidades. En el estudio inicial de citometría hemática se detectó trombocitopenia ($40 \times 10^3 \times \text{mm}^3$), así como volumen plaquetario bajo (4.5 fL). Se estableció el diagnóstico presuntivo de WAS, por lo que se egresó únicamente con cuidados generales. En el seguimiento desde el primer año de vida se documentó la presencia de púrpura trombocitopénica crónica, con actividad hemorrágica principalmente en mucosas, de intensidad moderada a grave. Por esta razón fue hospitalizado en múltiples ocasiones para el manejo transfusional de los diferentes eventos hemorrágicos. Desde el inicio del tratamiento ha recibido esteroides (prednisona) a

* Hematología Perinatal, Instituto Nacional de Perinatología. Banco de Sangre, Fundación Médica Sur.

** Academia Mexicana de Pediatría.

Correspondencia y solicitud de sobretiros: Dr. Héctor A. Baptista González. Instituto Nacional de Perinatología, Primer piso de la torre de Investigación, Montes Urales 800, Lomas Virreyes, Delegación Miguel Hidalgo, CP 11000, México D.F.

dosis variables de 0.5 a 2 mg/kg/día. Igualmente, se aplicó hasta en 9 sesiones g-globulina polivalente endovenosa con resultados inicialmente favorables, para disminuir nuevamente la cuenta plaquetaria. Presentó además gastroenteritis por *Salmonella* sp, infección por rotavirus en noviembre del mismo año y sinusitis crónica refractaria al tratamiento habitual.

El estudio citomorfológico de la médula ósea, mostró aumento de la celularidad, presencia de algunos megacariocitos, no productores de plaquetas y discreta detención de la serie mieloide.

A los 3 años de edad, por la persistencia de sangrado de tubo digestivo, se le practicó colonoscopia y biopsia. Se documentó la presencia de colitis aguda y crónica con edema y hemorragia reciente, además de hiperplasia folicular linfoide y colitis eosinofílica. A consecuencia de estos resultados, se solicitó estudio de RAST resultando negativo con valores de IgE de 76 U/mL. En el siguiente año presentó adenomegalias persistentes en la región cervical y axilar, con paquete ganglionar hasta de 30x15 mm, sin evidencia adicional de infiltración tumoral.

Los siguientes 4 años transcurrieron con la alternancia o coincidencia de eventos infecciosos y eventos hemorrágicos. Se ingresó al programa de receptores de CPH, lográndose la obtención y trasplante de sangre de cordón umbilical a los 8 años de edad. Al año de seguimiento postrasplante se encuentra clínicamente sano.

Caso número 2. ETB, sexo masculino, Primogénito e hijo único, producto de embarazo de término, parto sin complicaciones atendido en medio privado, peso 3440, longitud supina 52.5 cm, Apgar 8/9, Grupo sanguíneo O Rh positivo. Padres sanos, los tíos por ambas líneas sanos, tío abuelo falleció por endocarditis bacteriana a los 57 años de edad, luego de implante valvular.

Al nacimiento presentó hemorragia conjuntival y al sexto día de nacido desarrolló onfalitis. A los 26 días de vida, presentó evacuaciones con moco y sangre, sin diarrea, así como síndrome purpúrico, aislándose *Shigella flexneri*. La citometría hemática de su ingreso mostró disminución en la hemoglobina (10.2 g/dL), trombocitopenia (34×10^3), disminución del volumen plaquetario medio (5.7 fL) y dímeros D < 250 ug/L. Se descartó la presencia de anticuerpos antiplaquetarios o hemangiomas atrapadores de plaquetas. Los estudios maternos de anticuerpos antifosfolípido, antiplaquetarios, antinucleares y anti-citomegalovirus, resultaron normales o negativos. Debido a la asociación de trombocitopenia con la disminución del volumen plaquetario medio (4.5 fL), se estableció la sospecha diagnóstica de WAS. A los seis meses de edad, inició eccema recibiendo múltiples tratamientos dermatológicos (Figura 1). El primer año de vida se mantuvo en control y seguimiento extrahospitalario, con eccema infectado secundariamente, así como actividad hemorrágica purpúrica constante, predominando

epistaxis grave que motivaron hasta 4 ingresos hospitalarios para su manejo transfusional. Se inició tratamiento con esteroides orales, hasta dosis equivalentes a 2 mg/kg/día de prednisona. Al año tres meses, se reinició el estudio del paciente, con el retiro paulatino de esteroides, hasta suspenderse, actualizando el esquema básico de inmunizaciones. A los seis, siete, ocho y quince meses de edad, presentó infección de vías respiratorias altas, sin complicación alguna. A los seis meses de edad, apareció eccema generalizado, con mayor intensidad en sitios de pliegues cutáneos. Las lesiones mejoraban con el manejo tópico y desaparecían con dosis elevadas de esteroides. El eccema fue especialmente activo en temporadas de primavera o verano.

Al año y dos meses de edad, luego de un evento gripal, apareció epistaxis posterior, situación que ameritó hospitalización y manejo transfusional.

Continuó su tratamiento con prednisona o deflazacort a dosis variables, que para el primer fármaco llegó a 2 mg/kg/día, provocando corticismo intenso, por lo que se retiró paulatinamente hasta la suspensión a los 14 meses de edad.

El estudio citomorfológico de la médula ósea, mostró aumento de la celularidad, presencia de algunos megacariocitos, no productores de plaquetas y discreta detención de la serie mieloide. Los estudios de inmunohistoquímica con mínima reacción para CD42 en plaquetas y reactividad normal con anti-CD43, proteína de transmembrana que identifica principalmente a linfocitos T, pero no a células B (Figura 2).

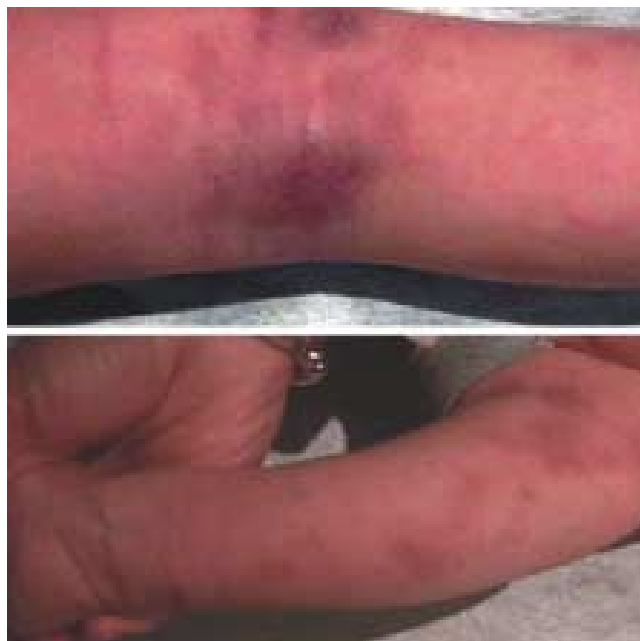

Figura 1. Presencia de lesiones cutáneas características del WAS: eccema infectado en el pliegue de la rodilla, brazo y antebrazo, coincidiendo con hematomas.

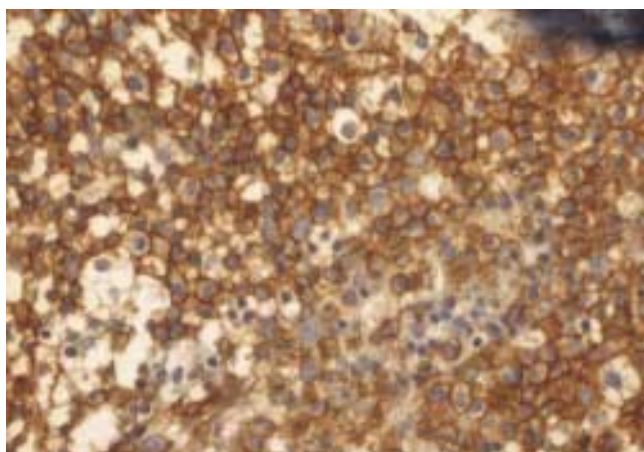


Figura 2. Estudio de la celularidad de médula ósea, usando marcadores anti-CD42 y anti-CD43. Se observa predominio en la reactividad de anti-CD43 (color café) en la superficie de células mononucleares de la estirpe T.

Al año y medio de edad se hospitalizó con los diagnósticos de meningoencefalitis, gastroenteritis aguda, actividad purpúrica intensa con síndrome anémico posthemorrágico, neutropenia persistente y hemorragia cerebral. Se recuperó parcialmente presentando secuela motora por hemiparesia izquierda.

Para el control de la trombocitopenia se sometió a esplenectomía electiva a los dos años de edad, previa inmunización con vacuna polivalente antineumococo y vacuna contra el *H. influenzae*. Se logró una respuesta inicial favorable para posteriormente descender la cuenta de plaquetas, reactivándose la hemorragia mucocutánea. A pesar de las medidas anteriores, continuaron manifestándose clínicamente la bicitopenia (neutropenia y plaquetopenia), con gingivitis y estomatitis hemorrágica crónica y septicemia por estafilococo epidermidis, sin respuesta a factores estimuladores de colonias de granulocitos y factor estimulador de trombopoyesis o interleucina 11. La estomatitis hemorrágica fue manejada sistémica y localmente, incluyendo antifibrinolíticos. Si bien se controló la sepsis oral, la presencia de sangrado bucal, no respondió particularmente en la última semana. En sus últimos estudios se comprobó la seroconversión a B19 y a CMV, con serología negativa a VCH, VHB, VIH, *T. pallidum* y *T. cruzi*. Los siguientes estudios presentaron reportes con resultados negativos o normales: c-ANCA, p-ANCA, PCR, factor reumatoide, C3, C4, anticuerpos antinucleares, antiestreptolisinas, biopsia de piel, electroforesis de proteínas.

Se inscribió en el registro de receptores de células progenitoras hematopoyéticas provenientes de sangre placentaria o de médula ósea, por lo que a 2 años 11 meses de edad, se trasladó a otra institución para llevar

a cabo el trasplante de CPH. A los 7 días de su traslado, luego de reactivarse la epistaxis, se presentó una hemorragia cerebral extensa que finalmente lo llevó a la defunción. No se practicó estudio de necropsia.

Discusión

No se tiene suficiente información sobre la incidencia nacional del WAS; existen las experiencias institucionales del Hospital Infantil de México^{5,6} y más recientemente del Instituto Nacional de Pediatría.⁹ Este último en el registro de inmunodeficiencias primarias en los últimos 30 años, reporta siete casos, de WAS en 171 pacientes con inmunodeficiencias congénitas.⁹ La prevalencia real del WAS, está íntimamente ligada a la capacidad técnica para efectuar el diagnóstico molecular en pacientes y portadoras del WAS. La clonación del gen de la WASp¹² ha hecho posible la definición genética, la detección del estado de portador y el diagnóstico prenatal del WAS.¹⁶ El análisis de mutaciones ha demostrado que el fenotipo moderado, llamado XLT o trombocitopenia ligada al cromosoma X, es causado por las mutaciones en el mismo gen responsable de la WASp tanto en su presentación clásica como en la atenuada.¹⁷

En la etapa neonatal y aun en la fetal, fuera de las pruebas moleculares, es posible realizar la identificación de enfermos mediante pruebas sencillas como la cuenta de plaquetas y la determinación del volumen plaquetario medio, en muestras de sangre fetal o en estudio al nacimiento. En el recién nacido son escasas las condiciones clínicas donde se puede asociar la presencia de trombocitopenia y volumen plaquetario bajo. Básicamente son padecimientos que infiltran o invaden la médula ósea, como la sepsis neonatal, los anticuerpos antiplaquetarios o la leucemia congénita y por otro lado el síndrome de Wiskott-Aldrich.¹⁸ La citometría de flujo, una prueba de mayor complejidad y aun con dificultades para su estandarización, puede usarse en la identificación de enfermos y portadores.¹⁶ Así que en todo neonato del sexo masculino, con púrpura trombocitopénica y volumen plaquetario bajo, se deben considerar el WAS clásico o atenuado⁵ y la XLT dentro del diagnóstico diferencial.¹⁹

El eccema predomina como un dato clínico cardinal en 80 % de los pacientes.²⁰ Rara vez, como en nuestro primer paciente, puede aparecer desde el nacimiento, más frecuentemente se observa en el primer año de la vida. Tiene distribución característica en cara, particularmente mejillas, cuello, antebrazos, muñecas y cara posterior de tórax. Es más intenso en los meses calurosos del año y debido al prurito las lesiones se infectan de manera secundaria. Frecuentemente es difícil de distinguir de la atopia infantil.²¹ El eccema parece relacionarse a las anomalías descritas en los linfocitos T en estos

pacientes, porque las manifestaciones cutáneas desaparecen luego del trasplante de CPH.²⁰

La esplenectomía es una opción terapéutica en los pacientes con WAS²² y está indicada cuando los episodios de hemorragia por trombocitopenia son frecuentes e incontrolables poniendo en peligro la vida del paciente, como ocurrió en el segundo caso clínico. También se recurre a la esplenectomía ante la imposibilidad de llevar a cabo el trasplante de CPH, por razones económicas o falta de donador HLA-compatibles.²³

Para la corrección de la trombocitopenia, la esplenectomía tiene una tasa de éxito superior a 90%, observándose recaída en 21 % de los pacientes sometidos a este tipo de cirugía.²² Las concentraciones elevadas de IgM sérica parecen ser un indicador de mala respuesta a la esplenectomía con persistencia de la trombocitopenia y en su caso de anemia hemolítica autoinmune.²⁰ Luego de la cirugía aumenta además el volumen plaquetario medio,²⁴ mejora la función plaquetaria y disminuye la cantidad de anticuerpos IgG asociados a plaquetas,²⁵ para retornar a sus niveles preoperatorios de 8-23 meses después de la intervención.²² La esplenectomía no modifica el riesgo para desarrollar enfermedades autoinmunes o la tendencia para presentar procesos malignos, que ocurre entre 8-13 % de los pacientes con WAS.^{2,20}

La combinación de antibióticos, esplenectomía y gammaglobulina polivalente endovenosa,²² son medidas que mejoran la supervivencia y la calidad de vida de los pacientes hasta el momento de trasplante.²³

La respuesta terapéutica fue distinta en los dos casos presentados. El primer paciente se mantuvo con ocho ciclos de gamma globulina polivalente endovenosa, administrada especialmente en los periodos de agudización de la enfermedad, logrando llegar al trasplante en condiciones aceptables. Para el caso número dos, debido al menor tiempo de seguimiento sólo se aplicó una dosis de gamma globulina, recibiendo además factores estimuladores de colonias (granulocitos y trombopoyetina), sin que se obtuviera el efecto clínico deseado.

El trasplante de CPH, es el tratamiento de elección en los pacientes con WAS, lográndose tanto la recuperación inmunológica como la hematológica.¹⁵ La mejor opción es a partir de un donador gemelo HLA idéntico. Sin embargo, frecuentemente se tiene que recurrir a otras opciones como donador relacionado o donador no relacionado.¹⁵ Cuando el trasplante de CPH se lleva a cabo en niños menores de cinco años de edad, se obtiene un mejor rendimiento del trasplante,²⁶ los esquemas de acondicionamiento pretrasplante no emplean la radiación corporal y no se aplican injertos empobrecidos de células T.^{15,26} En el análisis multivariado, se documentó que hay menor supervivencia con los donadores relacionados (52 %) que en los gemelos HLA-idénticos (87 %) o en donadores no relacionados (71 %) en niños trasplantados antes de los cinco

años de edad.^{23,26} El uso de CPH provenientes de sangre placentaria, también ofrece una alternativa adecuada para lograr la curación de los pacientes con WAS,^{4,17} tal como sucedió en el primer caso. Finalmente, el WAS es un excelente modelo para la aplicación de la terapia génica con resultados promisorios.^{14,27}

En resumen estos dos casos adicionales a la experiencia mexicana, presentan distintos pronósticos, dependientes de la opción terapéutica empleada. Con buen éxito en el trasplante de CPH y con desenlace fatal cuando no se logró obtener la compatibilidad deseada para el trasplante. También representan la complejidad y gravedad de la enfermedad con las distintas complicaciones agregadas, que exigen la accesibilidad a los recursos diagnósticos y terapéuticos de alta tecnología.

Referencias

1. Wiskott A. Familiärer, angeborener morbos Werlhofii? Mschr Kinderheilk 1937;68:212-16.
2. Aldrich RA, Steinberg AG, Campbell DC. Pedigree demonstrating a sex-linked recessive condition characterized by draining ears, eczematoid dermatitis and bloody diarrhea. Pediatrics 1954;13:133-39.
3. Perry GS, Spector BD, Schuman LM, Mandel JS, Anderson VE, McHugh RB et al. The Wiskott-Aldrich syndrome in the United States and Canada (1892-1979). J Pediatr 1980;97:72-8.
4. Conley ME, Saragoussi D, Notarangelo L, Etzioni A, Cazzanova JL, PAGID; ESID. An International study examining therapeutic options used in treatment of Wiskott-Aldrich syndrome. Clin Immunol 2003;109:272-7.
5. Alvarez AC, Dorantes MS, Toro HA, Bello A, Cuellar J. Forma atenuada del síndrome de Wiskott-Aldrich y la trascendencia de su identificación en el pronóstico de la esplenectomía. Bol Med Hosp Infant Mex 1969;26:633-47.
6. Dorantes MS. Diagnóstico de los problemas hematológicos en pediatría. Segunda edición. México: Ed Med Hosp Infant Mex 1997.
7. Laborde BG, Huerta ME, Cortés GM, Tello GA. Síndrome de Wiskott-Aldrich. Bol Med Hosp Infant Mex 1995;52:256-61.
8. López PG, Gutiérrez PA. Síndrome de Wiskott-Aldrich. Reporte de un caso. Alerg e Inmunol Pediatr 1995;4:160-63.
9. García ML, Camacho R, Ortega JA, Berrón PR, Espinoza RF, Hernández BV, Rojas GA. Registro de inmunodeficiencias primarias en pacientes mexicanos en una institución de tercer nivel: experiencia de 30 años. Alerg Asma Inmunol Pediatr 2001;11:48-66.
10. Notarangelo LD, Ochs HD. Wiskott-Aldrich syndrome: A model for defective actin reorganization, cell trafficking and synapse formation. Curr Opin Immunol 2003;15:585-91.
11. Dupuis-Girard S, Medioni J, Haddad E, Quartier P, Cavazzana-Calvo M, Le Deist F, et al. Autoimmunity in Wiskott-Aldrich syndrome: risk factors, clinical features, and outcome in a single-center cohort of 55 patients. Pediatrics 2003;111(5 Pt 1):e622-7.
12. Imai K, Nonmoyama S, Ochs HD. WASP (Wiskott-Aldrich syndrome protein) gene mutations and phenotype. Curr Opin Allergy Clin Immunol 2003;3:427-36.
13. Zhu Q, Watanabe C, Liu T, Hollenbaugh D, Blaese RM, Kanner SB, et al. Wiskott-Aldrich syndrome/X-linked thrombocytopenia: WASP gene mutations, protein expression, and phenotype. Blood 1997;90:2680-89.
14. Chinen J, Puck JM. Successes and risks of gene therapy in primary immunodeficiencies. J Allergy Clin Immunol 2004;113:595-604.
15. Thomson BG, Robertson KA, Gowan D, Heilman D, Broxmeyer HE, Emanuel D, et al. Analysis of engraftment, graft-versus-host disease, and immune recovery following unrelated donor cord blood transplantation. Blood 2002;96:2703-11.
16. Yamada M, Ariga T, Kawamura N, Yamaguchi K, Ohtsu M, Nelson D, et al. Determination of carrier status for the Wiskott-Aldrich syndrome by flow cytometric analysis of Wiskott-Aldrich syndrome protein expression in peripheral blood mononuclear cells. J Immunol 2000;165:1119-22.
17. Imai K, Morio T, Zhu Y, Itoh S, Kajiwara M, Yata J et al. Clinical course of patients with WASP gene mutations. Blood 2004;103:456-64.
18. Murray RI. Neonatal thrombocytopenia: causes and management. Arch Dis Child Fetal & neonatal Ed 2003;88:F359-F364.
19. Oda A, Ochs HD. Wiskott-Aldrich syndrome protein and platelets. Immunol Rev 2000;78:111-7.

20. **Akman IO, Ostrov BE, Neudorf S.** Autoimmune manifestations of the Wiskott-Aldrich syndrome. *Sem Arthritis Rheum* 1998;27:218-25.
21. **Bradley M, Soderhall C, Wahlgren CF, Luthman H, Nordenskjöld M, Kockum I.** The Wiskott-Aldrich syndrome gene as a candidate gene for atopic dermatitis. *Acta Derm Venereol* 2001;81:340-2.
22. **Litzman J, Jones A, Hann I, Chapel H, Strobel S, Morgan G.** Intravenous immunoglobulin, splenectomy, and antibiotic prophylaxis in Wiskott-Aldrich syndrome. *Arch Dis Child* 1996;75:436-9.
23. **Mullen CA, Anderson KD, Blaese RM.** Splenectomy and/or bone marrow transplantation in the management of the Wiskott-Aldrich syndrome: long-term follow-up of 62 cases. *Blood*. 1993;82:2961-6.
24. **Lum LG, Tubergen DG, Corash L, Blaese RM.** Splenectomy in the management of the thrombocytopenia of the Wiskott-Aldrich syndrome. *N Engl J Med*. 1980;302:892-6.
25. **Corash L, Shafer B, Blaese RM.** Platelet-associated immunoglobulin, platelet size, and the effect of splenectomy in the Wiskott-Aldrich syndrome. *Blood*. 1985;65:1439-43.
26. **Filipovich AH, Stone JV, Tomany SC, Ireland M, Kollman C, Casper JT et al.** Impact of donor type on outcome of bone marrow transplantation for Wiskott-Aldrich syndrome: Collaborative study of the International Bone Marrow Transplant Registry and the National Marrow Donor Program. *Blood* 2001;97:1598-603.
27. **Strom TS, Turner SJ, Andreansky S, Liu H, Doherty PC, Srivastava DK, et al.** Defects in T-cell-mediated immunity to influenza virus in murine Wiskott-Aldrich syndrome are corrected by oncoretroviral vector-mediated gene transfer into repopulating hematopoietic cells. *Blood*. 2003;102:3108-16.