

CASOS CLÍNICOS

Pneumoescroto posterior a la cirugía de colon

José Luis Martínez-Ordaz,* Moisés Antonio Suárez-Romero,* Gustavo Aarón Monter-Carreola,**
Roberto Blanco-Benavides*

Caso clínico

Paciente masculino de 35 años, portador de enfermedad diverticular complicada manejado con colostomía en asa en Chiapas. Enviado para cierre de colostomía por lo cual se sometió a hemicolectomía izquierda con colocoloanastomosis termino terminal. Cursó con evolución favorable de manera inicial. El cuarto día postoperatorio presentó fiebre de 38°C, distensión abdominal, dolor cólico generalizado y aumento de volumen escrotal izquierdo indoloro. A la exploración física se encontró con abdomen distendido, doloroso, datos de irritación peritoneal dudosos. Con crepitación desde región inguinal iz-

quierda hasta el escroto. Los exámenes de laboratorio reportaron 15 mil leucocitos. La tomografía abdomino-pélvica con escaso aire libre en abdomen y enfisema en pared que llega hasta el escroto (Figuras 1 y 2).

Con el diagnóstico de dehiscencia de anastomosis se realizó laparotomía exploradora con hallazgos de dehiscencia de 3 cm de la anastomosis con salida de material fecaloide a la cavidad, líquido libre en cavidad aproximada 1000 mL, realizándose colostomía terminal con cierre distal. La evolución postoperatoria del paciente fue satisfactoria y el enfisema inguinal y pneumoescroto se resolvieron sin complicaciones.

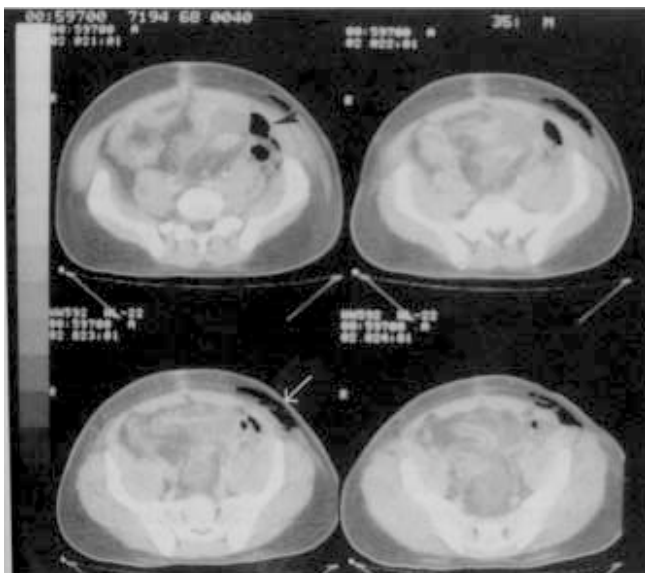


Figura 1. Tomografía de abdomen con aire libre intraabdominal (Flecha negra) y enfisema en pared lateral izquierda de abdomen (Flecha blanca).

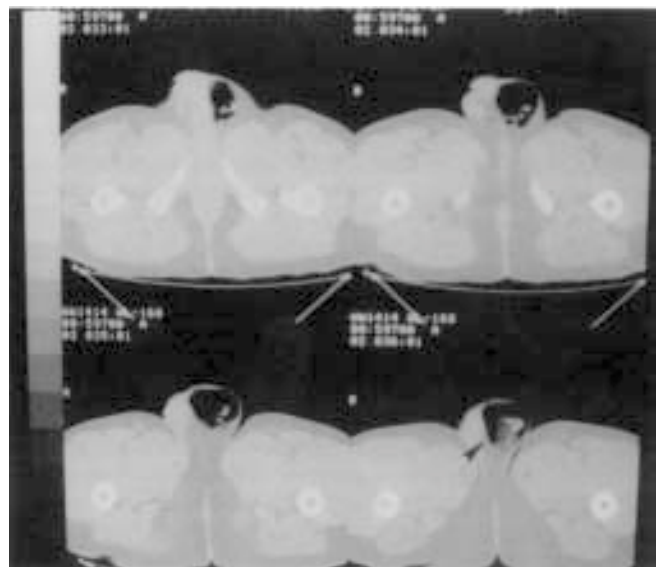


Figura 2. Tomografía con presencia de aire en el escroto (pneumo-escroto) (flecha negra).

*Servicio de Gastrocirugía .

** Servicio de Imagenología.

Hospital de Especialidades, Centro Médico Nacional Siglo XXI, Instituto Mexicano del Seguro Social.

Correspondencia y Solicitud de Sobretiros: Dr. José Luis Martínez-Ordaz, Av. Cuauhtémoc 330, 3er piso, Hospital de Especialidades, Centro Médico Nacional Siglo XXI, Instituto Mexicano del Seguro Social, Delegación Cuauhtémoc 06720 México, D. F. Tel: 5627 6900, extensión 21259.

Discusión

El pneumoescrofto es definido como la presencia de gas en el escroto. Hay tres vías por las cuales el aire llega al mismo: aire que proviene del espacio retroperitoneal y que ocasiona que se localice en la pared escrotal. Las manifestaciones clínicas habitualmente son edema, crepitación y en ocasiones dolor. Una segunda vía es la presencia de aire en la cavidad abdominal que llega al escroto a través de un conducto vaginal persistente. En ésta, las manifestaciones habituales son aumento de volumen con disminución del mismo a la manipulación (ya que el aire regresa a la cavidad abdominal), la crepitación puede estar presente aunque cuando es puro lo habitual es que no se encuentre. Esto es denominado como pneumatocele. Finalmente, la presencia de una infección en los tejidos blandos también puede acompañarse con la producción de gas, como en caso de gangrena de Fournier y en pacientes con traumatismo escrotal.¹

Las causas del pneumoescrofto son muy variadas. Éstas pueden ser espontáneas, posterior a procedimientos médicos tales como colocación de tubos de pleurostomía, colonoscopia, esfinterotomía endoscópica o resucitación cardiopulmonar entre otros. Muchas veces, como en el presente caso, es la manifestación de una patología distante que amerita tratamiento médico y/o quirúrgico para su resolución, por ejemplo pneumotórax o un absceso retroperitoneal.^{1,2}

Aunque se han reportado casos de pneumoescrofto en pacientes con perforación de úlcera gástrica o duodenal, la mayor parte es secundaria a una enfermedad del colon. Ya habíamos reportado anteriormente la asociación del enfisema del cordón espermático con diverticulitis aguda.³ También existen reportes del desarrollo de pneumoescrofto como manifestación de dehiscencia de anastomosis de resecciones anteriores de recto y en este caso en la dehiscencia del cierre de colostomía.⁴

La presencia de pneumoescrofto y/o, como en este caso, enfisema subcutáneo en el trayecto del cordón espermático, posterior a la realización de algún procedimiento quirúrgico del colon, debe hacer sospechar la posibilidad de una dehiscencia de la anastomosis. Por lo que se deben realizar los procedimientos necesarios para su diagnóstico y su resolución, el cual puede incluir la necesidad de realizar una nueva intervención quirúrgica. Una vez que se trata la causa que lo origina usualmente éste se resuelve en 2 a 5 días.

Referencias

1. **Watson HS, Kiugo RC, Coffield KS.** Pneumoscrotum: report of two cases and review of mechanisms of its development. *Urology* 1992;40:517-521.
2. **Firman R, Heiselman D, Lloyd T, Mardesich P.** Pneumoscrotum. *Ann Emerg Med* 1993;22:145-148.
3. **Blanco BR, Domínguez A, Bautista OJ.** Enfisema subcutáneo del escroto y del cordón espermático. *An Med Asoc Med Hosp ABC* 1978;23:83-84.
4. **Dencker H.** Pneumoscrotum as an early sign of anastomotic leakage after anterior resection of the colon. *Surg Gynecol Obstet* 1972;134:1005.