

Correlación de los hallazgos panangiográficos, angiotomográficos y transoperatorios de los aneurismas intracraneales

Salvador José López-Ortega, ^aJosé Antonio García-Rentaría, ^aLeonardo Álvarez-Betancourt, ^aJorge Cuevas-Salgado, ^bAgustín Caldera-Duarte^a

^aDepartamentos de Neurocirugía^a y Radiología^b,

Hospital de Especialidades Centro Médico Nacional La Raza, Instituto Mexicano del Seguro Social, México, D. F.

Recibido en su versión modificada: 15 de noviembre de 2004

Aceptado: 6 de diciembre de 2004

RESUMEN

Objetivo: Determinar la correlación de la angiografía de sustracción digital y la angiotomografía con los hallazgos transoperatorios en el diagnóstico de los aneurismas intracraneales.

Material y métodos: Este estudio se realizó en el Hospital de Especialidades Centro Médico Nacional La Raza del IMSS, del 1 de diciembre del 2003 al 31 de mayo del 2004, estudiándose un total de 20 pacientes con diagnóstico de aneurisma intracraneal roto o no roto que contara con ambos estudios de imagen: angiotomografía tridimensional y panangiografía cerebral y que recibiera tratamiento quirúrgico. Posteriormente los estudios de imagen se correlacionaron con los hallazgos transoperatorios.

Resultados: La localización del aneurisma concordó con los hallazgos quirúrgicos en 100% de los casos por angiografía y 96% por angiotomografía, el tamaño del aneurisma fue 92% por angiografía y 84% por angiotomografía, características del cuello 92% por angiografía y 84% por angiotomografía, relación con arterias adyacentes 96% por angiografía y 88% por angiotomografía, la orientación del domo del aneurisma fue correcta en 100% con los dos estudios.

Conclusiones: Los resultados obtenidos en base a la angiotomografía son alentadores, sin embargo sigue existiendo poca disponibilidad en nuestro Hospital para la realización de este estudio con miras a ser el estudio de elección. Deberán mejorarse las técnicas para el procesamiento de las imágenes para realizar a futuro la planeación quirúrgica de los aneurismas en base a la angiotomografía 3D.

Palabras clave:

Angiotomografía, panangiografía cerebral, aneurisma

SUMMARY

Objective: Determine the correlation of angiography and angiotomography imaging results with transoperative findings in the diagnosis of intracranial aneurysms.

Material and methods: The study took place at the «Hospital de Especialidades Centro Médico Nacional La Raza» from December 2003 through May 31 2004. We studied 20 patients who underwent surgical treatment due to ruptured or non ruptured intracranial aneurysm and had angiotomography and cerebral angiography. Imaging studies were later correlated with surgical findings.

Results: Aneurysm location matched surgical findings in 100% of cases with angiography and 96% with angiotomography. Aneurysm size matched surgical findings in 92% of cases with angiography and 84% with angiotomography. The neck's characteristics matched 92% with angiography and 84% with angiotomography. The relationship of the aneurysm with adjacent arteries correlated in 96% of cases with angiography and 88% with angiotomography. The aneurysm's dome direction had a 100% match in both studies.

Conclusions: 3D angiotomography results in our study showed an important correlation with surgical findings. While our results are encouraging, this procedure is not readily available at our facility and therefore cannot be considered the optimum imaging study. We must improve image processing, and train staff to include angiotomography in future surgical management of aneurysms.

Key words:

Angiotomography, cerebral panangiography, aneurysm

Introducción

El sangrado para la ruptura de un aneurisma es un factor importante que afecta los índices de mortalidad y morbilidad. El retraso en el diagnóstico incrementa el riesgo de

resangrado especialmente después de 6 horas del evento inicial. La intervención temprana evita esta condición lo que permite un manejo más adecuado del vasoespasmo como una complicación frecuente en esta patología.¹⁻³

La angiografía con sustracción digital es útil para el diagnós-

Correspondencia y solicitud de reimpresos. Dr. Salvador José López Ortega, Alejandría 94-6 Col. Clavería, Delegación Azcapotzalco, C. P. 02080 México, D. F. Tel: 50-82-57-84 e-mail: nxqsal@hotmail.com

tico de los aneurismas intracraneales; sin embargo, conlleva un riesgo de complicaciones de 0.25 a 1%. Dicho procedimiento implica, en nuestro medio, mayor tiempo de realización del estudio y asimismo un retraso en el manejo quirúrgico.⁴

La angiotomografía (angio TC o angio-3D-CT) puede reducir el tiempo para realizar el diagnóstico de aneurisma intracraneal.⁴⁻⁶

La angio TC permite la visualización de aneurismas de 0.8 mm en la arteria comunicante anterior que es confirmada mediante cirugía y no así con la angiografía convencional. Esto indica que la seguridad en el diagnóstico de aneurisma intracraneal mediante angio-TC es igual o superior a la angiografía convencional.^{1,5} Esta técnica provee imágenes preoperatorias que son útiles en la planeación del abordaje microquirúrgico, especialmente en casos de aneurismas gigantes o trombados y, a su vez, intervenir quirúrgicamente dentro de las primeras seis horas de presentación de la hemorragia subaracnoidea.^{7,8}

El estado clínico que presentan los pacientes como manifestación de la hemorragia subaracnoidea influye directamente en su pronóstico, de esta manera el 72% de los pacientes que están en coma morirán en las primeras 72 horas, mientras que el 75% de los pacientes que están alertas tendrán un buen pronóstico; además del estado de coma y datos clínicos de herniación, otros dos factores parecen empeorar el pronóstico:

1. Retraso en la cirugía
2. Imposibilidad de clipar el aneurisma

La angio-TC provee información adicional sobre el cuello del aneurisma que no puede ser obtenida con la angiografía convencional tales como la presencia de calcificaciones y su relación con el cráneo.^{9-12,20}

El objetivo de este estudio fue determinar la correlación de la angiografía de sustracción digital y la angiotomografía con los hallazgos transoperatorios en el diagnóstico de los aneurismas intracraneales con énfasis en la localización, tamaño, características del cuello, relación con las arterias adyacentes, datos de trombosis y/o calcificaciones y su orientación.

Material y métodos

Este estudio se realizó en el Hospital de Especialidades Centro Médico Nacional "La Raza" del Instituto Mexicano del Seguro Social, interviniendo los servicios de Neurocirugía y Radio diagnóstico.

Del 1 de diciembre del 2003 al 31 de mayo del 2004 se estudiaron 20 pacientes que reunieron los siguientes criterios: edad mayor de 16 años, hemorragia subaracnoidea Hunt y Hess I, II, III;²⁷ Fisher I, II, III, IV²⁸ con sospecha clínica o radiológica de hemorragia subaracnoidea secundaria a ruptura de aneurisma intracraneal, con estudios de imagen tales como angiotomografía tridimensional y panangiografía cerebral y tratamiento quirúrgico.

Los criterios de exclusión para este estudio fueron:

1. Patología renal subyacente que impidiera la utilización de contraste intravenoso.
2. Hipersensibilidad conocida al medio de contraste.
3. Estado neurológico grave que impidiera la realización de angiografía de sustracción digital y angiotomografía.

Al corroborarse el diagnóstico por panangiografía cerebral y angiotomografía tridimensional, se realizó tratamiento quirúrgico y posteriormente se correlacionó con los hallazgos transoperatorios.

El radiólogo utilizó una hoja de recolección de datos donde se describen las características encontradas en la panangiografía cerebral y en la angiotomografía tridimensional y posteriormente se correlacionó con los hallazgos quirúrgicos.

Se utilizó un tomógrafo helicoidal con sustracción digital (Siemens Plus 4) con inyector automático Medrad para realizar las angiotomografías y un equipo de angiografía de sustracción digital (Phillips Modelo Integris).

En todos los casos en los que se realizó la angiografía de sustracción digital y la angiotomografía se solicitó carta de consentimiento informado.

Resultados

Del 1 de diciembre del 2003 al 31 de mayo del 2004 se realizaron un total de 44 procedimientos quirúrgicos para el tratamiento de los aneurismas en el Servicio de Neurocirugía del Hospital de Especialidades Centro Médico Nacional La Raza. Se incluyeron un total de 20 pacientes que reunieron los criterios de inclusión; cuatro pacientes tenían aneurismas múltiples, con un total de 25 aneurismas estudiados

De los 20 pacientes, 17 fueron del sexo femenino y tres del sexo masculino.

Los rangos de edad variaron entre 34 y 80 años con un promedio de edad de 48.8 años.

La localización de los aneurismas fueron: carótida interna segmento comunicante (12), arteria comunicante anterior (6), arteria cerebral media derecha segmento M1 (2), carótida

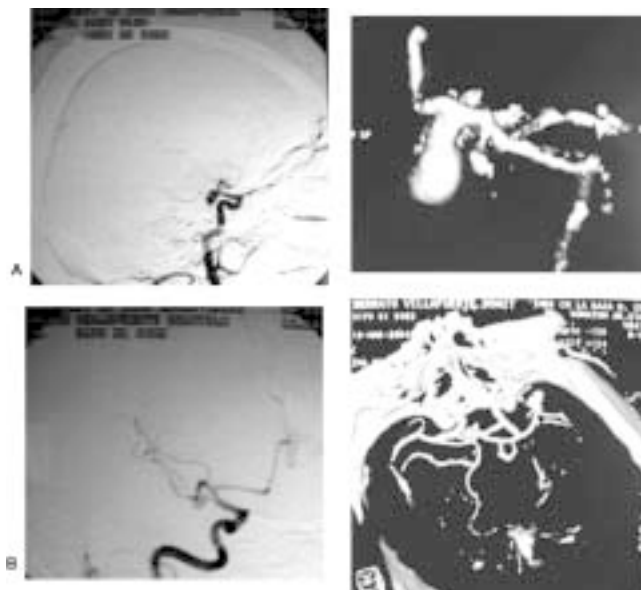


Figura 1.

A: Estudio de angiografía y angiotomografía que demuestra aneurisma sacular en la carótida interna izquierda segmento comunicante.

B: Estudio de angiografía y angiotomografía que demuestra aneurisma en la arteria cerebral media derecha segmento M1.

interna izquierda segmento oftálmico (2) arteria cerebral media derecha segmento M2 (1), bifurcación de la carótida derecha (1), pericallosa derecha (1).

Los hallazgos por angiotomografía coincidieron con los hallazgos quirúrgicos en 24 aneurismas (96%) y en 100% de los casos con panangiografía.

Con respecto al tamaño del aneurisma, los hallazgos de la angiotomografía coincidieron con los hallazgos quirúrgicos en 21 de 25 aneurismas lo que representa 84%, mientras (92%), la panangiografía correspondió con los hallazgos quirúrgicos.

Con respecto a las características del cuello, los hallazgos de la angiotomografía coincidieron con los quirúrgicos en 21 de los 25 aneurismas, (84%) y en la panangiografía la coincidencia fue de 92% (23 casos).

Las arterias adyacentes al origen del aneurisma se identificaron por angiotomografía en 22 casos (88%) y por angiografía en 24 casos (96%).

La presencia o ausencia por angiotomografía de trombos o calcificaciones en el aneurisma coincidió con los hallazgos quirúrgicos en 19 casos (76%) y por angiografía en 21 casos (84%).

La orientación del domo del aneurisma se clasificó como anterior, posterior, lateral, medial o mixtos. Los hallazgos angiotomográficos coincidieron con los hallazgos quirúrgicos en 100% de los casos al igual que los hallazgos angiográficos.

En tres pacientes se presentaron dos aneurismas y tres en un caso, (paciente de 80 años). Todos fueron diagnosticados por angiotomografía y angiografía.

En la figura 1 se muestran dos casos de aneurismas identificados por panangiografía y angiotomografía.

En la figura 2 se presentan las variables analizadas, mostrándose el porcentaje de coincidencia de los hallazgos angiotomográficos con los hallazgos quirúrgicos.

En la figura 3 se muestra el porcentaje de coincidencia obtenido en las diferentes variables por angiografía en relación a lo encontrado en la cirugía.

Discusión

Durante el período comprendido entre el 1 de diciembre del 2003 y el 31 de mayo del 2004 se realizaron un total de 44 cirugías de colocación de clip en aneurisma, pudiéndose realizar el estudio completo en 20 pacientes, de los cuales 4 tuvieron aneurismas múltiples. El presente estudio valoró los hallazgos de imagen con los transoperatorios en 25 aneurismas.

La relación mujer: hombre fue de 5.6:1, los grupos de edad más frecuentemente afectados por esta patología fueron pacientes entre la quinta y sexta décadas de la vida.

En cuanto al sitio más frecuente de presentación de los aneurismas fue el carotídeo en su segmento comunicante (12 casos) seguidos por aneurismas de la arteria comunicante anterior (6 casos).

La localización de los aneurismas por angiotomografía concordó en el 96% con lo encontrado en la cirugía. Con angiografía el diagnóstico de la localización fue correcto en 100% de los casos. Con respecto a los resultados por angiotomografía concuerda con lo publicado en la literatura donde los verdaderos positivos son de 95.5%.¹⁴⁻¹⁵

El tamaño de los aneurismas coincidió con los hallazgos

quirúrgicos en un 84% para la angiotomografía y en 92% para la panangiografía. En la literatura la angiotomografía tiene dificultad para el diagnóstico de aneurismas menores de 3mm; sin embargo, en nuestro estudio no se incluyeron aneurismas de este tamaño.^{13,19}

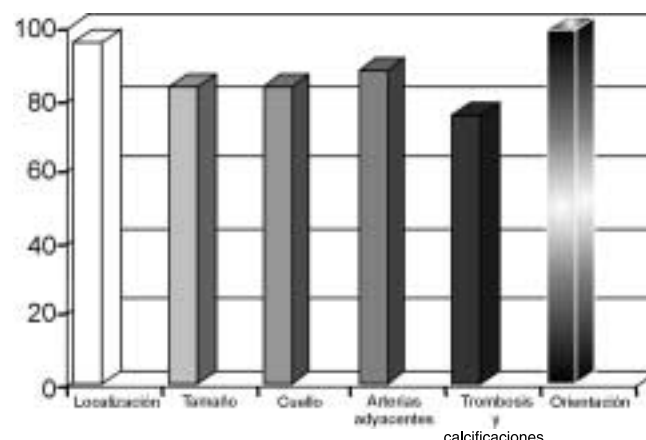


Figura 2. Variables analizadas y resultados obtenidos por angiotomografía.

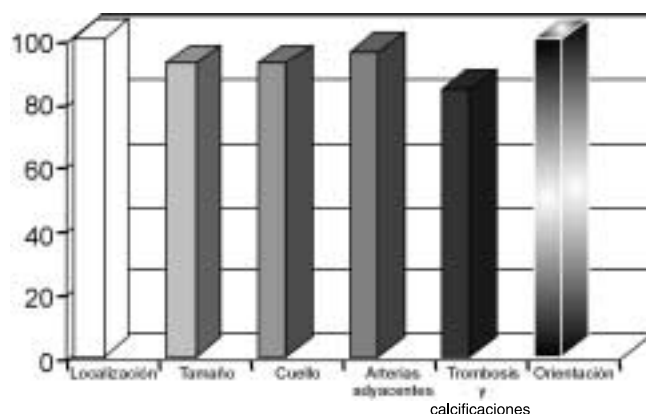


Figura 3. Variables analizadas y resultados obtenidos por panangiografía cerebral.

Las características del cuello concordaron en 84% por angiotomografía y en un 92% por angiografía; sin embargo, algunos informes mencionan que las características del cuello coinciden en 100% con lo encontrado en la cirugía, resultado que no se obtuvo en este estudio.¹⁶⁻¹⁷

Para determinar la relación de las arterias adyacentes con el aneurisma, la panangiografía tuvo mejores resultados (96%) que con la angiotomografía (89%).

En el 76% de los casos se logró establecer la presencia o ausencia de trombos o calcificaciones en el aneurisma mediante angiotomografía y por angiografía se determinaron estos datos en 84%, sin embargo, en algunos informes mencionan la identificación de trombos o calcificaciones en el 100%.¹⁷⁻¹⁸

La orientación del aneurisma en ambos estudios de imagen fue de 100% en relación a los hallazgos quirúrgicos.¹⁷

Conclusiones

Los resultados de este estudio demuestran que la panangiografía cerebral no es el estudio ideal para el diagnóstico de los aneurismas intracraneales. Actualmente en varios centros hospitalarios de otros países, la angiotomografía es considerada como el estándar de oro para el diagnóstico de los aneurismas.^{20,21}

La disponibilidad de la angiotomografía 3D debería incrementarse ya que sólo se pudo realizar este estudio en menos de 50% de los pacientes que llegaron al Servicio de Neurocirugía con diagnóstico de aneurisma.

Las ventajas de la angiotomografía sobre la panangiografía son las siguientes:

1. La angiotomografía es un estudio no invasivo.
2. Tiene menos riesgos de complicaciones.
3. Se realiza más rápido.
4. Requiere menos recursos.
5. No es doloroso para el paciente.
6. En la mayoría no requiere sedación.
7. Puede realizarse en pacientes críticos o pacientes inestables.
8. Permite al neurocirujano una visión tridimensional de la lesión, así como la visualización de estructuras óseas vecinas al aneurisma.^{20,26}

Son tan esporádicas las complicaciones con la realización de la angiotomografía que no se tienen cifras estadísticas.

La panangiografía se ha asociado con 0.3 a 0.8% de complicaciones serias no neurológicas, 0.5 a 2.3% de complicaciones neurológicas transitorias y 0.1 a 0.5% de complicaciones neurológicas permanentes.^{22,23,24}

En un estudio se reportó 2.6% de resangrados durante las primeras seis horas de la hemorragia subaracnoidea inicial.²⁵

Los resultados obtenidos en este estudio realizado en el Hospital de Especialidades Centro Médico Nacional La Raza, son muy parecidos a los reportados en la literatura, sin embargo existen algunos detalles que se deben mejorar como son definir mejor por imagen las características del cuello del aneurisma, ya que fue una de las variables donde la angiotomografía tuvo un porcentaje más bajo de efectividad.

En el servicio de radiodiagnóstico de nuestro hospital se inició la realización de las angiotomografías para el diagnóstico de aneurismas intracraneales en el año 2000.

Toda nueva tecnología tiene un seguimiento: la fase inicial, que corresponde a la creación y desarrollo de la nueva tecnología; la siguiente fase es evaluar la validez de la nueva tecnología en comparación con la tecnología ya aceptada como "estándar de oro" y la tercera fase que es la de transición donde la nueva tecnología remplazaría a la tecnología anterior.²⁰

Por los resultados obtenidos en este estudio en el diagnóstico y en la descripción de las características de los aneurismas, consideramos que en un futuro no muy lejano, en nuestro medio hospitalario, el estudio angiotomográfico será el de elección para el diagnóstico de los aneurismas cerebrales, lo que permitirá un tratamiento temprano de los mismos, disminuyendo su tiempo de espera y la morbilidad relacionada con la angiografía de sustracción digital.

Referencias

1. Matsumoto M, Sato M, Nakano M, Endo Y, Watanabe Y, et al. Three dimensional computerized tomography angiography-guided surgery of acutely ruptured cerebral aneurysms. *J Neurosurg* 2001;94:718-27.
2. Anderson G, Steinke D, Petruck K, Ashforth R, Findlay M. Computed tomographic angiography versus digital subtraction angiography for the diagnosis and early treatment of ruptured intracranial aneurysms. *Neurosurgery* 1999;45:1315-1322.
3. Velthuis B, Van Leeuwen MS, Witkamp TD, Ramos LM, et al. Computerized tomography angiography in patients with subarachnoid hemorrhage: from aneurysm detection to treatment without conventional angiography. *J Neurosurg* 1991;91:761-767.
4. Hashimoto H, Iida J-I, Hironaka Y, Okada M, Sakaki T. Use of spiral computerized tomography angiography in patients with subarachnoid hemorrhage in whom subtraction angiography did not reveal cerebral aneurysms. *J Neurosurg* 2000;92:278-283.
5. Zouaoui A, Sahel M, Marro B, Clemenceau S, Dargent N, Bitar A. Three-dimensional computed tomographic angiography in detection of cerebral in acute subarachnoid hemorrhage. *Neurosurgery* 1997;41:125-130.
6. Hsiang J, Liang EY, Lam J, Zhu X-L, Poon WS. The role of computed tomographic angiography in the diagnosis of intracranial aneurysms and emergent aneurysms. *Neurosurg* 1997;38:481-487.
7. Nakajima Y, Yoshimine T, Yoshida H, Sakashita K, Okamoto M. Computerized tomography angiography of ruptured cerebral aneurysm: factors affecting time to maximum contrast concentration. *J Neurosurg* 1998;88:663-669.
8. Habaugh RE, Schlusberg DS, Jeffery R, et al. Three-dimensional computed tomographic angiography in the preoperative evaluation of cerebrovascular lesions. *Neurosurgery* 1995; 36: 320-27.
9. Le Roux PD, Dailey AT, Newell AT, Grady MS, Winn HR. Emergent aneurysm clipping without angiography in the moribund patient with intracerebral hemorrhage: the use of infusion computed tomography scans. *Neurosurgery* 1993;33:189-197.
10. Dorsch NWC, Young N, Kingston RJM et al. Early experience with spiral CT in the diagnosis of intracranial aneurysms. *Neurosurgery* 1995;36:230-238.
11. Hunt WE, Hess RM. Surgical risk as related to time of intervention in the repair of intracranial aneurysms. *J Neurosurg* 1998;28:14-20.
12. Fisher CM, Davis JM. Relation of cerebral vasospasm to subarachnoid hemorrhage visualized by computerized tomographic scanning. *Neurosurgery* 1980;6:1-6.
13. Yamamoto Y, Asari S, et al. Computed angiotomography of unruptured cerebral aneurysms. *J Comput Assist Tomogr* 1986;10(1): 21-27.
14. Okuno T, Moriwaki H, et al. Usefulness of CT angiography for demonstrating cerebral aneurysms. *No Shinkei Geka* 1988;16(3):249-257.
15. Okuyama T, Saito K, et al. Diagnosis of unruptured cerebral aneurysms using magnetic resonance angiography and three dimensional computed tomographic angiography. *No Shinkei Geka* 1997;25(12):1073-1079.
16. Wilms G, Gyspeerdts S, Bosmans H, et al. Spiral CT of cerebral aneurysms. *J Belge Radiol* 1995;78(2):75-78.
17. Liang EY, Chan M, Hsiang JH. Detection and assessment of intracranial aneurysms: value of CT angiography with shaded-surface display. *Am J Roentgenol* 1995;165(6):1497-502.
18. Kato Y, Sano H, Katada K. Clinical usefulness of 3-D CT endoscopic imaging of cerebral aneurysms. *Neurol Res* 1996;18(2):98-102.
19. Tanabe S, Ohtaki M, Ueda T. Diagnosis of ruptured and unruptured cerebral aneurysms with three-dimensional CT angiography. *No Shinkei Geka* 1995;23(9):787-795.
20. Hoh B, Cheung A, Rabinov J, et al. Results of a prospective protocol of computed tomographic angiography in place of catheter angiography as the only diagnostic and pretreatment planning study for cerebral aneurysms by a combined neurovascular team. *Neurosurgery*, 2004;54:1329-1342.
21. Kangasniemi M, Mäkelä T, Koskinen S, Porras M, Poussa K, Hernesniemi J. Detection of intracranial aneurysms with two-dimensional and three-dimensional multislice helical computed tomographic angiography. *Neurosurgery*, 2004;54:336-341.
22. Cloft H, Joseph G, Dion J. Risk of cerebral angiography in patients with subarachnoid hemorrhage, cerebral aneurysm, and arteriovenous malformation. *Stroke*, 1999;30:317-320.
23. Dion J, Gates P, Fox A, Barnett H, Blom R. Clinical events following neuroangiography: A prospective study. *Stroke*, 1987;18:997-1004.
24. Heiserman J, Dean B, Hodak J, Flom R, Bird C, Drayer B, Fram E. Neurologic complications of cerebral angiography. *Am J Neuroradiol* 1994;15:1408-1411.
25. Inagawa T, Kamiya K, Ogasawara H, Yano T. Rebleeding of ruptured intracranial aneurysms in the acute stage. *Surg Neurol* 1987;28:93-99.
26. Shuichi T, Hiro K, Hiroyuki K, Takaharu N, Masanori Y, Hiromu M. Three-dimensional reconstructed images after rotational angiography in the evaluation of intracranial aneurysms: surgical correlation. *Neurosurgery* 2000;47:866-871.
27. Hunt W, Hess R. Surgical risk as related to time of intervention in the repair of intracranial aneurysms. *J Neurosurg* 1968;28:14-20.
28. Fisher C, Kistler J, Davis J. Relation of cerebral vasospasm to subarachnoid hemorrhage visualized by CT scanning. *Neurosurgery*, 1980;6:1-9.