

# Papilomatosis reticulada y confluyente de Gougerot-Carteaud.

## Un caso con excelente respuesta a minociclina

Alma Angélica Rodríguez-Carreón,\* Roberto Arenas-Guzmán, Verónica Fonte-Ávalos, Daniela Gutiérrez-Mendoza, María Elisa Vega-Memije y Judith Domínguez-Cherit

Departamento de Dermatología, Hospital General "Manuel Gea González", SSA, México D.F., México

Recibido en su versión modificada: 3 de noviembre de 2007

Aceptado: 16 de noviembre de 2007

### RESUMEN

La papilomatosis reticulada y confluyente de Gougerot-Carteaud es una dermatosis poco frecuente que por lo general afecta a individuos jóvenes, especialmente a mujeres de fototipos oscuros. Es asintomática y se presenta como placas pigmentadas con textura papilomatosa que confluyen formando placas reticuladas de mayor tamaño en el cuello y zonas intertriginosas. La causa es desconocida, aunque se ha implicado una queratinización anormal, y en ocasiones se puede asociar a *Malassezia* sp. Su evolución es crónica con remisiones y exacerbaciones. Por el momento no se dispone de un tratamiento específico. Se presenta un caso tratado de manera efectiva con minociclina que no presentó recidiva tras seis meses de seguimiento.

#### Palabras clave:

Papilomatosis reticulada y confluyente,  
Gougerot-Carteaud, minociclina

### SUMMARY

Confluent and reticulated Gougerot-Carteaud papillomatosis is an uncommon dermatological condition that affects adolescents, especially young women with dark skin types. It presents itself as asymptomatic pigmented patches with a papillomatous texture that coalesce to form reticular plaques localized in the neck and intertriginous areas. The cause of this disease is unknown, although an abnormal keratinization has been implicated and sometimes has been associated with *Malassezia* sp. It has a chronic course with remissions and exacerbations. Several therapies have been used unsuccessfully to eradicate it but nowadays there is no specific treatment. We report a case treated efficiently with minocycline without recurrence at 6 months follow-up.

#### Key words:

Confluent and reticulated papillomatosis,  
Gougerot and Carteaud, minocycline

### Introducción

La papilomatosis reticulada y confluyente de Gougerot-Carteaud (PRCGC) fue descrita por primera vez en 1927 por Gougerot y Carteaud bajo el nombre de *papillomatose pigmentée innominée*; después fue renombrada *papillomatose pigmentée confluyente et réticulée*. Es una dermatosis crónica de etiología desconocida en la que se ha propuesto la influencia de factores genéticos, endocrinos, fotosensibilizantes e infecciosos como *Malassezia* sp. Este agente ha creado confusión, ya que se ha encontrado también en otras dermatosis que histológicamente tienen hiperqueratosis y papilomatosis, como la acantosis *nigricans* y la queratosis seborreica. El hallazgo de un trastorno de queratinización es el mecanismo fisiopatogénico más aceptado.

Se han descrito pocos casos en la literatura mundial. Esta entidad se presenta por lo general entre los 18 y 25 años, sobre todo en mujeres con fototipos oscuros (IV-VI de Fitzpatrick). La evolución es crónica con remisiones y exacerbaciones, asintomática o con prurito leve.<sup>1</sup>

Existen variantes clínicas como la papilomatosis punctata y verrugosa, la papilomatosis reticulada y confluyente, y la papilomatosis numular confluyente, siendo más frecuente la papilomatosis reticulada y confluyente. Se localiza preferentemente en cara anterior de tórax, sobre la línea media esternal, interescapular, epigástrica, espalda y con menor frecuencia en cuello, proximidad de extremidades y cara. Los tres elementos clave de esta entidad, referidos por Lee, incluyen criterios clínicos, microbiológicos e histológicos (Cuadro I).<sup>2</sup>

El diagnóstico diferencial se hace principalmente con pitiriasis versicolor y acantosis *nigricans*. La pitiriasis versicolor es centrípeta, en sus variantes hipo o hiperpigmentada, con escama fina en la superficie y en el examen directo con hidróxido de potasio se observan hifas cortas, gruesas y esporas, también evidentes histológicamente con hematoxilina y eosina. La acantosis *nigricans* se localiza por lo general en cuello y axilas, con lesiones hiperpigmentadas confluentes de aspecto aterciopelado; histológicamente no se distingue de la papilomatosis reticulada y confluyente de

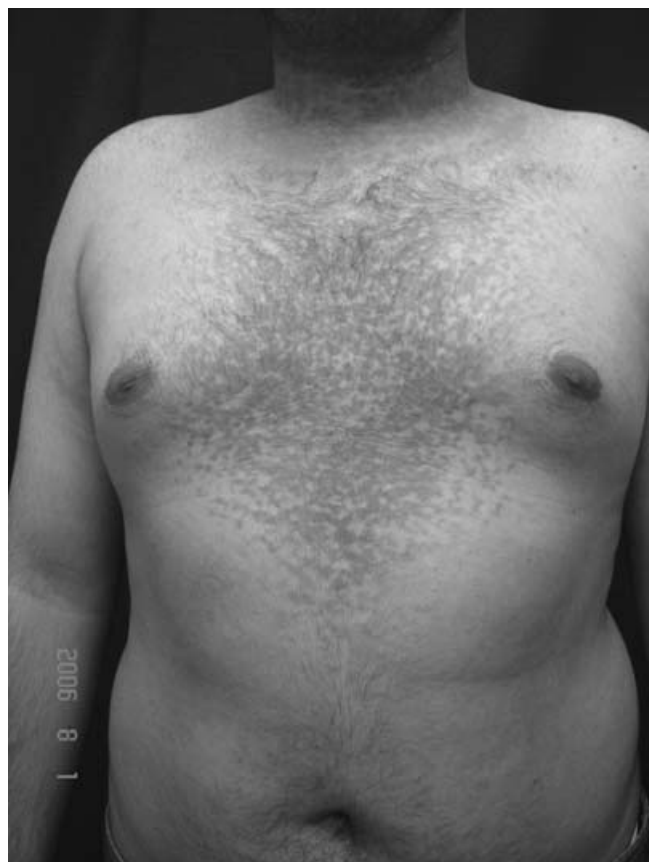\*Correspondencia y solicitud de sobretiros: Alma Angélica Rodríguez-Carreón. Calzada de Tlalpan 4800, Col. Toriello Guerra, 14080 Tlalpan, México D.F., México. Tel.: 5665 3511, extensión 241. Correo electrónico: alanroca80@hotmail.com.

**Cuadro I. Elementos clave en papilomatosis reticulada y confluyente de Gougerot-Carteaud<sup>2</sup>**

1. <b>Clínicos:</b>	Lesiones papilomatosas marrón claro, confluentes al centro y reticuladas en la periferia
2. <b>Microbiológicos:</b>	Examen directo y biopsia sin evidencia de elementos fúngicos
3. <b>Histológicos:</b>	Hiperqueratosis, papilomatosis, acantosis, ocasionalmente hipogranulosis y escaso infiltrado inflamatorio perivascular superficial

Gougerot-Carteaud y con frecuencia se asocia con trastornos metabólicos como resistencia a insulina.

Respecto al tratamiento se ha informado el uso tópico de peróxido de benzoilo, lactato de amonio a 12%, urea, tretinoína en crema a 0.1%, clindamicina, hiposulfito de sodio a 20%, disulfuro de selenio shampoo y análogos de vitamina D, así como el uso sistémico de minociclina, etretinato e isotretinoína a dosis de 2 mg/kg/día. Otros autores consideran el uso de antimicóticos tópicos o sistémicos como miconazol, itraconazol o ketoconazol. Se han reportado buenos resultados con cualquiera de estos tratamientos, desafortunadamente con recidiva tras su suspensión.



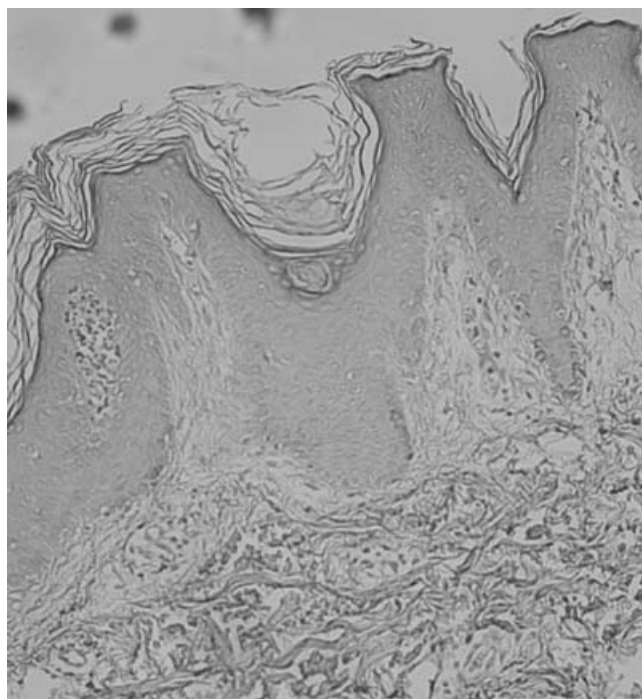
**Figura 1.** Aspecto clínico inicial con lesiones papilomatosas confluentes de aspecto reticulado en la periferia.

## Presentación del caso

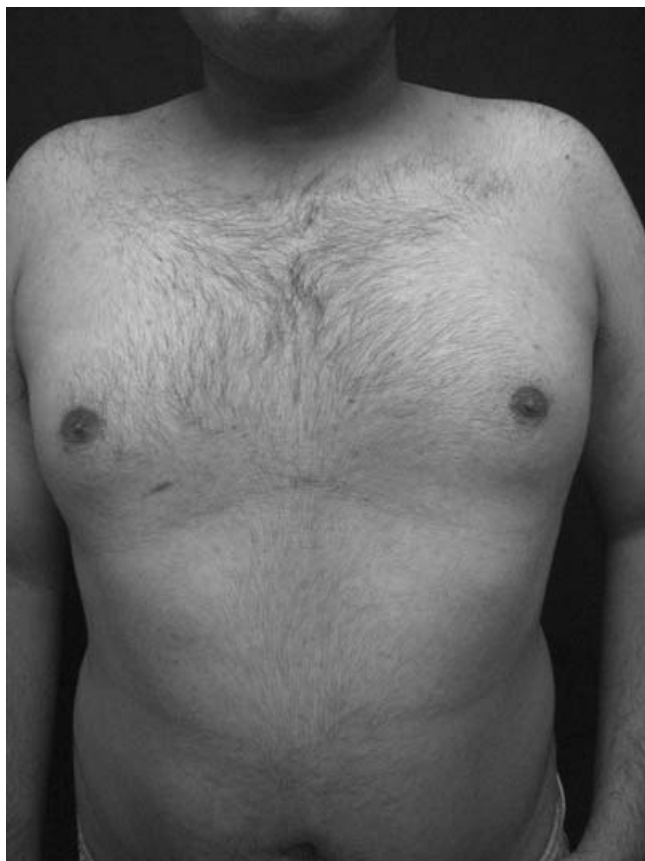Hombre de 18 años de edad, originario y residente del Distrito Federal, quien acudió al Departamento Dermatología, Hospital General "Manuel Gea González", por dermatosis diseminada a cuello y tronco, afectando sus caras anterior y posterior, caracterizada por lesiones ligeramente elevadas marrón oscuro, que confluían al centro formando placas de aspecto reticulado en la periferia, de un año de evolución, asintomático. Inició con manchas café que de manera progresiva aumentaron de número y espesor hasta percibirse elevadas respecto a la superficie cutánea (Figura 1). Había utilizado pasta lassar y ketoconazol tópico por 15 días y 100 mg/día de itraconazol, vía oral, por 1.5 meses, sin observar mejoría. El examen directo para elementos fúngicos fue negativo. El estudio histológico demostró hiperortoqueratosis, papilomatosis, acantosis irregular, hiperpigmentación de la capa basal y dilatación de capilares en dermis papilar, sin evidencia de hifas ni esporas (Figura 2). Se integró el diagnóstico de papilomatosis reticulada y confluyente de Gougerot-Carteaud, y se indicó tratamiento con licor de Hoffman salicilado a 4% en espalda y 100 mg/día de minociclina. Las lesiones desaparecieron totalmente al mes de tratamiento y a seis meses de seguimiento no presentaba recidiva (Figura 3).

## Discusión

Este caso apoya lo informado previamente por nuestro servicio en 1995, donde se concluyó que esta entidad no es



**Figura 2.** Estudio histológico (10x) donde se evidencia acantosis irregular y papilomatosis.



**Figura 3.** Aspecto clínico después del tratamiento con minociclina.

de origen fúngico a pesar del hallazgo casi constante de levaduras en el estrato córneo y de los reportes de mejoría tras tratamiento antimicótico.<sup>3</sup> Cabe señalar que la mayor parte de los casos que respondieron a antimicóticos también recibieron minociclina o tazaroteno.<sup>4,5</sup> Por otro lado, se han reseñado casos sin mejoría tras uso de antimicóticos con erradicación de la levadura, por lo que no se puede concluir que la mejoría se deba al tratamiento antimicótico.<sup>6-8</sup>

Se ha señalado a *Malassezia sp.* como agente causal de papilomatosis reticulada y confluyente de Gougerot-Carteaud, sin embargo, no todos los pacientes son portadores de este agente, tal como el presente caso donde el examen directo, el cultivo y el estudio histopatológico fueron negativos para elementos fúngicos. La presencia de *Malassezia sp.* parece estar más relacionada con la existencia de surcos y prominencias muy pronunciados en la superficie cutánea, de lesiones que histológicamente presentan papilomatosis, como las queratosis seborreicas o la PRCGC, e incluso puede encontrarse hasta en 90% de la población general, por lo que es definitivo que *Malassezia furfur* no es un factor indispensable para el desarrollo de PRCGC. Aún no existen investigaciones que comparen la presencia y cantidad de *Malassezia sp.* tras la aplicación de antimicóticos tópicos contra el simple aseo de las áreas afectadas, puesto que la topografía

involucrada es francamente seborreica y puede favorecer la proliferación.

Consideramos que un factor importante en la fisiopatología de la enfermedad es la queratinización, por la excelente respuesta a queratolíticos u otros moduladores de la queratinización. Así mismo, el aislamiento del actinomiceto *Dietzia sp.* y la excelente respuesta a antibióticos sugiere que se debe investigar más a fondo la influencia de este organismo.<sup>9,10</sup>

Por otro lado, es bien conocido el efecto antiinflamatorio de las tetraciclinas al disminuir la quimiotaxis y modificar la activación del complemento, además de su efecto antimicrobiano y antiseborreico; sin embargo, aún no está claro el mecanismo mediante el cual los pacientes con papilomatosis reticulada y confluyente mejoran con la administración de minociclina, por lo que deberá plantearse la posibilidad de que participe como modificador o modulador de la queratinización.

Miescher fue el primero en proponer que la papilomatosis reticulada y confluyente de Gougerot-Carteaud se debía a un trastorno en la queratinización.<sup>11</sup> Por microscopia electrónica se ha observado aumento de gránulos de queratohialina y células transicionales entre el estrato córneo y la granulosa, hallazgo también presente en condiciones de alto recambio celular y descamación, como la psoriasis.<sup>12</sup> Mediante inmunohistoquímica se ha observado que las lesiones de PRCGC expresan más involucrina, citoqueratina 16 y Ki67, este último, también marcador de proliferación celular.<sup>13</sup>

A pesar de que la papilomatosis reticulada y confluyente de Gougerot-Carteaud es una enfermedad crónica que no confiere morbilidad, es frecuente la búsqueda de atención con la finalidad de mejorar el aspecto físico. El uso de antibióticos como azitromicina o minociclina, queratolíticos y modificadores de la queratinización, debe considerarse dentro de la primera línea de tratamiento, siendo la minociclina la que ha demostrado mejores resultados. De considerar queratolíticos, la vía de administración deberá elegirse de acuerdo con la extensión de las lesiones. Finalmente, los antimicóticos deberán indicarse sólo ante un examen directo y cultivo positivos para *Malassezia sp.*, preferentemente por vía tópica en shampoo, loción o crema.

## Referencias

1. Arenas R. Atlas de diagnóstico y tratamiento. México: McGraw Hill; 1996. pp. 399-400.
2. Lee MW. Syringoma resembling confluent and reticulated papillomatosis of Gougerot & Carteaud. *Cutis* 1998;61:227-228.
3. Carbajosa J, Vega-Memije E, Álvarez-Paque, et al. ¿Cuál es la relación del *Pityrosporum ovale* con la papilomatosis reticulada y confluyente de Gougerot y Carteaud? *Dermatología Rev Mex* 1995;39:265-267.
4. Miescher G. Erythrokeratoderma papillaris et reticularis. *Dermatologica* 1954;108:303-309.
5. Jimbow M, Talpash O, Jimbow K. Confluent and reticulated papillomatosis: clinical, light and electron microscopic studies. *Int J Dermatol* 1992;31:480-483.
6. Kanitakis J, Zambruno G, Viac J, Thivolet J. Involucrin expression in keratinization disorders of the skin-a preliminary study. *Br J Dermatol* 1987;117:479-486.
7. Shimizu S, Han-Yaku H. Confluent and reticulated papillomatosis responsive to minocycline. *Dermatology* 1997;194:59-61.
8. Thompson K. Confluent and reticulated papillomatosis (Gougerot-Carteaud). *Acta Derm Venereol Suppl* 1979;59:185-187.

9. **Natarajan S, Mitre D, Jones AL, Goodfellow M, Perry J, Koerner RJ.** Dietzia strain X: A newly described Actinomycete isolated from confluent and reticulated papillomatosis. *Br J Dermatol* 2005;153:825-827.
10. **Scheinfeld N.** Confluent and reticulated papillomatosis: A review of the literature. *Am J Clin Dermatol.* 2006;7:305-313.
11. **Rodríguez M, Cervantes AM.** Papilomatosis reticulada y confluyente de Gougerot y Carteaud. Presentación de un caso. *Rev Cent Dermatol Pascua* 2002;11:49-52.
12. **Villarreal I, Fajardo D, Amiela G.** Papilomatosis confluyente y reticulada de Gougerot-Carteaud: Variedad numular. *Dermatología Rev Mex* 2004;48:219-221.
13. **Ginarte M, Fabeiro JM, Toribio JJ.** Confluent and reticulated papillomatosis (Gougerot-Carteaud) successfully treated with tacalcitol. *Dermatol Treat* 2002;13:27-30.