

Coordinador:
Colaboradores:

Dr. Manuel de la Llata-Romero
Dr. Juan Urrusti-Sanz
Dr. Jesús Aguirre-García
Dr. Adalberto Poblano-Ordóñez

Paciente masculino de 74 años de edad con hiperemia conjuntival bilateral, polaquiuria, disuria, dolor urente en el meato urinario, dolor lumbar y artritis reactiva secundaria a aplicación de la vacuna BCG

Héctor Valenzuela-Suárez,^{a*} Javier García-Guerrero,^a Luis Domínguez-Gordillo,^a
Pamela García Diego-Fossas,^a Julia Rábago-Arredondo,^a y Luis Navarro-Vargas,^b

^aDepartamentos de Medicina Interna y ^bCirugía, American British Cowdray Medical Center I.A.P., México D.F., México

Presentación del caso

Hombre de 74 años de edad quien acudió por cuadro de dolor articular, disuria e hiperemia conjuntival de seis días de evolución. Como antecedentes de importancia, tabaquismo durante 30 años aproximadamente, cinco a 10 cigarrillos por día (índice tabáquico de 15), suspendido hace 30 años. En cuanto a alcoholismo, refirió consumir una copa de whisky cada tres días, aproximadamente.

Originario de Oaxaca, residía en el Distrito Federal, jubilado, contador y administrador de empresas por profesión, viudo, de religión católica.

En junio de 2007 se le diagnosticó cáncer superficial de células transicionales de vejiga. Fue tratado mediante resección transuretral, quimioterapia intravesical y BCG semanal en seis ocasiones, la última dosis 15 días antes de su ingreso.

Desde cuatro años atrás con hipertensión arterial sistémica bajo tratamiento con diltiazem 30 mg, cada ocho horas por vía oral. Previamente había sido tratado con telmisartán. Durante su juventud se le diagnosticó estenosis aórtica de etiología desconocida. Alérgico a la penicilina.

El padecimiento que aquí se refiere inició seis días previos al ingreso hospitalario, con hiperemia conjuntival bilateral (Figura 1), visión borrosa y fotofobia, agregándose al día siguiente dolor óseo, localizado principalmente en rodilla derecha, con aumento de volumen y eritema en dicha articulación (Figura 2). El dolor aumentaba con la marcha y los movimientos; posteriormente se agregó dolor en la primera articulación metacarpofalángica de la mano izquierda (Figura 3), febrícula de 37.4 °C, de predominio nocturno, y un día después polaquiuria, disuria, dolor urente en el meato urinario, así como dolor lumbar.

Exploración física

Tensión arterial 120/70 mmHg, frecuencia cardíaca 76 por minuto, frecuencia respiratoria 20 por minuto, temperatura 36.4 °C, saturación de oxígeno 92%; hiperemia conjuntival bilateral intensa, mínima secreción ocular hialina, ruidos cardíacos rítmicos, soplo sistólico 4 de 6 plurifocal, de mayor intensidad en foco aórtico; dolor a la palpación a nivel sacroiliaco, Giordano dudoso, extremidad inferior derecha con aumento de volumen de la rodilla derecha, eritema y dolor a la movilización, extremidad superior izquierda con aumento de volumen, eritema, y dolor a la movilización de la primera articulación metacarpofalángica.

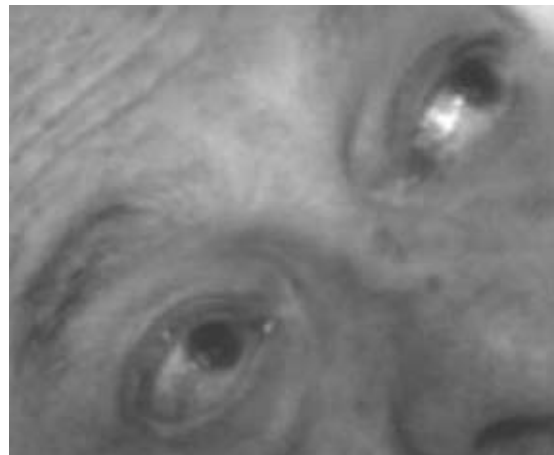


Figura 1. Hiperemia conjuntival bilateral.

* Correspondencia y solicitud de sobretiros: Héctor Valenzuela-Suárez. Departamento de Medicina Interna, American British Cowdray Medical Center I.A.P., Sur 136, esquina Observatorio, Col. Las Américas, 01120 México D.F., México. Tel.: 5230 8000, extensión 8570.

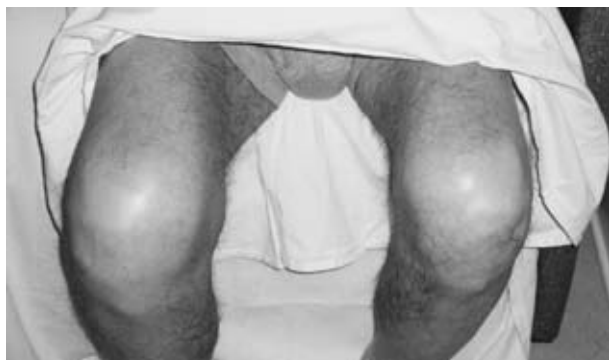

Figura 2. Aumento de volumen e hiperemia en la rodilla derecha.

Estudios de laboratorio

Leucocitos 11 200, hemoglobina 14.2 g/dl, hematócrito 41.7%, plaquetas 289 000, segmentados 83%, bandas 0%, velocidad de sedimentación globular 63 mm/hora, PCR ultrasensible 16.6 mg/l, glucosa 93 mg/dl, BUN 14 mg/dl, creatinina 1.0 mg/dl, PFH y ES dentro de rangos normales, ácido úrico 5.9, FR <10 UI/ml. EGO: leucocitos incontables, eritrocitos 5-10 por campo, hemocultivo y urocultivo sin desarrollo bacteriano, coprológico con leucocitos 3-5, eritrocitos 1-3 por campo, no se observaron parásitos, coprocultivo con flora habitual (no *Salmonella* ni *Shigella*), reacciones febriles negativas, serología negativa para *Brucella*, *Chlamydia* y *Mycoplasma*. Al ingreso se solicitó HLA-B27.

Estudios de gabinete e imagen

La radiografía de tórax sólo mostró banda de atelectasia en la base del pulmón izquierdo y el ultrasonido abdominal, vejiga sin lesiones ocupantes en su interior, con volumen premiccional de 167 ml, posmiccional de 62 ml. Próstata con volumen de 38.2 ml; riñones, hígado, vesícula y colédoco, de características normales. La radiografía de abdomen evidenció articulaciones sacroilíacas con aumento del espacio interarticular, sobre todo en el tercio inferior de ambas articulaciones y leve erosión ósea. Ecocardiograma transto-

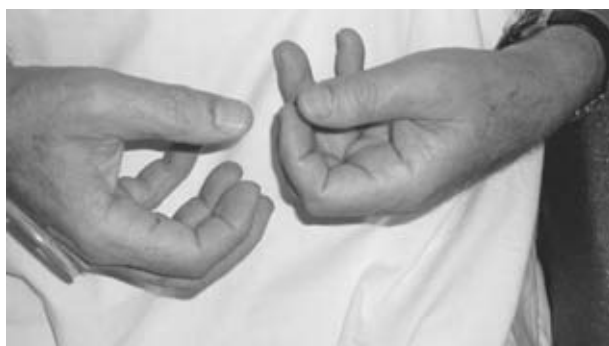

Figura 3. Aumento de volumen de la primera articulación metacarpofalángica de la mano izquierda.

rácico: estenosis aórtica con área valvular de 0.84 cm², gradiente máximo 68 mmHg, gradiente medio 39 mmHg, FEVI 72%; no se observaron vegetaciones.

Clínicamente se diagnosticó síndrome de Reiter, por lo que se inició manejo antiinflamatorio con 25 mg de indometacina oral cada seis horas, evolucionando hacia la mejoría, por lo que el paciente fue egresado a los cuatro días de estancia hospitalaria. Una semana después se obtuvo el resultado de la determinación del antígeno HLA B27, el cual fue positivo.

Discusión

La historia natural del cáncer de vejiga tiene un comportamiento variable y un espectro heterogéneo, pudiéndose manifestar como tumor superficial en 70%, como invasión muscular en 20% y en forma metastásica en 10%. Es la cuarta enfermedad maligna en varones, siguiendo al cáncer de próstata, pulmón y colon. En menores de 75 años, el riesgo de desarrollar cáncer vesical es de 2 a 4% en varones y de 0.5 a 1% en mujeres, siendo de 65 a 70 años la mediana de edad al diagnóstico.

La clasificación del cáncer vesical surgió de la necesidad de desarrollar un sistema universal y aceptable. Así, por consenso de la Organización Mundial de la Salud y de la Sociedad Internacional de Patólogos Urológicos se logró esta clasificación que asigna nomenclatura tanto a las condiciones neoplásicas como a las preneoplásicas.¹

La estadificación patológica es el factor pronóstico más importante en el cáncer de vejiga. El sistema TNM es al que se recurre para este fin, definiendo a los T1 como invasores de la lámina propia pero no de la *muscularis* propia; T2 como los que invaden la *muscularis* propia (T2a músculo superficial y T2b músculo profundo); T3 los que invaden tejidos perivesicales (T3a microscópicamente y T3b macroscópicamente); T4 los que invaden otros órganos pélvicos (T4a próstata, útero y vagina, T4b pared abdominal y pélvica), con involucro nodal; N0 sin afección regional; N1 metástasis en un nódulo único <2 cm; N2 nódulo único >2 cm y <5 cm o múltiples <5; N3 nódulo >5 cm; M0 no metástasis a distancia y M1 metástasis a distancia. Esto en combinación ofrece el método de estadificación:

- 0a=Ta, N0, M0
- 01s =Tis, N0, M0
- I=T1, N0, M0
- II=T2, N0, M0-T3a, N0, M0
- III=T3b, N0, M0-T4a, N0, M0
- IV=T4b, N0, M0
- Cualquier T, N1, M0-N2, M0-N3, M0-cualquier N, M1

El tratamiento del cáncer vesical se resume en dos vertientes: la enfermedad superficial y la metastásica. La terapia estándar para la enfermedad superficial es la resección transuretral completa de la lesión, seguida de monitoreo a intervalos de tres meses por cistoscopia flexible. Las lesiones Ta tienen un bajo potencial de progresar a enfermedad músculo invasiva, por lo cual se tratan de modo vigilante con resecciones transuretrales periódicas cada tres a seis

meses, por lo menos los primeros cinco años. El tratamiento intravesical es raramente indicado para los tumores de bajo grado Ta. Contrariamente, los pacientes con enfermedad T1, frecuentemente con recurrencia, o Ta de alto grado, multifocales o primarios de gran volumen, pueden ser considerados para tratamiento adyuvante con bacilo de Calmette-Guérin (BCG),² curando 75% de los TIS, disminuyendo la recurrencia y mejorando la sobrevida libre de tumor. Los pacientes con enfermedad metastásica o los que desarrollan recaída sistémica luego del tratamiento inicial de la enfermedad local, son tratados predominantemente por quimioterapia con compuestos de platino, antimetabolitos y taxanos.

La vacuna BCG representa la inmunoterapia más exitosa en el ser humano, especialmente en el tratamiento del cáncer vesical superficial y carcinoma *in situ*. El efecto adverso más común de la aplicación de BCG intravesical son los síntomas irritativos. El síndrome de Reiter es una complicación muy rara.³ La aplicación de inmunoterapia con BCG intravesical es un tratamiento temprano efectivo para prevenir la recurrencia y la progresión del carcinoma superficial de la vejiga.⁴

La BCG se adhiere directamente a las células tumorales, permitiendo que los macrófagos reconozcan estas células y, en consecuencia, la estimulación de una respuesta inmune, provocando la destrucción del tumor.^{4,5}

En una revisión de 2600 pacientes con utilización de BCG, 3% tuvo fiebre y prostatitis, 1% hematuria y eritema, 0.9% neumonitis y hepatitis, 0.7% artralgia, 0.4% epididimitis y sepsis y 0.1% toxicidad de la médula ósea. No se encontró ningún caso de síndrome de Reiter en estos pacientes. La mayoría de los pacientes con aplicación de BCG presenta-

ron sinovitis simétrica de articulaciones pequeñas de las manos, la cual se resolvió de manera espontánea después de algunas semanas. En estos casos se encontró infiltración de células monoclonales sin formación de granulomas en la membrana sinovial.⁵

La articulación afectada comúnmente en la artritis por BCG es la de la rodilla, pero también se pueden afectar otras articulaciones como la muñeca, el hombro y las metacarpo-falángicas. La artritis se evidencia más frecuentemente en la aplicación de la cuarta o quinta dosis de BCG.³ La mayoría de los pacientes con artritis inducida por aplicación de BCG intravesical no presenta el antígeno HLA-B27.⁴

En la revisión de la literatura se encontraron 17 pacientes con artritis reactiva y uno con síndrome de Reiter a consecuencia de la administración intracavitaria de BCG.^{3,4}

Referencias

1. Kirkali Z, Chan T, Manoharan M, Algaba F, Busch C, Cheng L, et al. Bladder cancer: epidemiology, staging and grading and diagnosis. *J Urol Nephrol* 2005;66:4-34.
2. Martínez J. Reiter's syndrome after administration of intravesical bacille Calmette-Guérin. *Clin Infect Dis* 1993;17:526-527.
3. Saporta L, Gumus E, Karadag H, Kuran B, Miroglu C. Reiter syndrome following intracavitary BCG administration. *Scand J Urol Nephrol* 1997;31:211-212.
4. Pancaldi P, Van Linthoudt D, Alborino D, Haefliger JM, Ott H. Reiter's syndrome after intravesical bacillus calmette-guerin treatment for superficial bladder carcinoma. *Br J Rheumatol* 1993;32:1096-1098.
5. Palnaes C, Mortensen S. Epididymo-orchitis and Reiter's disease. Two infrequent complications after intravesical bacillus Calmette-Guerin Therapy. *Scand J Urol Nephrol* 1997;31:317-318.