

Coordinador:  
Colaboradores:

Dr. Manuel de la Llata-Romero  
Dr. Juan Urrusti-Sanz  
Dr. Jesús Aguirre-García  
Dr. Adalberto Poblano-Ordóñez

## Mujer de 39 años de edad con cefalea intensa y disminución progresiva de la agudeza visual

Guadalupe Vargas-Ortega,<sup>a</sup> Claudia Ramírez-Rentería,<sup>a</sup> Nitzia López-Juárez,<sup>a</sup> Baldomero González-Virla,<sup>a</sup> Blas López-Félix<sup>b</sup> y Moisés Mercado<sup>a\*</sup>

<sup>a</sup>Departamentos de Endocrinología y <sup>b</sup>Neurocirugía, Hospital de Especialidades, Centro Médico Nacional Siglo XXI, Instituto Mexicano del Seguro Social, México D.F., México

### Presentación del caso

Mujer de 39 años de edad sin antecedentes familiares ni personales relevantes. Tres años antes de su ingreso comenzó con episodios de cefalea intensa. El dolor llegó a tener una intensidad de 10/10, de predominio en hemicráneo derecho, con sensación pulsátil en el ojo ipsilateral. Los episodios se presentaban aproximadamente dos o tres veces por mes y en ocasiones tenían una duración hasta de 72 horas. Durante estos eventos recibió analgésicos orales como paracetamol (1 g cada seis horas), naproxeno (500 mg cada ocho horas) y cafeína con ergotamina (100 mg/1 mg cada seis horas), con disminución de la intensidad de la cefalea, misma que no desaparecía por completo.

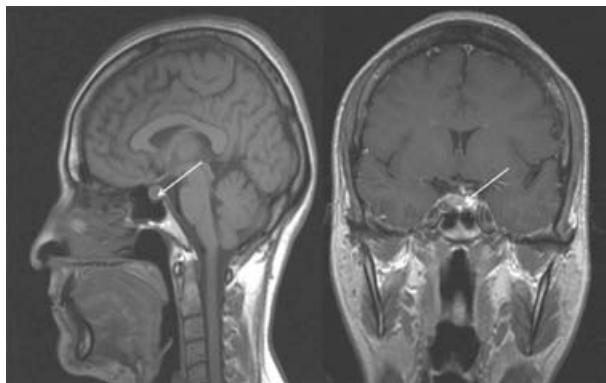
Siete meses antes de su valoración presentó disminución de la agudeza visual en campos temporales de manera

bilateral, a lo que no prestó atención hasta que tres meses después la intensidad de la cefalea la llevó a ingreso hospitalario. Fue sometida a tomografía de cráneo, en la cual se evidenció una lesión hipofisaria.

Al momento de la valoración inicial, la cefalea se asociaba a náusea y vómito incoercible que limitaba la ingesta de alimentos. Al interrogatorio, la paciente refirió disminución progresiva de la agudeza visual; ésta había evolucionado a tubular. A la exploración física se identificaron signos vitales estables, sin parálisis de nervios oculares ni otros datos neurológicos de importancia; el resto de la valoración fue normal. La paciente fue hospitalizada para completar su estudio e iniciar tratamiento con 1 g de metamizol intravenoso cada seis horas y 75 mg de diclofenaco intramuscular cada 12 horas. La respuesta fue adecuada.

Por resonancia magnética cerebral se observó lesión de 8 × 11 × 11 mm de diámetro en la región selar, la cual se extendía hacia la carótida derecha, sin comprimir el quiasma óptico, pero con tracción del mismo y desplazamiento del infundíbulo hacia la izquierda (Figura 1). El perfil hormonal hipofisario y el resto de los exámenes de laboratorio fueron normales (Cuadro I), por lo que se concluyó que se trataba de un microadenoma hipofisario no funcionante. La campimetría corroboró la visión tubular.

La presentación clínica no era compatible con migraña dado que el dolor no era pulsátil, no era precedido por aura y no se acompañaba de los síntomas usuales de esta condición ni se asociaba a factores desencadenantes conocidos. El electroencefalograma estuvo dentro de los límites normales; en los potenciales evocados visuales hubo leve prolongación en la conducción del estímulo, con amplitudes normales y morfología dispersa y bifida. Aparte de la lesión selar mencionada, la angiorresonancia magnética nuclear no mostró lesiones en el parénquima cerebral indicativas de masas ocupativas, o placas hiperintensas de esclerosis



**Figura 1.** Imágenes de resonancia magnética en cortes sagital y coronal al momento del diagnóstico. Las flechas muestran la localización del adenoma de hipófisis. En el corte coronal se aprecia invasión tumoral en carótida.

\*Correspondencia y solicitud de sobretiros: Moisés Mercado. Aristóteles 68, Col. Polanco, Del. Miguel Hidalgo, 11560 México D.F., México. Tel. y fax: (55) 5281 3029; (55) 5281 3085. Correo electrónico: moisés.mercado@imss.gob.mx

**Cuadro I.** Evaluación de la función hipofisaria

	Valores hormonales iniciales	Rangos normales
TSH (IU/mL)	1.75	0.4-4.0
T4 libre (ng/dL)	1.16	0.8-1.9
Prolactina (ng/mL)	25.00	2-25
FSH (mIU/mL)	7.21	2-12
LH (mIU/mL)	5.70	5-21
Estradiol (pg/mL)	127.00	2-160
IGF-1 (ng/mL)	183.00	120-200
Cortisol (µg/mL)	15.70	5-25

múltiple. Ninguno de los estudios de imagen apoyaba la presencia de lesiones vasculares o isquémicas, lo que descartó otras condiciones patológicas como hemorragia subaracnoidea, hematoma subdural, malformaciones aurículoventriculares, eventos aterotrombóticos y embólicos.

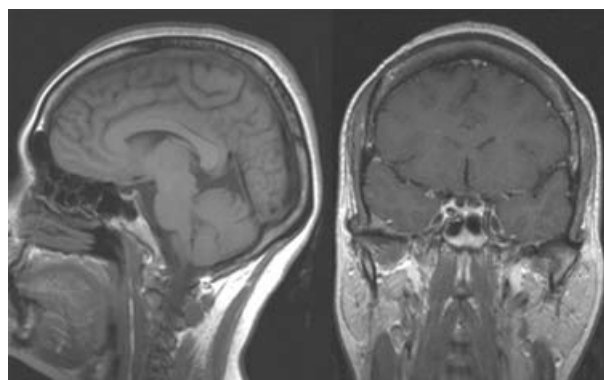
Debido a la sintomatología y el compromiso visual, se decidió resección quirúrgica completa del adenoma hipofisario mediante abordaje endonasal directo. El resultado patológico indicó lesión blanquecina, blanda, de aproximadamente 1 cm de diámetro, que al corte histológico y tinción con hematoxilina y eosina correspondió a adenoma de la hipófisis. La inmunohistoquímica reveló positividad++ para hormona foliculoestimulante (FSH), hormona luteinizante (LH) y subunidad alfa de hormonas glucoproteicas. También fue levemente positiva (+) para hormona adrenocorticotrópica (ACTH). Con la información anterior se concluyó que se trataba de un gonadotropinoma hipofisario y corticotropo silente. El informe fue compatible con un tumor de hipófisis clínicamente no funcionante.

Después de la cirugía la paciente recuperó la totalidad del campo visual y manifestó remisión total de la cefalea. Un año después continuaba estable, sin recurrencia de los síntomas. La campimetría posquirúrgica fue normal y la resonancia magnética no mostró evidencia de tumor residual (Figura 2).

## Discusión

Los tumores hipofisarios son frecuentes en la población general, representan 10% de los tumores intracraneales y pueden observarse hasta en 20% de las personas a las que se les realiza autopsia.<sup>1,2</sup>

Los tumores más frecuentes son los secretores de prolactina, seguidos de los adenomas no productores de hormonas y los secretores de subunidades hormonales, que no dan manifestaciones clínicas de hipersecreción hormonal, por lo que en conjunto estos tumores se denominan *adenomas clínicamente no funcionantes*. Es frecuente diagnosticarlos en la tercera y sexta década de la vida. Al momento del diagnóstico, aproximadamente 60% de los tumores son mayores a 1 cm en su diámetro máximo, lo que



**Figura 2.** Imágenes de resonancia magnética en cortes sagital y coronal tomadas después de la intervención quirúrgica; no se aprecia remanente tumoral.

los clasifica como macroadenomas, y se asocian a cefalea y alteraciones visuales en alrededor de 70% de los casos.

El cuadro clínico de los macroadenomas no funcionantes se relaciona con alteraciones visuales secundarias a la compresión mecánica del nervio óptico (como hemianopsia temporal), así como cefalea. En las mujeres también es frecuente la amenorrea secundaria, que se puede asociar a hiperprolactinemia (por compresión de la vía dopaminérgica que libera el tono normal inhibitorio sobre la prolactina) o a hipogonadismo (por compresión de la hipófisis normal).

Los microadenomas y macroadenomas intraselares de hipófisis generalmente no causan síntomas y en numerosas ocasiones son identificados incidentalmente en los estudios de imagen (hasta 68%).<sup>3</sup> Es poco frecuente que se manifiesten con cefalea y alteraciones visuales. Sin embargo, la cefalea puede presentarse independientemente del tamaño del tumor. Se ha discutido la posibilidad de que las alteraciones campimétricas y la cefalea sean producto del compromiso vascular del quiasma óptico secundario a la tracción del mismo (evidenciada en la resonancia magnética) o a la producción hormonal (especialmente de prolactina u hormona de crecimiento), aunque clínicamente estas hormonas no tengan una repercusión importante. Informes en la literatura han referido formas similares de presentación, que se consideran poco habituales, pero que pudieran sustentar dicho mecanismo fisiopatológico.<sup>4</sup>

El diagnóstico se complementa con una imagen de resonancia magnética nuclear, que permite la visualización de la extensión de la lesión en tres planos, la valoración adecuada de las estructuras adyacentes (el nervio óptico, carótidas y seno cavernoso) y el diagnóstico diferencial con otras lesiones como craneofaringioma, meningioma, enfermedades infiltrativas, etcétera.<sup>5</sup>

La indicación de cirugía como tratamiento de primera línea en los macroadenomas no funcionantes es muy clara, no es así en los microadenomas. Pocas veces se opta por un tratamiento quirúrgico, y la mayoría de las veces se considera como opción cuando el tratamiento médico no es suficiente o cuando hay compromiso visual,<sup>6</sup> como sucedió en la paciente descrita. La evidencia actual no es suficiente

para tener un algoritmo de manejo, sin embargo, los informes indican que la cirugía podría utilizarse como tratamiento de última línea cuando otros no han sido de utilidad. Los objetivos deberán ser eliminar el tejido tumoral, evitar el daño visual permanente y disminuir la cefalea, los cuales no siempre se logran de manera primaria, por lo que se recurre a una combinación de estrategias terapéuticas para mejorar la calidad de vida del paciente.<sup>7</sup>

Es frecuente que el examen inmunohistoquímico indique positividad para una o varias hormonas hipofisarias o sus subunidades, sin que haya correlación clínica o evidencia de aumento de producción hormonal. Esto se debe a que la producción de estas hormonas suele ser anormal y, por lo tanto, no funcional. Se considera que los tumores que expresan hormona adrenocorticotrópica (ACTH) pueden tener un comportamiento clínico más agresivo o recurrente, incluso años después de la cirugía (el llamado adenoma silente del corticotropo). Ya que se trata de tumores benignos, el pronóstico a largo plazo en cuanto a la supervivencia es bueno, sin embargo, los adenomas de hipófisis pueden ser causa de discapacidad relacionada a la pobre agudeza visual o a la cefalea, disminución de la calidad de vida y otras alteraciones que afectan el pronóstico funcional. Debido al riesgo de recurrencia, se recomienda hacer cada año una resonancia magnética nuclear o antes si hay síntomas como cefalea o alteraciones visuales.

## Conclusiones

Los microadenomas y macroadenomas intraselares de hipófisis pueden ser frecuentes en la población y su presentación puede ser atípica. En la paciente descrita demostramos que a pesar del tamaño tumoral, relativamente pequeño, la

severidad de la sintomatología llevó al equipo médico a solicitar un estudio de imagen, el cual evidenció la lesión. Aunque el tratamiento quirúrgico no se considera de primera intención en estos casos, el compromiso visual y la intensidad de la cefalea obligaron a su realización.

Aun cuando por estudios de imagen se considera la curación, por el comportamiento inusual de la lesión, la positividad por inmunohistoquímica para ACTH y la historia natural de estos tumores, la paciente continuará en vigilancia estrecha por varios años. Por otro lado, la ausencia de remanente tumoral en la resonancia magnética nuclear posoperatoria hace poco prudente el uso de radioterapia profiláctica para evitar recurrencia, situación que probablemente sí hubiera sucedido de haberse tratado de un macroadenoma. Esta vigilancia se extiende a todos los pacientes diagnosticados con tumores hipofisarios, independientemente de sus características.

## Referencias

1. **Asa SL, Ezzat S.** The cytogenesis and pathogenesis of pituitary adenomas. *Endocr Rev* 1998;19:798-827.
2. **Melmed S.** Mechanisms for pituitary tumorigenesis: the plastic pituitary. *J Clin Invest* 2003;112:1603-1618.
3. **Dekkers OM, Pereira AM, Romijn JA.** Treatment and follow up of clinically non functioning pituitary macroadenomas. *J Clin Endocrinol Metab* 2008;93:3717-3726.
4. **Levy MJ, Jäger HR, Powell M, et al.** Pituitary volume and headache, size is not everything. *Arch Neurol* 2004;61:721-725.
5. **Giovannoni G.** Differential diagnosis of headache. *Optometry Today* 2005. Disponible en <http://www.optometry.co.uk>
6. **Gabrielli M, Gasbarrini A, Fiore G, et al.** Resolution of migraine with aura after successful treatment of a pituitary microadenoma. *Cephalalgia* 2002;22:149-150.
7. **Esquenazi Y, Guinto G, Mercado M.** El incidentaloma hipofisario *Gac Med Mex* 2008;144(1):47-53.