

# Toxicidad pulmonar inducida por imatinib

Raúl Carrillo-Esper<sup>a</sup> y Neisser Morales-Victorino<sup>b\*</sup>

<sup>a</sup>Unidad de Terapia Intensiva y <sup>b</sup>Departamento de Medicina Interna, Fundación Clínica Médica Sur, México D.F., México

Recibido en su versión modificada: 17 de agosto de 2009

— Aceptado: 4 de septiembre de 2009

## RESUMEN

*La toxicidad pulmonar inducida por agentes antineoplásicos es una importante causa de falla respiratoria. Dentro de este grupo de nuevos agentes se encuentra el mesilato de imatinib, el cual es un inhibidor de la tirosinasa codificada por el gen Bcr-Abl del cromosoma Filadelfia en la leucemia mieloide crónica. La toxicidad pulmonar del imatinib tiene una relación directa con la dosis empleada. Las manifestaciones pulmonares incluyen derrame pleural por retención hídrica y neumonitis intersticial. Informamos el primer caso publicado en México de toxicidad pulmonar inducida por imatinib y su manejo en la Unidad de Terapia Intensiva de la Fundación Clínica Médica Sur.*

### Palabras clave:

*Toxicidad pulmonar, imatinib, neumonitis, derrame pleural, corticosteroides*

## SUMMARY

*Antineoplastic agent-induced pulmonary toxicity is an important cause of respiratory failure. These novel antineoplastic agents include imatinib mesylate, a protein tyrosine kinase inhibitor that is encoded by the Bcr-Abl gene created by the Philadelphia chromosome abnormality in chronic myeloid leukemia. Pulmonary toxicity of imatinib is directly related to the dose used. The more severe pulmonary manifestations include pleural effusion by water retention and interstitial pneumonitis. We report the first case published in Mexico of imatinib-induced pulmonary toxicity and its management in the intensive care unit of the Medica Sur Clinic Foundation.*

### Key words:

*Pulmonary toxicity, imatinib, pneumonitis, pleural effusion, corticosteroids*

El mesilato de imatinib (Gleevec, Novartis Pharmaceuticals Corporation) es un inhibidor de la proteína tirosinasa codificada por el gen Bcr-Abl inducido por el cromosoma Filadelfia en la leucemia mieloide crónica, efecto que lo ha posicionado como el tratamiento de elección para esta leucemia.<sup>1,2</sup> También está indicado para el tratamiento de los pacientes con tumores irsecables con C-Kit (CD117) positivo y en tumores malignos gastrointestinales de origen estromal.<sup>1,2</sup>

El imatinib es generalmente bien tolerado, sin embargo, ha sido asociado con náusea, vómito, diarrea, dispepsia, retención de líquidos, edema, rash, despigmentación, hepatotoxicidad, hemorragia y toxicidad hematológica (anemia, neutropenia y trombocitopenia).<sup>1-3</sup> Las complicaciones respiratorias como disnea y tos se presentan en 7 a 10 % y 10 a 14 % de los pacientes, respectivamente.<sup>4,5</sup> Otras complicaciones más graves asociadas a este medicamento son el derrame pleural secundario a retención hídrica y la neumonitis intersticial.

El objetivo de este trabajo es dar a conocer un caso de toxicidad pulmonar grave inducida por mesilato de imatinib y su manejo en la Unidad de Terapia Intensiva de la Fundación Clínica Médica Sur, tomando en cuenta su muy baja

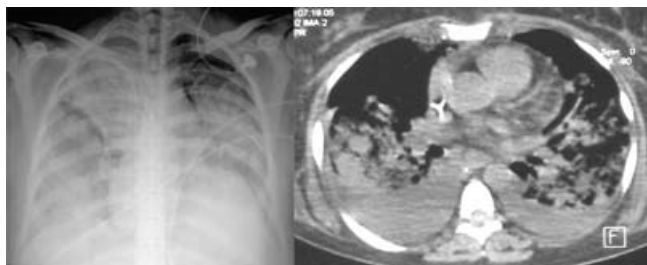
incidencia y las escasas publicaciones relacionadas a este evento adverso en la literatura internacional. De acuerdo con nuestro conocimiento, es la primera publicación al respecto en nuestro país.

## Caso clínico

Mujer de 48 años con leucemia granulocítica crónica tratada con mesilato de imatinib a dosis de 400 mg cada 24 horas, con buena respuesta y sin complicaciones asociadas por cuatro años, periodo tras el cual presentó crisis blástica por lo que se incrementó la dosis a 800 mg/24 horas, con lo que se logró control de la enfermedad. Dos meses después del incremento de la dosis inició con disnea, tos, hipoxemia, fiebre e infiltrados pulmonares, por lo que ingresó al Servicio de Terapia Intensiva.

En la radiografía de tórax se observó consolidación pulmonar bilateral con broncograma aéreo. La tomografía axial computarizada de tórax mostró condensación pulmonar bilateral con broncograma aéreo, infiltrados pulmonares y derrame pleural de predominio derecho (Figura 1). En la

\*Correspondencia y solicitud de sobretiros: Neisser Morales-Victorino. Puente de Piedra 150, Col. Toriello Guerra, Del. Tlalpan, 14050 México D.F., México. Tel.: (55) 5424 7200. Correo electrónico: morales\_neisser@hotmail.com



**Figura 1.** A) Por radiografía de tórax se observa infiltrado pulmonar bilateral. B) Tomografía axial computarizada de tórax donde se observan infiltrados pulmonares bilaterales y derrame pleural.

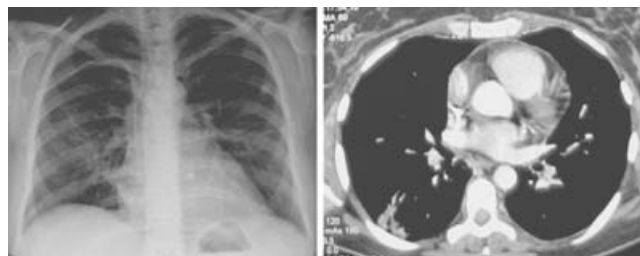
broncoscopia se observó mucosa bronquial normal y escasa secreción, sin más alteraciones. Durante el procedimiento se realizó lavado bronquioloalveolar con recuperación de escaso material hialino, con informe histológico de escasos monocitos; no se observaron bacterias, hongos, células neoplásicas ni inclusiones virales. En toracocentesis derecha se obtuvieron 450 ml de líquido amarillo transparente con características de trasudado (glucosa de 157 mg/dl, pH de 8, DHL de 96 U, amilasa de 38 U y escasos mononucleares). Los hemocultivos, cultivos de aspirado bronquioloalveolar, antígenos para estreptococo, legionella, micoplasma, clamidia, serología viral para citomegalovirus y herpes virus, factor reumatoide, anticuerpos antinucleares, antiADN, anti-Ro, antiLa y antiSm fueron negativos. El ecocardiograma mostró un patrón contráctil de ventrículo izquierdo normal con fracción de expulsión de 56 %, PSAP de 48 mm Hg y ligero derrame pericárdico.

La paciente fue manejada con ventilación mecánica con estrategia de reclutamiento alveolar, protección pulmonar y metilprednisolona a dosis de 250 mg/24 horas, así como suspensión del mesilato de imatinib. A las 72 horas de haber iniciado el tratamiento, la mejoría fue significativa, con involución de los infiltrados e incremento del índice de oxigenación, lo que facilitó la extubación. En los estudios de control se observó mejoría significativa de los infiltrados pulmonares y derrame pleural (Figura 2).

## Discusión

La toxicidad pulmonar inducida por imatinib tiene un amplio rango de presentación, que va de la tos y disnea al edema agudo pulmonar y neumonitis intersticial que pueden poner en peligro la vida. En nuestro caso, la paciente recibía 400 mg de mesilato de imatinib desde su diagnóstico y dos meses previos a su cuadro se incrementó la dosificación a 800 mg debido a una crisis blástica, lo que correlacionó con el deterioro de la función pulmonar y el desarrollo de neumonitis intersticial y retención hídrica.

La neumonitis por hipersensibilidad durante el tratamiento con mesilato de imatinib ha sido informada previamente por otros autores.<sup>6-12</sup> Se presenta en un promedio de 10 a 282 días (con una media de 49 días) después de iniciar el tratamiento



**Figura 2.** Radiografía y tomografía axial computarizada de tórax donde se observa resolución de los infiltrados y del derrame pleural.

a dosis de 200 a 600 mg. Los factores de riesgo asociados son dosis elevadas y reexposición al imatinib.<sup>8,9,13</sup>

La retención de líquidos puede deberse a la inhibición prolongada del factor de crecimiento derivado de plaquetas, el cual está involucrado en la regulación de la homeostasis del líquido intersticial.<sup>13</sup> El derrame pleural y edema pulmonar tuvieron una prevalencia de 2.3 % en un estudio fase II donde se administró imatinib a pacientes con leucemia mieloide en fase crónica.<sup>5</sup>

Las manifestaciones clínicas de la neumonitis no son específicas e incluyen tos, fiebre, disnea e hipoxemia. El compromiso pulmonar puede ser rápidamente progresivo y evolucionar a síndrome de insuficiencia respiratoria aguda. El tiempo de inicio de las manifestaciones clínicas es variable, pueden presentarse al comienzo del tratamiento, en dosis subsecuentes o al incrementar la dosis.<sup>14,15</sup>

El diagnóstico se basa en la relación entre la ingesta del imatinib y el cuadro clínico, y en la exclusión de otras causas que pueden condicionar lesión pulmonar, incluyendo infecciones, sobrecarga de volumen, edema pulmonar, embolismo pulmonar, insuficiencia cardíaca o infiltración pulmonar.<sup>16</sup>

Los hallazgos de laboratorio son leucocitosis, elevación de la velocidad de sedimentación globular y de la proteína C reactiva. El análisis del líquido pleural revela neutrófilos, linfocitos y eosinófilos. En las biopsias pulmonares de los enfermos que desarrollan toxicidad por imatinib se ha descrito neumonitis intersticial y fibrosis, destrucción de los septos alveolares, alveolitis linfocítica, infiltrados de células plasmáticas, infiltrados eosinofílicos e hiperplasia de los neumocitos tipo II.<sup>8,13</sup>

La radiografía de tórax muestra imagen de infiltrado difuso o en parches de forma unilateral o bilateral, opacidad en vidrio despolido o zonas de consolidación. La tomografía de tórax hace evidente infiltrado difuso en patrón de vidrio despolido, zonas de consolidación, derrame pleural y nódulos finos de forma difusa. Onhnishi,<sup>8</sup> en una serie de 27 casos, describió seis patrones radiográficos en la tomografía de tórax basados en la descripción de Rossi:<sup>17</sup>

1. Reacción por hipersensibilidad, con patrón difuso en vidrio despolido, sin zonas de bronquiectasias o distorsión estructural.
2. Neumonía intersticial con patrón de vidrio despolido y áreas de atenuación lineal o reticular asociado con bronquiectasias o bronquiolectasias.

3. Neumonía criptogénica organizada con áreas de consolidación de distribución subpleural o peribronquial.
4. Patrón nodular, con nódulos finos distribuidos de forma peribronquial y algunas veces acompañado de imagen en vidrio despulido.
5. Infiltrados en vidrio despulido de predominio peribronquial.
6. Lesión alveolar difusa.

El tratamiento consiste en la suspensión del imatinib y el inicio de corticosteroides sistémicos,<sup>18</sup> sin embargo, estos últimos pueden no prevenir el desarrollo de la neumonitis cuando se emplean de manera profiláctica. Es importante excluir una etiología infecciosa antes de iniciar la terapia con corticosteroides. La dosificación del esteroide dependerá del grado de presentación clínica, desde bolos de metilprednisona de 1 g/día por tres días en pacientes con falla respiratoria hasta dosis bajas de 60 mg cada seis horas en casos menos severos.<sup>13</sup> El tratamiento de soporte incluye el uso de broncodilatadores, líquidos intravenosos, vasopresores, inotrópicos, diuréticos y ventilación mecánica con técnica de reclutamiento y protección alveolar.<sup>13</sup>

## Conclusiones

Se describió una complicación poco frecuente del imatinib en la que se combinó neumonitis intersticial y retención hídrica, que respondió de manera satisfactoria a ventilación mecánica y esteroides. Aunque poco frecuente, deberá ser tomada en cuenta por el grupo médico que prescribe imatinib.

## Referencias

1. **Drucker BJ, Talpaz M, Resta D, Peng B, Buchdunger E, Ford JM, et al.** Efficacy and safety of a specific inhibitor of the BCR-ABL tyrosine kinase in chronic myeloid leukemia. *N Engl J Med* 2001;344:1031-1037.
2. **Savage DG, Antman KH.** Imatinib mesylate: a new targeted oral therapy. *N Engl J Med* 2002;346:683-693.
3. **Ottman OG, Sawyers CL, Druker B.** A phase II study to determine the safety and anti-leukemic effects of STI 571 in adults patients with Philadelphia chromosome positive acute leukemias. *Blood* 2000;96:828.
4. **O'Brien SG, Guilhot F, Larson RA, Gathmann I, Baccarani M, Cervantes F, et al.** IRIS investigators: imatinib compared with interferon low dose cytarabine for newly diagnosed chronic phase chronic myeloid leukemia. *N Engl J Med* 2003;348:994-1004.
5. **Kantajarin H, Sawyers C, Hochhaus A, Guilhot F, Schiffer C, Gambacorti-Passerini C, et al.** Hematologic and cytogenetic responses to imatinib mesylate in chronic myelogenous leukemia. *N Engl J Med* 2002;346:645-652.
6. **Isshiki I, Yamaguchi K, Okamoto S.** Interstitial pneumonitis during imatinib therapy. *Br J Haematol* 2004;125:420.
7. **Rosado MF, Donna E, Ahn YS.** Challenging problems in advanced malignancy: case 3. imatinib mesylate-induced interstitial pneumonitis. *J Clin Oncol* 2003;21:3171-3173.
8. **Ohnishi K, Sakai F, Kudoh S, Ohno R.** Twenty seven cases of drug induced interstitial lung disease associated with imatinib mesylate. *Leukemia* 2006;20:1162-1164.
9. **Yokohama T, Miyazawa K, Kurakawa E, Nagate A, Shimamoto T, Iwaya K, et al.** Interstitial pneumonia induced by imatinib mesylate: pathologic study demonstrates alveolar destruction and fibrosis with eosinophilic infiltration. *Leukemia* 2004;18:645-646.
10. **Seki N, Ito A, Watanabe K, Shibakuki R, Seto T, Uematsu K, et al.** Irreversible imatinib induced pneumonitis following long term imatinib administration. *Intern Med* 2007;46:1941-1942.
11. **Ma CX, Hobday TJ, Jett JR.** Imatinib mesylate induced interstitial pneumonitis. *Mayo Clin Proc* 2003;78:1578-1579.
12. **Rajda J, Phatak PD.** Reversible drug induced interstitial pneumonitis following imatinib mesylate therapy. *Am J Hematol* 2005;79: 80-81.
13. **Vahid B, Marik PE.** Pulmonary complications of novel antineoplastic agents for solid tumors. *Chest* 2008;133:528-538.
14. **Camus P, Fanton A, Bonniaud P, Camus C, Foucher P.** Interstitial lung disease induced by drugs and radiation. *Respiration* 2004;71:301-326.
15. **Higenbottam T, Kuwano K, Nemery B, Fujita Y.** Understanding the mechanisms of drug associated interstitial lung disease. *Br J Cancer* 2004;91:31-37.
16. **Dimopoulou I, Bamias A, Lyberopoulos P, Dimopoulos MA.** Pulmonary toxicity from novel antineoplastic agents. *Ann Oncol* 2006;17:372-379.
17. **Rossi SE, Erasmus JJ, Mc Adams HP, Sporn TA, Goodman PC.** Pulmonary drug toxicity: radiologic and pathologic manifestations. *Radiographics* 2000;20:1245-1259.
18. **Lin JT, Yeh KT, Fang HY, Chang CS.** Fulminant, but reversible interstitial pneumonitis associated with imatinib mesylate. *Leuk Lymphoma* 2006;47:1693-1695.