

Dermatomiositis

Raúl Carrillo-Esper^{a*} y Marcela Janka-Zires^b

^aUnidad de Terapia Intensiva, y

^bMedicina Interna, Fundación Clínica Médica, México D.F., México

Recibido en su versión modificada: 22 de octubre de 2009

— Aceptado: 29 de octubre de 2009

RESUMEN

La dermatomiositis es una enfermedad del tejido conectivo caracterizada por inflamación de los músculos y la piel. Las manifestaciones dermatológicas que la caracterizan son eritema en heliotropo, nódulos de Gottron, lesiones en parche violáceas escamosas, telangiectasias y eritema periungueal, poikilodermia y lesiones escamosas rojizas. El diagnóstico se hace por biopsia de piel y músculo, enzimas musculares, anticuerpos antinucleares, anticuerpos anti SSA (Ro), SSB (La), Sm, nRNP, Jo1 y PM1. El objetivo de este trabajo es presentar las imágenes dermatológicas más características de un enfermo con dermatomiositis.

Palabras clave:

Dermatomiositis, eritema en heliotropo, nódulos de Gottron

SUMMARY

Dermatomyositis is a connective tissue inflammatory disease characterized by muscle and skin inflammation. The dermatological manifestations that characterize the disease include heliotrope erythema, Gottron's papules, violaceous scaly patches, periungual erythema telangiectasias, poikiloderma and scaly red scalp. The diagnostic workup includes skin diagnosis, muscle biopsy, muscle enzymes, electromyography, ANAs, antibodies against SSA (Ro), SSB (La), Sm, nRNP, Jo-1 and PM-1. The aim of this study is illustrate the most salient dermatological images of a patient with dermatomyositis.

Key words:

Dermatomyositis, heliotrope erythema, Gottron's papules

Enfermo de 55 años con antecedente de dermatomiositis en tratamiento con prednisona y metotrexate. Ingresó a la Unidad de Terapia Intensiva por insuficiencia respiratoria e hipoxemia que ameritó intubación orotraqueal y ventilación mecánica. A la exploración física a su ingreso presentó lesiones dermatológicas caracterizadas por eritema violáceo alrededor de los párpados (eritema en heliotropo), pápulas rojo-violáceas, planas, sobre superficie extensora de las articulaciones metacarpofalángicas (nódulos de Gottron) (Figura 1), eritema escamoso localizado sobre las articulaciones de las rodillas y codos. El resto de la exploración física con estertores subcrepitantes de predominio basal bilateral. En la placa de tórax, infiltrado intersticial bilateral que se corroboró en la tomografía axial computarizada de tórax, la cual además documentó derrame pleural bilateral (Figura 2).

Anticuerpos antinucleares negativos, anticuerpos antiADN de doble cadena negativos, factor reumatoide de 37, VSG en 23, C3 (35.5) y C4 (13.5) bajos, anticuerpos antiSSA (Ro) negativos, anticuerpos antiSSB (La) negativos, antiSm negativos, anti-nRNP negativos, antiJo1 negativo, antiMPO negativos. Nitrógeno ureico, 24.6 mg/dl; creatinina, 1.4 mg/dl;

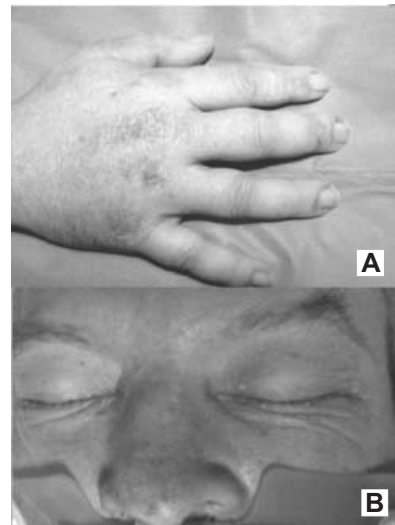

Figura 1. A) Nódulos de Gottron, caracterizados por exantema violáceo sobre articulaciones metacarpofalángicas. B) Eritema en heliotropo caracterizado por exantema violáceo alrededor de los ojos.

*Correspondencia y solicitud de sobretiros: Raúl Carrillo-Esper. Unidad de Terapia Intensiva, Fundación Clínica Médica Sur, Puente de Piedra 150, Col. Toriello Guerra, Del. Tlalpan, 14050 México D.F., México. Correo electrónico: revistacma95@yahoo.com.mx

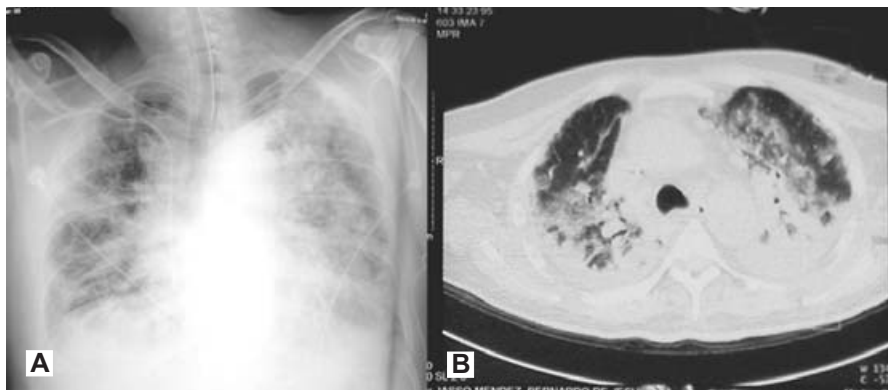

Figura 2. A) La radiografía de tórax muestra infiltrado intersticial bilateral extenso con áreas de condensación. B) En tomografía axial computarizada de tórax se observa infiltrado intersticial bilateral asimétrico con zonas de vidrio despulido, zonas de colapso y derrame pleural en ambas bases.

sedimento urinario con cilindros hialinos, eritrocituria y cristales de oxalato de calcio. Hemocultivos, urocultivo, cultivo de secreción bronquial, prueba rápida y PCR-TR para influenza humana A H1N1 negativos.

Se realizó biopsia de piel de lesión de rodilla derecha en la que se observó epidermis con hiperqueratosis atrófica con aplanamiento de la cresta de las redes. En dermis papilar y reticular, fibrosis con ectasia capilar y escaso infiltrado linfocitario, cambios compatibles con dermatomiositis (Figura 3).

La dermatomiositis está clasificada dentro de las miopatías inflamatorias idiopáticas. Se caracteriza por debilidad muscular proximal y manifestaciones dermatológicas. La incidencia de dermatomiositis es de 2 a 7 por un millón. Se

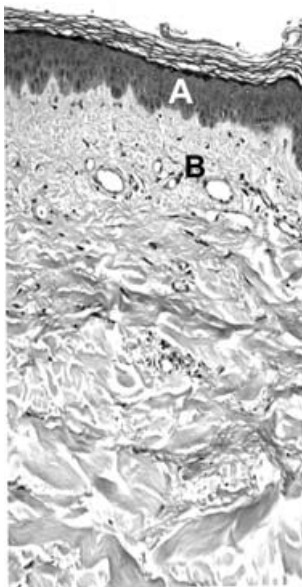


Figura 3. Biopsia de piel. A) Epidermis hiperqueratósica y atrófica con aplanamiento de la cresta de las redes. B) Dermis papilar y reticular con fibrosis, ectasia capilar y escaso infiltrado linfocitario.

presenta más en niños o adultos después de los 45 años y con un predominio en mujeres. Existen factores genéticos que se han relacionados con dermatomiositis y polimiositis, como los genes de HLA DRB1* 0301, alelos para polimiositis, cuerpos de inclusión de miositis, HLA DQ A1 0501 y polimorfismos para el factor de necrosis tumoral 308^a.¹

Las lesiones dermatológicas se caracterizan por exantema violáceo alrededor de los ojos (eritema en heliotropo) y en articulaciones metacarpofalángicas e interfalángicas, codos y rodillas (nódulos de Gottron), exantema eritematoso en cara, cuello, tórax anterior (signo en V), tórax posterior (signo de la bufanda), talangiectasias en la base de las uñas junto con cutículas irregulares y engrosadas, piel de puntas y porción lateral de los dedos seca y quebradiza (manos de mecánico) y lesiones psoriatiformes en escalpelo.^{1,2}

Se asocia a cáncer de ovario, gastrointestinal, pulmón, mama y linfoma no Hodgkin.^{1,2} Otras manifestaciones extra-dermatológicas son la enfermedad pulmonar intersticial, la cual ocurre en 10 % de los pacientes, que se caracteriza por daño alveolar difuso y fibrosis,³ disfagia por debilidad del músculo estriado del esófago y miocarditis.⁴

El diagnóstico se hace por sospecha clínica, determinación de enzimas musculares como CPK, DHL, aldolasa, AST y ALT, anticuerpos específicos para miositis como antiJo, antiSRP, antisintetasa y antiSRP, electromiografía, la cual muestra aumento de la irritabilidad de la membrana, biopsia de piel y de músculo; en los casos que sea posible se recomienda realizar expresión genética de interferón alfa y beta,⁴ además de resonancia magnética, con la que se puede documentar miosis, fibrosis y calcificaciones.⁵

El tratamiento de la enfermedad muscular es con corticosteroides, metotrexate, azatioprina, ciclosporina, inmunoglobulina intravenosa, agentes alquilantes, micofenolato de mofetilo, agentes biológicos como el rituximab, fisioterapia y ejercicio.⁶ Para la enfermedad dermatológica, el tratamiento recomendado es utilizar protector solar, esteroides tópicos, hidrocloroquina, metotrexate, micofenolato de mofetilo, tacrolimus tópico, retinoides, rituximab, dapsona y terapia con láser, principalmente.⁷

Referencias

1. **Dallas CM, Hohlfeld R.** Polymyositis and dermatomyositis. *Lancet* 2003;362:971-982.
2. **Iorizzo LJ 3rd, Jorizzo JL.** The Treatment and prognosis of dermatomyositis: An updated review. *J Am Acad Dermatol* 2008;59:99-112.
3. **Douglas WW, Tazelaar HD, Hartman TE, Hartmann RP, Derecker PA, Ryu JA.** Polymyositis-dermatomyositis-associated interstitial lung disease. *Am J Respir Care Med* 2001;164:1182-1185.
4. **Amato AA, Barohn RJ.** Evaluation and treatment of inflammatory myopathies. *Neurol Neurosurg Psychiatry* 2009;80:1060-1068.
5. **Reimers CD, Finkenstaedt M.** Muscle imaging in inflammatory myopathies. *Curr Opin Rheumatol* 1997;9:475-485.
6. **Hengstman GJ, van den Hoogen FH, van Engelen BG.** Treatment of the inflammatory myopathies: update and practical. *Expert Opin Pharmacother* 2009;10:1183-1190.
7. **Ghate J, Katsambas A, Augerinou G, Jorizzo JL.** A therapeutic update on dermatomyositis/polymyositis. *Int J Dermatol* 2000;39:81-87.