

Obstrucción nasal crónica: Encefalocele nasoetmoidal en paciente adulto

Jorge Arturo Santos-Franco,^{a*} Julio Dávila-Romero,^a Carlos Rangel-Morales,^a
Miguel Sandoval-Balanzario^a y Angel Lee^b

^aServicio de Neurocirugía, Hospital de Especialidades, Centro Médico Nacional La Raza, Instituto Mexicano del Seguro Social, México D.F., México

^bCentro Integral de Atención de la Enfermedad Vascular, Hospital Ángeles del Pedregal, México D.F., México

Recibido: 15 de junio de 2010

Aceptado: 18 de junio de 2010

RESUMEN

La obstrucción nasal es una causa frecuente de referimiento al otorrinolaringólogo. Cuando el síntoma es resistente al tratamiento médico y las causas más comunes han sido descartadas, debe investigarse la presencia de estructuras neurales intranasales. El encefalocele nasoetmoidal es una patología infrecuente en la que el tejido intracraneal se encuentra herniado dentro de la cavidad nasal debido a un defecto congénito en la lámina cribosa. Generalmente se diagnóstica durante la infancia y es raro que esto suceda durante la adultez. Suele manifestarse con obstrucción nasal y rinorrea y puede ser fuente de repetidos cuadros de meningitis. Describimos el caso de una mujer de 33 años con obstrucción nasal y rinorrea crónicas tratada como poliposis nasal durante mucho tiempo.

Palabras clave:

Encefalocele, obstrucción nasal, poliposis nasal

SUMMARY

Nasal obstruction is a frequent cause of referral to the ear, nose and throat specialist. When this symptom is resistant to medical management and common causes have been ruled out, the presence of neural structures should be investigated. In the nasoethmoidal meningoencephalocele, a congenital defect of the ethmoid lamina cribrosa allows the herniation of the intracranial contents into the nasal fossa. The key to clinical diagnosis is the presence of nasal obstruction with rhinorrhea and recurrent meningitis. We describe the case of a 33-year old female who was long treated for nasal polyposis and underwent a successful surgical treatment of ethmoidal meningoencephalocele.

Keywords:

Encephalocele, nasal obstruction, nasal polyposis

Introducción

El encefalocele es una protrusión del tejido encefálico debido a un trastorno de fusión de los huesos del cráneo. El encefalocele nasoetmoidal o transetmoidal es infrecuente y es el resultado de un defecto óseo congénito en la lámina cribosa.¹⁻⁸ La mayoría de las veces se diagnóstica durante la infancia por la presencia de una masa nasal observada desde el nacimiento. El diagnóstico durante la edad adulta es raro.

Caso clínico

Mujer de 33 años de edad quien experimentó sensación de cuerpo extraño y obstrucción en fosa nasal derecha desde la infancia. Se agregó rinorrea hialina a través de narina derecha de ocho años de evolución. Fue valorada por múlti-

ples otorrinolaringólogos quienes diagnosticaron sinusitis y poliposis en fosa nasal derecha, por tal motivo se intentó polipetomía en seis ocasiones. La exploración física mostró el puente nasal ensanchado y la presencia de una masa visible a través de la narina derecha, de color rosado y consistencia ahulada (Figura 1A). La única afección neurológica fue anosmia de fosa nasal derecha.

En la resonancia magnética (Figuras 1B, 1C y 1D) se observó protrusión del giro recto derecho hacia la fosa nasal derecha a través de un defecto del surco olfatorio. La porción intranasal era heterogénea con un componente sólido y uno quístico tabicado. La masa nasal provocó desplazamiento del tabique nasal, de los cornetes derechos y del meato de drenaje del seno maxilar, que resultó en engrosamiento de la mucosa del seno paranasal.

Mediante craneotomía bifrontal se observó un defecto óseo que comprometía el tercio rostral del surco olfatorio derecho (Figura 2A), a través del cual se apreció el paso de

*Correspondencia y solicitud de sobretiros: Jorge Arturo Santos-Franco. Servicio de Neurocirugía, Hospital de Especialidades, Centro Médico Nacional La Raza, Seris y Zaachila s/n, Col. La Raza, Del. Azcapotzalco, 02990 México D.F., México. Tel.: (55) 5724 5900, extensión 23204. Correo electrónico: jorge_santos@correo.unam.mx

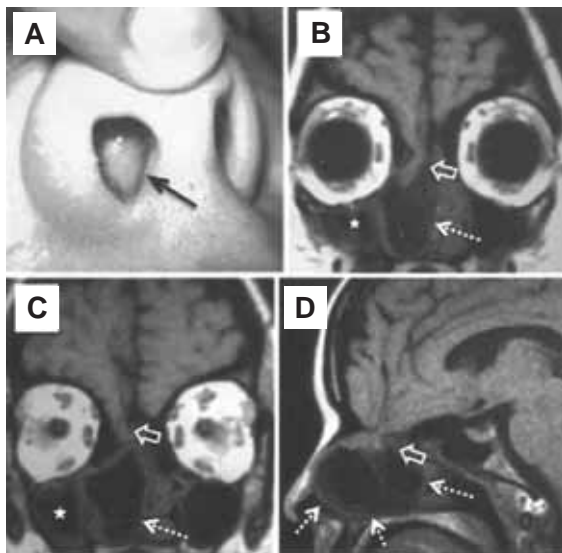


Figura 1. La masa protruye en la fosa nasal derecha (A). La resonancia magnética en cortes coronales (B y C) y sagital (D) mostró protrusión del giro recto a través de un defecto en la lámina cribosa (flechas huecas). Se puede apreciar la porción quística y la extensión de la lesión (flechas punteadas), así como sinusitis maxilar por la oclusión de su meato de drenaje (estrellas en B y C).

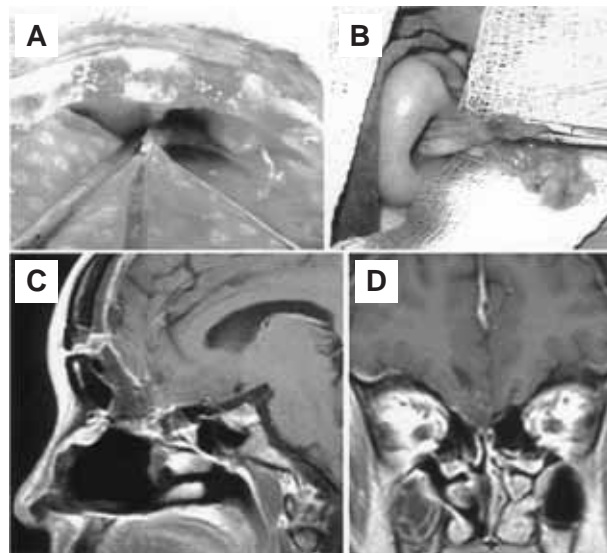


Figura 2. Durante el tratamiento quirúrgico se observó el defecto del surco olfatorio derecho por el cual protruían la duramadre y el cerebro (A). Una vez con la sección intracraneal, el encefalocele se retiró a través de la fosa nasal (B). La resonancia magnética de control (C y D) muestra ausencia del encefalocele.

la duramadre hacia la cavidad nasal. Se realizó durotomía bifrontal con la que se observó la protrusión de la porción más rostral del giro recto a través de la bóveda nasal. Mediante electrocoagulación y succión se separó el encefalocele de su pedículo, a su vez se disecó la duramadre de la mucosa de las paredes cercanas a la bóveda nasal y se electrocoaguló la arteria etmoidal anterior derecha. Posteriormente, por vía transnasal se disecó la masa de la mucosa nasal y se realizó exéresis del encefalocele (Figura 2B). Con la finalidad de evitar fístula de líquido cefalorraquídeo se realizó plastia de la duramadre con pericráneo, se instiló una solución de proteínas humanas y se interpuso pericráneo frontal. Luego de la colocación del colgajo óseo y del cierre habitual, se dejó un sistema de drenaje lumbar como medida extra para evitar fístula.

La paciente evolucionó sin complicaciones. La resonancia magnética de control mostró ausencia del encefalocele (Figuras 2C y 2D). A los seis meses posquirúrgicos la paciente se encuentra asintomática.

Discusión

El encefalocele es una protrusión extracraneal de tejido encefálico a través de algún defecto craneal provocado generalmente por una malformación embrionaria. Se origina entre las quinta y sexta semanas gestacionales a patir de defectos en el cierre del tubo neural,^{5,9,10} si bien se han descritos casos adquiridos secundarios a cirugías, traumatismos e infecciones.^{11,12} Cuando protruyen tejido cerebral y meninges al mismo tiempo suele denominarse meningoencefalocele. Se

presenta en uno de cada 3000 a 5000 nacidos vivos y su mayor incidencia ocurre en países del suroeste asiático.¹³⁻¹⁷

Según su localización, los encefaloceles se clasifican en occipitales, de la bóveda craneal, frontoetmoidales, basales y de la fosa posterior.¹⁸ Los frontoetmoidales o sincipitales ocurren entre los huesos frontal y etmoides y constituyen 1 a 10% de todos los encefaloceles.^{2,9} A su vez se clasifican en frontonasal, nasoorbital y nasoetmoidal.^{1,19-22} En el tipo nasoetmoidal el encefalocele protruye hacia la cavidad nasal a través de un defecto óseo de la lámina cribiforme del etmoides.^{1,3-6} Por lo general se diagnostica durante el primer decenio de la vida; no hay una predominio de presentación según el sexo.⁵ Se manifiesta principalmente con obstrucción nasal y rinorrea y menos frecuentemente con epistaxis, rinoliquorrea y meningitis recurrente.^{3,5} Se ha descrito que puede ocasionar epilepsia.⁷

La paciente que describimos representa uno de los raros casos diagnosticados durante la edad adulta.³ Generalmente son subdiagnosticados y confundidos con poliposis nasal o glioma nasal.^{23,24}

El antecedente de obstrucción nasal desde la niñez, el ensanchamiento del puente nasal, la presencia de una masa pulsátil paraseptal y la ausencia de cuadros crónicos de alergia son datos clínicos orientadores de encefalocele nasoetmoidal.⁸ Las maniobras de Valsalva y de compresión de la vena yugular interna pueden incrementar el volumen de la masa intranasal. Es frecuente la unilateralidad, sin embargo, se ha descrito un caso de encefalocele bilateral sincrónico.⁵ Las punciones y las biopsias pueden promover el desarrollo de fístula de líquido cefalorraquídeo y neuroinfección, por eso es mejor evitarlas.⁴ En nuestra paciente, por

error diagnóstico se puncionó la masa en seis ocasiones, afortunadamente no se presentaron complicaciones. Otros diagnósticos diferenciales incluyen lesiones muy inusuales como el quiste dermoide nasal, la duplicación del conducto lacrimonasal, las hendiduras mediofaciales, la probóscide lateral, la polirrinia y la nariz supranumeraria.⁴

Los estudios de imagen ofrecen datos fundamentales para el diagnóstico. La tomografía computarizada muestra claramente el defecto óseo y por resonancia magnética pueden observarse detalles del tejido intracraneal que protruye hacia la fosa nasal.^{3,4}

El tratamiento es quirúrgico y consiste en la resección del encefalocele. La adecuada plastia de la duramadre y del defecto craneal asegura la ausencia de fístula de líquido cefalorraquídeo.

En conclusión, el encefalocele nasoetmoidal es una patología congénita infrecuente que suele ser percibida durante la infancia, mientras que su diagnóstico en la adultez es raro. Debe sospecharse ante obstrucción nasal y rinorrea crónicas, con o sin antecedentes de meningitis de repetición. Puede confundirse con pólipos intranasales, por eso la presencia de una masa intranasal debe llevar a una buena exploración física, tomográfica y por resonancia magnética, para descartar el encefalocele. El diagnóstico correcto evita la práctica innecesaria de biopsia o punción, que podría resultar en fístula de líquido cefalorraquídeo y meningitis purulenta.

Referencias

- Carro-Alonso B, Pina-Leita JI, Lasierra-Díaz R, Gimeno MJ. Meningoencefalocelo como causa de meningitis recidivante en la infancia. *Rev Neurol* 2007;44:440-441.
- Yokota A, Yasuhiro M, Fuwa I, Moroki K, Nagahiro S. Anterior basal encephalocele of the neonatal and infantile period. *Neurosurg* 1986;19:468-478.
- Capilla-Ampudia JM, Pérez-Carbajal AJ, Gavela-Ramón RM, García-González P. Meningoencefalocelo transetmoidal diagnosticado en la edad adulta. *Rev Neurol* 2008;47:150-152.
- Azuara-Pliego E, Palacio-Zurita L, De Lima-Salazar R. Encefalocele nasoetmoidal. *Acta Pediatr Mex* 2001;22:59-63.
- Herguido MJ, de Diego JI, Prim MP, Hardisson D, Moneo J. Encefalocele nasal bilateral sincrónico. *Bol Med Hosp Infant Mex* 2002;59:26-30.
- Castañó-Duque CH, Monfort L, Muntané A, De Miquel MA, Pons-Irazábal LC, López-Moreno JL. Meningocele transetmoidal. Diagnóstico en edad adulta: presentación de un caso. *Rev Neurol* 1997;25:230-233.
- Morley JF, Kolson DL. Frontal encephalocele in a middle-aged woman with first seizure: smells like a seizure to me. *Neurology* 2008;8;70:157.
- Sangert LA, Seyfer AE, Gumby EN. Nasal encephaloceles: definitive one-stage reconstruction. *J Neurosurg* 1988;68:571-575.
- Hoyos P, Vasquez G, Restrepo-Avenia J. Reporte de un caso clínico de encefalocele frontal. *CIMEL* 2006;11:105-109.
- Mazzola RF. Congenital malformations in the frontonasal area: Their pathogenesis and classification. *Clin Plast Surg* 1976;3:573-610.
- Garg P, Rath V, Bhargava SK, Aggarwal A. CSF rhinorrhea and recurrent meningitis caused by transtethmoidal meningoencephaloceles. *Indian Pediatrics* 2005;42:1033-1036.
- Spacca B, Amasio ME, Giordano F, Mussa F, Busca F, Donati P, et al. Surgical Management of congenital median perisellar transsphenoidal encephaloceles with an extracranial approach: a series of 6 cases. *Neurosurgery* 2009;65:1140-1146.
- Formica F, Iannelli A, Paludetti C, Di Rocco C. Transsphenoidal meningoencephalocele. *Childs Nerv Syst* 2002;18:295-298.
- Martínez-Lage JF, García-Santos JM, Poza M, Puche A, Casas C, Rodríguez-Costa T. Neurosurgical management of Walker-Warburg syndrome. *Childs Nerv Syst* 1995;11:145-153.
- Naidich TP, Altman NR, Braffman BH, McLone DG, Zimmerman RA. Cephaloceles and related malformations. *AJNR Am J Neuroradiol* 1992;13:655-690.
- Peter JC, Fieggen G. Congenital malformation of the brain-A neurosurgical perspective at the close of the twentieth century. *Childs Nerv Syst* 1999;15:635-645.
- Agthong S, Wiwanitkit V. Encephalomeningocele cases over 10 years in Thailand: a case series. *BMC Neurology* 2002;2:3.
- Suwanwela C, Suwanwela N. A morphological classification of sincipital encephalomeningoceles. *J Neurosurg* 1972;36:201-211.
- Agrawal A, Rao KS, Krishnamoorthy B, Shetty RB, Anand M, Jain H. Single stage craniofacial reconstruction for fronto-nasal encephalocele and hypertelorism in an adult. *Singapore Med J* 2007;48:215-219.
- Almirón JF, Arévalo MJ, Bellazzi MV, Fernández-Ávalos NG, Arévalo JC. Encefalocele frontonasal: Reporte de un caso clínico. *Revista de Posgrado de la Vía Cátedra de Medicina* 2009;195:13-16.
- Mahatumarat C, Rojvachiranonda N, Taecholarn C. Frontoethmoidal encephalomeningocele: surgical correction by the chula technique. *Plast Reconstr Surg* 2003;111:556-565.
- Gussack SG, Schlitt M, Hurley D. Craneofacial approach for the neonatal management of frontonasal encephaloceles. *Int J Pediatr Otorhinolaryngol* 1988;16:225-235.
- Durón-Martínez J. Glioma nasal. Reporte de un caso y revisión. *Rev Med Hond* 2002;70:120-124.
- Ochoa LF, Londoño AF. Glioma nasal. *Acta Otorrinolaringol Cir Cabeza Cuello* 2005;33:73-77.