

Atención obstétrica en embarazo de alto riesgo por antecedente de aortoplastia con Stent. Comunicación de un caso

Leonardo Ramírez Arreola¹ y Jesús Carlos Briones Garduño²

¹Subespecialidad de Medicina Crítica en Obstetricia; ²Unidad de Investigación, Hospital Materno Perinatal «Mónica Pretelini», Toluca, Edo. de México

Presentación del caso

El caso correspondió a una paciente de 28 años que ingresó en urgencias el día 16 de marzo 2009 a las 12:30 horas con 38.2 semanas de gestación (SDG) calculadas por fecha de última menstruación, con pró-dromos de trabajo de parto y antecedente de aortoplastia con colocación de Stent por coartación aórtica dos años antes (octubre de 2007), además de hipertensión arterial crónica de 11 años de evolución. La paciente presentó la siguiente sintomatología previa a la corrección de la coartación aórtica: cefalea pulsátil de 10 días de evolución, mareo, náusea y vómito de restos de alimentos. Se presentó en el Servicio de Urgencias del Centro Médico «Lic. Adolfo López Mateos», en donde detectan cifras tensionales de 190/120 mmHg. Por hallarse la paciente sin tratamiento farmacológico le administraron un calcioantagonista (nifedipino), logrando control de la hipertensión. Fue valorada por los servicios de Medicina Interna y Cardiología, quienes detectaron en la exploración física: retinopatía grado II y soplo sistólico precordial grado I/IV, pulsos tibiales abolidos y pulsos en miembros torácicos normales; la radiografía de tórax mostró erosión de arcos costales y cardiomegalia; el electrocardiograma evidenció hipertrofia de ventrículo izquierdo, y el ecocardiograma reveló coartación de la aorta posductal, con coartación de 0.8, 2.6 de pre-coartación y 3.8 cm de poscoartación, sin evidencia de disección en los trayectos de aorta en la fecha anteriormente citada.

Al interrogatorio directo se registraron los siguientes antecedentes: carga genética para hipertensión (madre) y diabetes (hermana). Es originaria de Villa Victoria y residente de San Agustín Altamirano, Estado de México, casada, dedicada al hogar, escolaridad primaria y religión católica.

Hipertensión crónica previamente tratada con calcioantagonista (nifedipino 10 mg cada 8 horas) y durante el embarazo con β -bloqueador (metoprolol 100 mg cada 24 horas); quirúrgicos: una cesárea; cirugía cardíaca con colocación de Stent por coartación aórtica en octubre de 2007.

Antecedentes ginecoobstétricos

La paciente presentó su menarca a los 11 años, con ciclos de 30 x 3. Inició su vida sexual activa a los 18 años y había tenido 2 parejas sexuales. Nunca se le había realizado detección oportuna del cáncer y no usaba ningún método de planificación familiar. Su última menstruación había sido 9 meses antes de su ingreso al servicio de urgencias. Embarazo deseado y planeado, administración de ácido fólico preconcepcional, con control prenatal con dos consultas en su centro de salud (referida a esta institución a la semana 14 de embarazo), cuatro consultas a cargo de Medicina Materno Fetal, en donde se realiza curva de tolerancia a la glucosa con el siguiente reporte: ayuno = 101 mg/dl; 1.^a hora = 132 mg/dl, y 2.^a hora = 123 mg/dl, interpretándose como paciente con intolerancia a los carbohidratos. Ultrasonidos obstétricos seriados acorde a edad gestacional calculada por fecha de última menstruación, líquido amniótico normal

Correspondencia:

Leonardo Ramírez Arreola
Subespecialidad de Medicina Crítica en Obstetricia
Hospital Materno Perinatal «Mónica Pretelini»
Toluca, Edo. de México
E-mail: leoxtr25@hotmail.com

Coordinador: Manuel de la Llata-Romero

Colaboradores: Juan Urrusti

Jesús Aguirre-García

Adalberto Poblano-Ordóñez

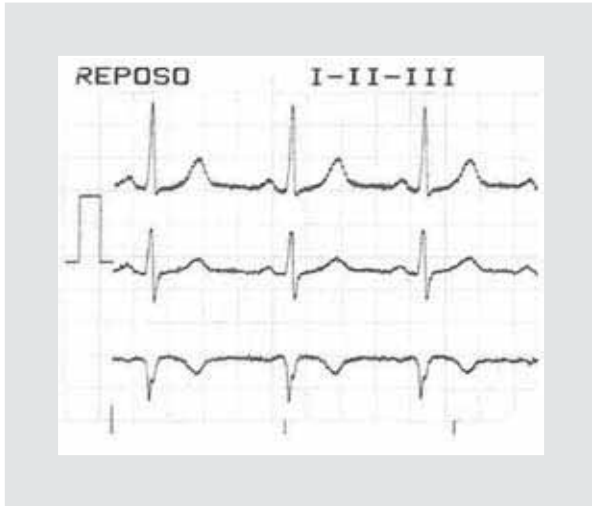

Figura 1. Electrocardiograma con derivaciones bipolares I, II y III.

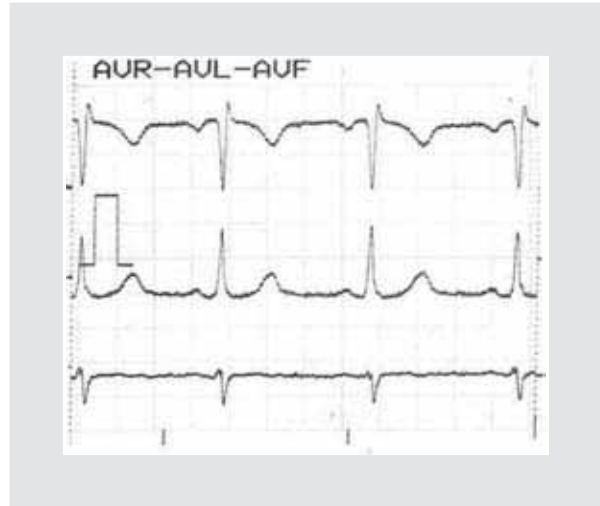

Figura 2. Electrocardiograma con derivaciones bipolares AVR, AVL y AVF.

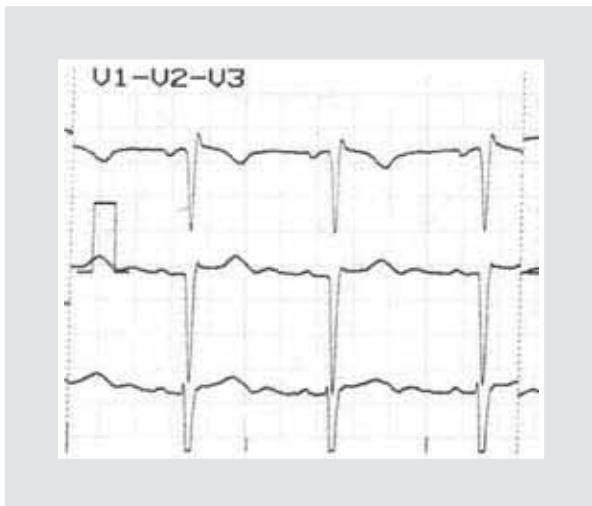

Figura 3. Electrocardiograma con derivaciones precordiales V1, V2 y V3.

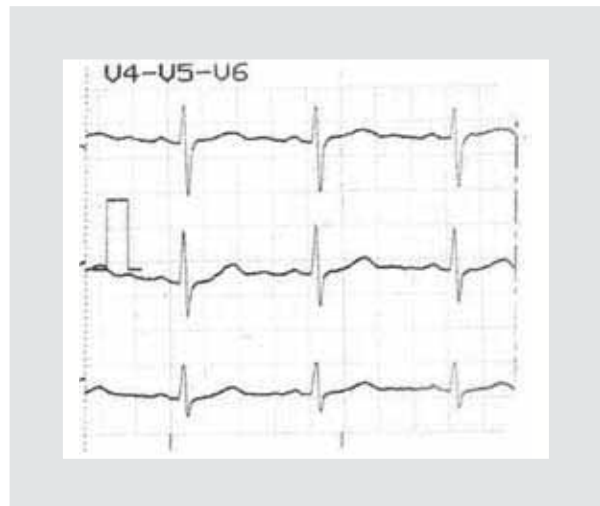

Figura 4. Electrocardiograma con derivaciones precordiales de V4, V5 y V6.

y madurez fetal acorde a la edad gestacional. Prueba sin estrés y perfil biofísico fetal reportado como normal. Una consulta por Cardiología, en donde se realiza ecocardiograma y Holter, reportándose como normales.

El tratamiento fue multidisciplinario, incluyendo a los servicios de Ginecología y Obstetricia, Medicina Crítica Obstétrica, Medicina Maternofetal y Cardiología, encontrándose sin descompensación hemodinámica con estado clínico de la *New York Heart Association* (NYHA) I. En los apoyos diagnósticos y paraclínicos se informa electrocardiograma normal (Figs. 1-4) y telemetría de tórax con cardiomegalia a expensas de ventrículo izquierdo (Fig. 5). La decisión

de resolución obstétrica en consenso fue intervenir por vía abdominal por indicación fetal, al encontrar datos ominosos en el registro cardiotocográfico (duración: 33 minutos; integridad: 95%; frecuencia cardíaca fetal basal: 145 latidos por minuto; ascensos: negativos; descensos: presentes de tipo variable, uno de lenta recuperación; actividad uterina: tres contracciones; espigas: presentes; variabilidad: tipo I de Hammacher). Se realizó cesárea Kerr con los siguientes resultados: recién nacido vivo, de sexo masculino, con peso de 3,122 g. Apgar 8-9 y 38 SDG, por valoración de Capurro. Placenta con múltiples calcificaciones, líquido amniótico escaso con meconio+, cavidad uterina hipertérmica, pared abdominal

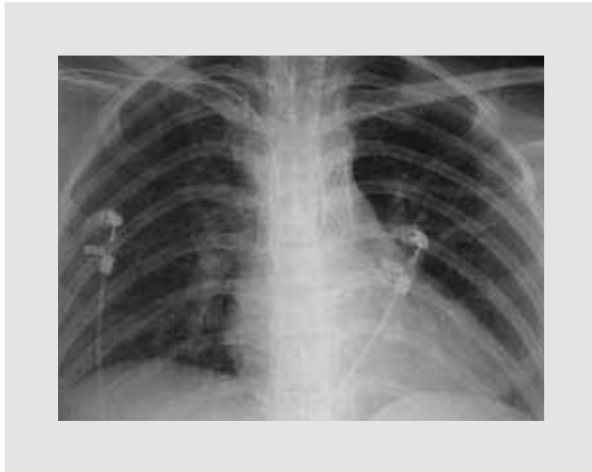

Figura 5. Radiografía de tórax, en donde se aprecia cardiomegalia con hipertrofia de ventrículo izquierdo.

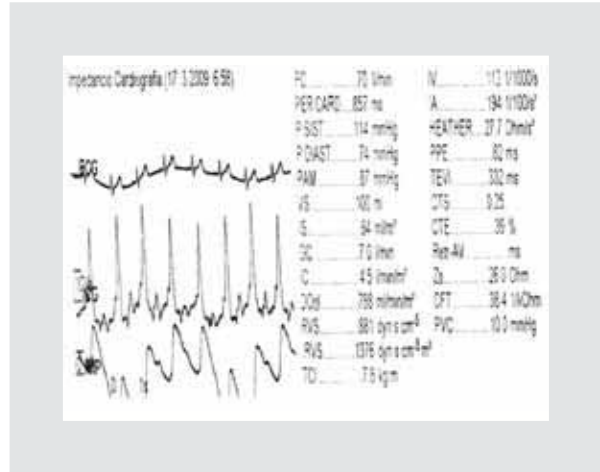


Figura 6. Parámetros hemodinámicos medidos por bioimpedancia torácica.

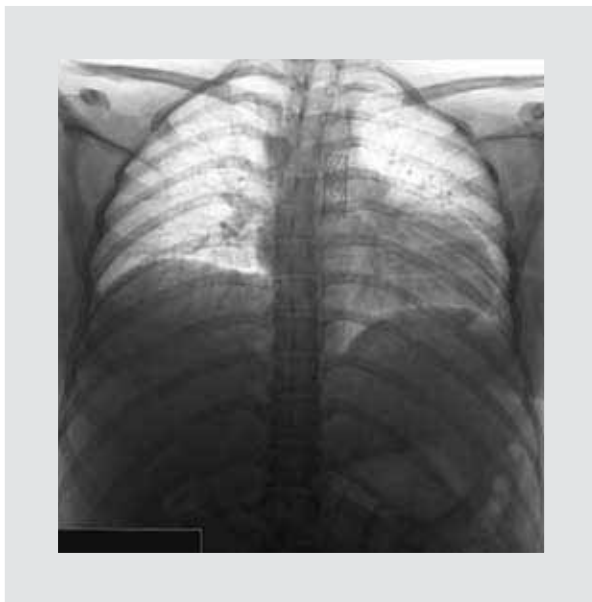

Figura 7. Radiografía de tórax en negativo para mejor visualización del Stent.

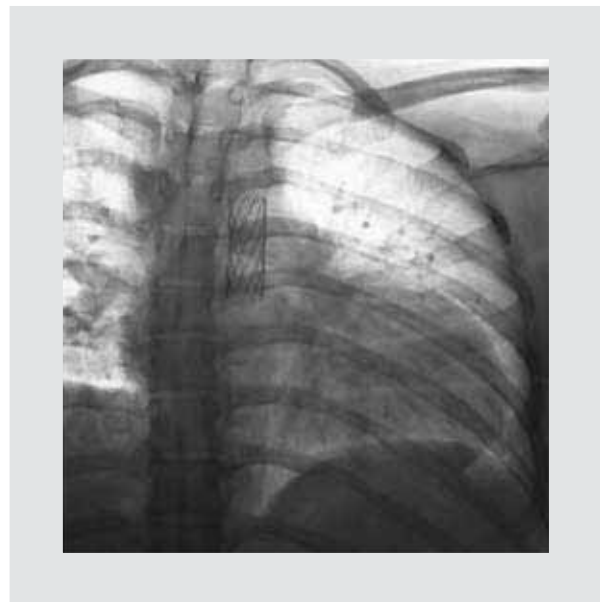

Figura 8. Acercamiento de la radiografía en negativo hacia la zona aórtica de la colocación del Stent.

con fibrosis, anatomía perdida, múltiples adherencias de epiplón a útero y vejiga. Sangrado transquirúrgico estimado en 550 ml. En la Unidad de Cuidados Intensivos Obstétricos se mantuvo vigilancia hemodinámica posquirúrgica por bioimpedancia torácica, con reporte de patrón hipovolémico, normodinámico, con resistencias vasculares sistémicas 881 dinas y su indexado en 1,376 dinas, gasto cardíaco conservado 7 lts/min, índice cardíaco 4.5 lts/min/m² volumen sistólico 100 ml (Fig. 6). Se mantiene vigilancia 24 horas más sin presentar descompensación hemodinámica ni endoprótesis *in situ* (Figs. 7 y 8), por lo cual se egresa a piso a cargo de Ginecología

y Obstetricia, Medicina Materno Fetal y Medicina Interna para continuar vigilancia y tratamiento, siendo egresada a los cuatro días de estancia hospitalaria, con cita a consulta externa de Ginecología, Medicina Interna y Cardiología. Los exámenes de laboratorio al ingreso y egreso hospitalario se presentan en la tabla 1.

Discusión

La enfermedad cardíaca está presente en el 0.5-1% de los embarazos y es la causa de mayor mortalidad en los países desarrollados¹⁻⁴.

Tabla 1. Exámenes de laboratorio al ingreso y egreso hospitalario

Exámenes de laboratorio	Ingreso	Egreso
Citometría hemática		
– Hemoglobina	11.5	11.4
– Hematocrito	31.5	31.4
– Volumen corpuscular medio	85	84.6
– Concentración media de hemoglobina	31	30.8
– Leucocitos	12.72	13.1
– Plaquetas	245	266
– Linfocitos totales	1.09	1.5
– Monocitos totales	0.58	0.4
– Neutrófilos totales	10.88	11.2
Tiempos de coagulación		
– tiempo de protrombina (TP)	10	11.3
– Tiempo parcial de tromboplastina (TPT)	28.5	41.2
– Porcentaje de actividad	111.6	96.9
– tasa internacional de normalización (INR)	0.91	1.03
Química sanguínea		
– Glucosa	95	103
– <i>Blood urea nitrogen</i> (BUN)	14	7
– Creatinina	0.62	0.56
Electrolitos séricos		
– Sodio	144	140
– Cloro	109	105
– Potasio	3.8	3.7
– Magnesio		2.2
– Calcio		7.3
– Fósforo		4.4
Pruebas de funcionamiento hepático		
– Fosfatasa alcalina	122	115
– Deshidrogenasa láctica		175
– Bilirrubina total	0.49	0.6
– Bilirrubina directa	0.11	0.07
– Bilirrubina indirecta	0.38	0.53
– Aspartato aminotransferasa (AST)	26	22
– Alanina aminotransferasa (ALT)	30.53	30.09
– Triglicéridos (TGL)	330	317
– Colesterol	258	247
– Albúmina	3.2	3.2
– Globulina	2	2
– Proteínas totales	5.2	5.2
Examen general de orina		
– pH	6	6
– Densidad	1.015	1.015
– Eritrocitos	3 - 5 x c	1- 2 x c
– Leucocitos	10 - 12 x c	3-6 x c
– Nitritos	neg	neg
– Bacterias	escasas	neg
– Color	amarillo II	amarillo
– Cetonas	neg	neg

Las muertes maternas de causa cardíaca reportadas del 2003 al 2005 en el Reino Unido en más de la mitad de los casos fueron por enfermedad coronaria, cardiomiopatía y disección aórtica; esta última es una complicación grave que, de presentarse en el embarazo, puede finalizar con la muerte materna^{1,5-7}.

El riesgo de eventos adversos durante el embarazo para las mujeres con enfermedad cardíaca preexistente está determinado por su capacidad para adaptarse a los cambios fisiológicos asociados. Esto depende de la naturaleza de la condición subyacente (con o sin cirugía previa), la actual situación hemodinámica y la capacidad funcional de la paciente^{3,8}.

Al respecto, existen grandes cambios a nivel cardiovascular con repercusiones hemodinámicas durante el embarazo, tales como un aumento en el volumen sanguíneo, así como de la frecuencia cardíaca, el volumen sistólico, el gasto cardíaco, la masa de la pared ventricular izquierda y el volumen telediastólico, que comienzan desde la quinta semana de gestación y hacen vulnerables a este tipo de pacientes^{1-4,8-9}. Además, los cambios hormonales que ocurren en el embarazo conducen a cambios histológicos en la aorta, como son la fragmentación de las fibras reticulares y una disminución de la cantidad de ácidos mucopolisacáridos, con la pérdida de la configuración normal de las fibras elásticas. De esta manera, tanto a los mecanismos adaptativos con cambios hemodinámicos y hormonales se les ha adjudicado con un papel importante en el aumento de la susceptibilidad a la disección aórtica en las mujeres durante el embarazo, mismo que ocurre con más frecuencia en el último trimestre o en el puerperio temprano^{1,8}.

Al incremento en la incidencia de cardiopatías que complican el embarazo se les ha atribuido a una proporción creciente de mujeres que son mayores de 30 años al momento de su embarazo⁸.

Para las mujeres con enfermedad cardíaca congénita, el riesgo de defectos estructurales en el feto es de 3-12%⁸, ya que la supervivencia al tratamiento quirúrgico de los aneurismas de la aorta ascendente es del 64.9%⁹.

La enfermedad cardíaca también se asocia con un aumento de las complicaciones fetales y neonatales, incluyendo pérdida fetal intrauterina, restricción del crecimiento intrauterino (RCIU), parto prematuro y hemorragia intracraneal. Este riesgo es mayor en las mujeres con clase funcional NYHA III y IV, debido a que limita el gasto cardíaco y por lo tanto la perfusión

placentaria^{8,10}. La enfermedad cardíaca incrementa hasta en cuatro veces el síndrome de Eisenmenger.

Las consideraciones anteriores ponen de manifiesto la importancia de hacer una evaluación completa antes del embarazo que permita la estratificación del riesgo, así como el diagnóstico oportuno de manera pregestacional, para evitar que los cambios hemodinámicos del embarazo descompensen a la paciente en estado grávido o puerperal y que el tratamiento por un equipo multidisciplinario es fundamental para disminuir la mortalidad materna.

Finalmente, se recomienda el asesoramiento preconcepcional para poder corregir en lo posible este tipo de enfermedades previamente al estado grávido puerperal^{1,8,10}.

Bibliografía

1. Rood-Hesselink JW. Pregnancy in high risk cardiac conditions. *Heart*. 2009;95:680-6.
2. Barth WH. Cardiac surgery in pregnancy. *Clinical obstetrics and gynecology*. 2009;52(4):630-46.
3. Moghbeli N. Practical assessment of maternal cardiovascular risk in pregnancy. *Congenit Heart Dis*. 2008;3(5):308-16.
4. Patel A. Cardiac surgery during pregnancy. *Tex Heart Inst J*. 2008;35(3):307-12.
5. Katsuragi S. Risk factors for aortic dissection in the pregnant woman with Marfan syndrome and marfanoid. *AJOG*. 2008;199(6):S109.
6. Gelson E. Heart disease – why is maternal mortality increasing? *BJOG*. 2009;116(5):609-11.
7. Papatsonis DN. Acute type A aortic dissection complicating pregnancy at 32 weeks: surgical repair after cesarean section. *Am J Perinatol*. 2009;26(2):153-7.
8. Curry R. Cardiac disease in pregnancy. *Curr Opin Obstet Gynecol.* 2009;21:508-13.
9. Cueto EH. Supervivencia al tratamiento quirúrgico de los aneurismas de la aorta ascendente durante el periodo 1987-2004. *MEDISAN*. 2005;9(1).
10. Tanous D. Coarctation of the aorta: evaluation and management. *Curr Opin Obstet Gynecol.* 2009;24(6):509-15.