

## Brote inusual de histoplasmosis en residentes del estado de México

Alexander Corcho-Berdugo<sup>1</sup>, Bertha Muñoz-Hernández<sup>2</sup>, Gabriel Palma-Cortés<sup>2</sup>, Amado Ramírez-Hernández<sup>2</sup>, María Martínez-Rivera<sup>3</sup>, María Frías-de León<sup>2</sup>, María Reyes-Montes<sup>4</sup>, Eduarda Martínez-Valadez<sup>1</sup>, María Manjarrez-Zavala<sup>2</sup>, Leticia Alfaro-Ramos<sup>1</sup> y Anjarath Lorena Higuera-Iglesias<sup>1\*</sup>

<sup>1</sup>Departamento de Investigación en Epidemiología Clínica, Instituto Nacional de Enfermedades Respiratorias (INER), México, D.F.;

<sup>2</sup>Laboratorio de Micología Médica, Departamento de Investigación en Virología, Instituto Nacional de Enfermedades Respiratorias (INER), México, D.F.;

<sup>3</sup>Laboratorio de Micología Médica, Departamento de Microbiología, Escuela Nacional de Ciencias Biológicas, Instituto Politécnico Nacional (IPN), México, D.F.;

<sup>4</sup>Laboratorio de Biología Molecular de Hongos, Facultad de Medicina, Universidad Nacional Autónoma de México (UNAM), México, D.F.

### Resumen

**Objetivo:** determinar las características epidemiológicas de un brote de histoplasmosis en un grupo de residentes de Naucalpan (estado de México, un área donde esta micosis no es endémica) y establecer la fuente y forma de cómo resultaron infectados. **Material y métodos:** se consideró caso sospechoso a cualquier persona con síntomas de infección respiratoria, relacionada con el caso índice en el mismo periodo. El diagnóstico se confirmó por examen clínico, cultivos y pruebas inmunológicas positivas. Se investigó la fecha, el lugar y la vía de exposición potencial a guano de murciélagos y pájaros. En el sitio probable de exposición se tomaron muestras de suelo y se analizó la presencia de *H. capsulatum* a través de la reacción en cadena de la polimerasa (PCR). **Resultados:** el brote epidémico se relacionó con un viaje a la localidad El Tamarindo (Veracruz). La enfermedad fue adquirida al excavar el piso de una casa con el fin de desenterrar un tesoro. La PCR confirmó la presencia del patógeno en la muestra de tierra colectada a 10 cm de la superficie del suelo. **Conclusiones:** el grupo de residentes de Naucalpan se infectó en El Tamarindo, una comunidad donde no se han registrado casos de histoplasmosis.

**PALABRAS CLAVE:** *H. capsulatum*. Brote de histoplasmosis. Epidemiología de la histoplasmosis. Aislamiento de *Histoplasma* en el suelo.

### Abstract

**Objective:** The aim of this study was to establish whether there was a histoplasmosis outbreak among a group of residents of Naucalpan (State of Mexico, a non-endemic area for histoplasmosis) and to ascertain the source through which they were infected. **Material and methods:** Anyone associated with the Index Case in the same period with a flu-like infection was considered as a suspected case. Diagnosis was confirmed by clinical examination positive, cultures and positive immunological tests. Date and form of potential exposure were obtained through interviews. Material potentially contaminated with bird or bat droppings was sought and analyzed by PCR. **Results:** The outbreak was associated with a trip to El Tamarindo (Veracruz, near the Gulf of Mexico). Patients got sick after digging a hole in the floor inside a house where a treasure had been supposedly buried by a death relative. The pathogen was detected in soil samples at 10 cm below the surface. **Conclusions:** The study showed that patients contracted histoplasmosis in El Tamarindo, a community where there had been no prior cases of this disease.

**KEY WORDS:** *H. capsulatum*. Histoplasmosis outbreak. Histoplasmosis epidemiology. *Histoplasma* isolation in soil.

### Correspondencia:

\*Anjarath Lorena Higuera Iglesias

Departamento de Investigación en Epidemiología Clínica  
Instituto Nacional de Enfermedades Respiratorias (INER)  
Calzada de Tlalpan, 4502

Col. Sección XVI, C.P. 14080, México, D.F.

E-mail: ahigeraiglesias@yahoo.com.mx

Fecha de recepción en versión modificada: 07-04-2011

Fecha de aceptación: 29-07-2011

## Introducción

La histoplasmosis es considerada la micosis sistémica más importante en México. Los brotes notificados durante 1988-1994 indican que *H. capsulatum* es endémica en todos los estados del país. Sin embargo, su presencia es mayor en los estados del centro (Morelos), seguido por el Pacífico Sur (Guerrero) y los estados del Golfo de México (Veracruz)<sup>1-3</sup>. A partir de 1995 la histoplasmosis ya no se considera como una enfermedad de notificación epidemiológica obligatoria, por lo tanto, su frecuencia y distribución en México no está totalmente establecida<sup>4</sup>.

Estudios de los brotes de histoplasmosis en varios países han demostrado que las personas que visitan o trabajan en zonas endémicas casi siempre adquieren la infección por inhalación del hongo (microconidios y fragmentos de micelio en aerosol) de ambientes contaminados con guano de pájaros o murciélagos. En México, la histoplasmosis se ha relacionado generalmente con la exploración de cuevas o minas abandonadas donde habitan murciélagos infectados<sup>5</sup>. Es muy probable que no se preste la suficiente atención a detecciones menos comunes de fuentes y formas de exposición. El aislamiento del patógeno de fómites por los cuales la infección se transmite no siempre es posible. Algunos casos y brotes no están siendo estudiados y/o registrados adecuadamente. Estos hechos, así como la falta de vigilancia epidemiológica de la histoplasmosis, nos obligan a estudiar los brotes y casos sospechosos que ocurren en el país. En el presente artículo, se presenta un brote de histoplasmosis pulmonar aguda (un caso) y diseminada (cinco casos) entre seis residentes de Naucalpan de Juárez (zona no endémica de la histoplasmosis). Los objetivos del estudio fueron determinar el número de personas infectadas, e identificar la ubicación, la fuente y la vía de exposición a través de los pacientes que estaban infectados.

## Material y métodos

El estudio se inició al ingresar el 1 de agosto de 2007 en el Servicio de Urgencias del INER «Ismael Cosío Villegas» un hombre de 49 años de edad con disnea, tos seca y fiebre (39.5 °C). Tres semanas antes de su ingreso, el paciente (caso índice) inicia bruscamente el cuadro clínico con debilidad generalizada, falta de apetito y enfermedad parecida a la influenza. Una semana más tarde, consultó a un médico general,

que le recetó cefuroxima durante ocho días, pero no obtuvo ninguna mejoría. Posteriormente y de forma progresiva desarrolló fiebre, sudores nocturnos, tos, dolor de cabeza y disnea. No tenía antecedentes de transfusiones de sangre, nunca había usado drogas ilícitas y negó haber tenido relaciones sexuales con homosexuales o prostitutas. En la admisión, la radiografía de tórax mostró infiltrados nodulares difusos en pulmones y adenopatías en mediastino, sin líquido pleural ni cardiomegalia. La tomografía computarizada (TC) mostró numerosos nódulos pequeños en ambos pulmones. Aunque el paciente niega el contacto con guano de pájaros o murciélagos, fue hospitalizado con un diagnóstico probable de histoplasmosis pulmonar basado en la historia clínica y hallazgos radiológicos. El paciente vive y trabaja como taxista en Naucalpan, un municipio situado en la zona metropolitana de la Ciudad de México, y un área no endémica de la histoplasmosis. Tratamos de detectar otros posibles casos y determinar la fecha, el lugar y la fuente potencial de infección.

## Definición operacional de casos sospechosos y caso confirmado

Con la finalidad de detectar otros pacientes con histoplasmosis, relacionados al caso índice, se empleó la siguiente definición operacional de caso sospechoso: paciente con signos y síntomas respiratorios similares a pacientes infectados con influenza, es decir, fiebre o escalofríos más uno de los siguientes síntomas: dolor de cabeza, dolor en pecho, dificultad para respirar o tos.

De acuerdo a esta definición se identificaron y hospitalizaron cinco casos sospechosos entre el 1 y el 4 de agosto de 2007. De todos los pacientes incluidos se recabó la siguiente información: características demográficas, duración de la enfermedad, lugar de residencia, adicciones, comportamiento sexual, signos y síntomas, evolución clínica, características radiológicas y tomografías de tórax y abdomen, así como algunas pruebas generales de laboratorio (recuento de células sanguíneas, velocidad de sedimentación globular y pruebas de funcionamiento hepático).

Caso confirmado: paciente sintomático (sospechoso), relacionado al caso índice, con neumonía atípica y con posible afección a ganglios, hígado y/o bazo corroborado a través de rayos X o tomografías más resultados positivos de una de las siguientes pruebas específicas para histoplasmosis durante la hospitalización y/o convalecencia.

Para ello se tomaron muestras de sangre al momento del ingreso hospitalario y durante la convalecencia (un mes más tarde) de los casos sospechosos para verificar su seroconversión. Se incluyó el análisis de los siguientes resultados de laboratorio: pruebas de serología para anticuerpos anti-*H. capsulatum* con técnicas de precipitación en tubo capilar y doble inmunodifusión en gel, pruebas de sensibilidad cutánea a la histoplasmina para medir la respuesta inmune celular, y exámenes radiológicos y tomográficos de tórax y abdomen, así como pruebas de funcionamiento hepático para corroborar diagnóstico de histoplasmosis por diseminación.

### **Aislamiento e identificación de *H. capsulatum* de muestras biológicas de pacientes**

Las muestras analizadas fueron de sangre, esputo y lavado bronquial. Todas las muestras fueron enviadas al laboratorio de Investigación en Micología Médica del INER para su procesamiento inmediato. El examen directo con hidróxido de potasio al 15% se llevó a cabo, así como las pruebas de citología con tinciones de ácido periódico de Schiff (PAS) y Grocott. Las muestras fueron cultivadas en Agar Dextrosa Saboraud (SDA) con y sin antibióticos. Los aislamientos fueron analizados mediante PCR. El ADN se obtuvo como se describe por Reyes-Montes, et al.<sup>6</sup> de la biomasa de cada aislamiento desarrollada en medio de cultivo en agar «glicerol extracto de levadura» (GYE) (glucosa 2%, extracto de levadura 1%). La PCR se llevó a cabo utilizando los oligonucleótidos reportados por Matos-Guedes, et al.<sup>7</sup>, con algunas modificaciones.

Por último, el diagnóstico clínico y el tipo de histoplasmosis fueron determinados por un neumólogo experto sobre la base de datos clínicos, radiografías y tomografías de tórax y abdomen, así como por pruebas microbiológicas para el diagnóstico de histoplasmosis (examen directo, cultivo, pruebas de precipitación positivas en fase aguda o seroconversión de negativo a positivo en la prueba de inmunodifusión durante el periodo de convalecencia, y positividad de la prueba cutánea con histoplasmina) como se describe en Muñoz-Hernández, et al.<sup>12</sup>.

### **Ubicación y exposición**

Con el fin de identificar el sitio y la vía de exposición a *H. capsulatum*, todos los casos sospechosos fueron interrogados sobre los viajes a zonas endémicas y las

actividades que estaban asociadas con un mayor riesgo de contraer la histoplasmosis (por ejemplo, exposición o inhalación de polvo contaminado con guano de aves o murciélagos durante actividades laborales como son limpieza de suelos o sitios de descanso de aves, remodelación o demolición de edificios antiguos y la exploración de cuevas o minas). Sin embargo, los pacientes no reconocían haber estado expuestos a guano de murciélago o aves por cualquiera de estas formas de exposición. Los pacientes describen un viaje en conjunto entre el día 30 de junio y el 1 julio de 2007, a El Tamarindo, una comunidad rural ubicada en el estado de Veracruz, México. La única forma posible de la exposición al hongo se asoció con una excavación que se llevó a cabo en un terreno de una casa rural motivada por la búsqueda de un tesoro supuestamente enterrado por un familiar fallecido.

En septiembre de 2007, dos meses después, los pacientes fueron ingresados en el INER. Se visitó el poblado El Tamarindo para entrevistar a las autoridades locales de salud, así como a proveedores de salud, y se revisaron las estadísticas locales sobre los casos de histoplasmosis, se buscaron contaminantes ambientales de aves y murciélagos en el sitio donde los pacientes habían estado excavando. Seis muestras de suelo fueron tomadas de diferentes lugares: cuatro dentro de la casa (una de la superficie y otras tres a diferentes profundidades debajo de la superficie en aproximadamente 10, 30 y 50 cm). Se tomaron dos muestras adicionales en otros lugares cerca de la casa (una muestra en la base de un árbol cercano y otra a unos 15 metros de distancia de la casa en una zona de gallinero).

### **Identificación molecular de *H. capsulatum* en muestras de suelo**

Con el fin de extraer el ADN de *H. capsulatum*, 100 mg de cada una de las muestras de suelo fueron procesadas usando el Kit FastDNA SPIN<sup>®</sup> para suelo y el instrumento FastPrep<sup>®</sup> (MP Biomedicals, Santa Ana, CA) de acuerdo a las instrucciones del fabricante. La PCR se llevó a cabo utilizando los oligonucleótidos reportados por Matos-Guedes, et al.<sup>7</sup> con las siguientes modificaciones: en un volumen final de reacción de 25 µl, se utilizaron los siguientes: 100 ng de ADN genómico, 1.5 mM MgCl<sub>2</sub>, 200 µM dNTPs (Applied Biosystems Inc., Foster City, CA), 2.5 U de Taq polimerasa (Applied Biosystems), 40 ng/µl de albúmina de suero bovino y 100 pmol/µl de cada oligonucleótido. El programa de amplificación fue: un ciclo a 95 °C du-

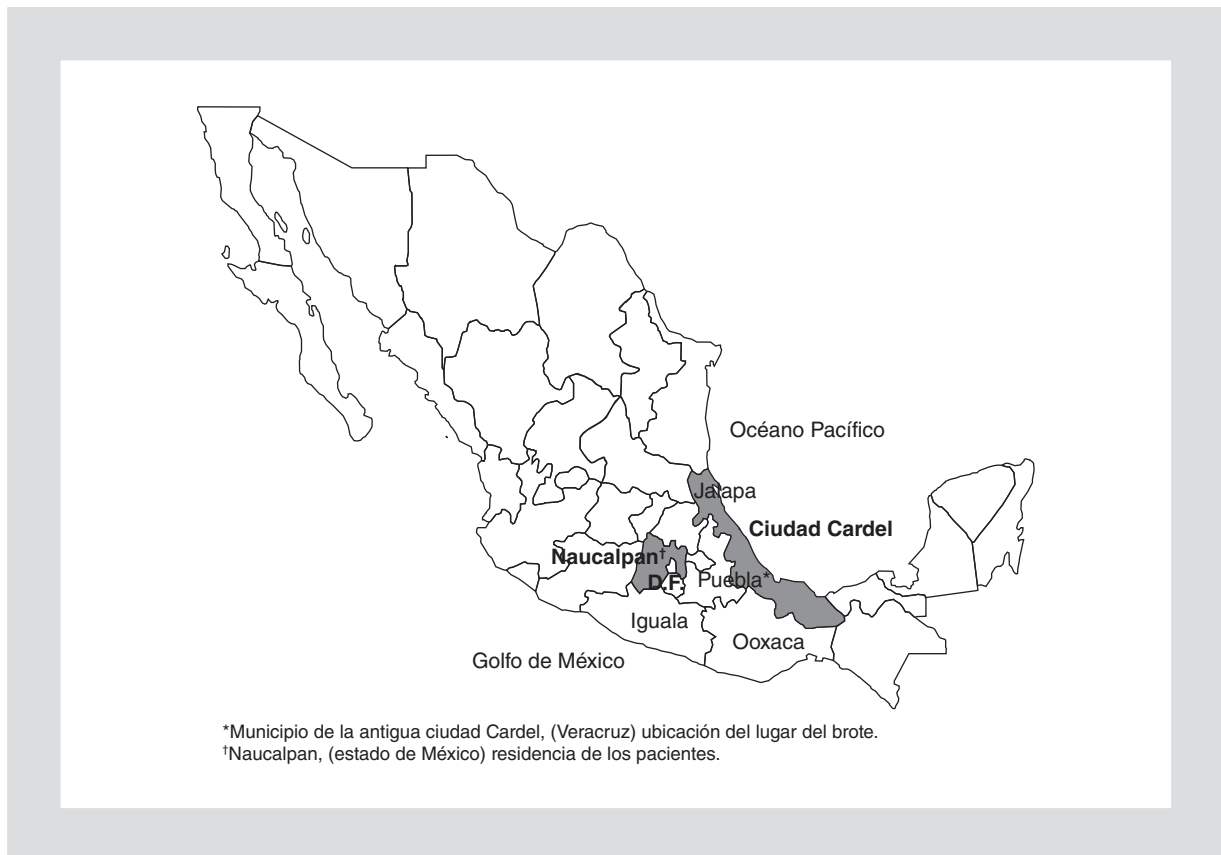


Figura 1. Mapa con la localización de Ciudad Cardel en el estado de Veracruz.

rante tres minutos seguido de 35 ciclos de un minuto a 95 °C; un minuto a 70 °C, un minuto a 72 °C y un último ciclo de cinco minutos a 72 °C para garantizar la extensión completa de todos los productos amplificados. Los productos de amplificación fueron analizados en gel de agarosa al 1.5%. La electroforesis se realiza a 100 V, en TBE 0.5 X *buffer*. El estándar de tamaño molecular utilizado fue el de 100 bp cadena de ADN (Invitrogen, Carlsbad, CA.).

## Resultados

Se comprobó a través del estudio que diez personas participaron en el viaje a El Tamarindo: siete adultos (dos mujeres y cinco hombres) entre 27 y 49 años de edad, y tres menores (un niño y dos niñas) entre 8 y 11 años. De ellos, solo tres hombres, una mujer y dos niñas se enfermaron. El Tamarindo es una pequeña comunidad rural ubicada en la sección La Antigua, Ciudad Cardel, municipio del estado de Veracruz (Fig. 1). Solo uno de los participantes había sido contratado por el responsable de la familia para llevar a

cabo rituales chamánicos, los demás eran miembros de la familia. Todos vivían en Naucalpan (estado de México), un municipio situado en la zona metropolitana de la Ciudad de México (Fig. 1). La educación media de adultos fue hasta el nivel de secundaria. Todos eran católicos y trabajaban como albañiles, conductores de taxi o en el comercio.

La casa donde el grupo realizó la excavación fue una construcción rural típica mexicana de nivel socioeconómico bajo, con aproximadamente 2.5 m de altura y una superficie de 30 m<sup>2</sup>, paredes de adobe, piso de tierra y lámina de asbesto. El interior estaba dividido en dos habitaciones separadas por una cortina de tela. Una de las habitaciones se utilizaba para cocinar y la otra para dormir. La casa estaba mal ventilada, pues solo había una puerta y sin ventanas. En el patio trasero de la casa había un nido de aves de corral (gallos, gallinas y pavos). Fue evidente la presencia de guano de aves en las ramas y los troncos de varios árboles frutales plantados a pocos metros de distancia de la casa. No se encontraron pruebas de guano de murciélago, pero los pobladores señalaron que el área es

Tabla 1. Principales signos y síntomas de pacientes con histoplasmosis

Pacientes	Edad	Periodo, incubación (días)	Fiebre	Tos	Disnea	Mialgias y artralgias	Sudores nocturnos	Cefalea	Pérdida peso (kg)	Vómito/dolor epigástrico	Hepato/esplenomegalia*	Pulmón/hígado/bazo†
Padre de familia	49	7	+	+	+	-	-	-	+ (10)	-/-	-/-	+/-/-
Hijo y padre de familia	27	7	+	+	+	-	+	+	-	-/-	+/-	+/+/+
Mujer cocinera	36	8	+	+	-	+	+	+	-	+/+	+/+	+/+/+
Niña 1	8	10	+	+	-	-	+	+	-	+/+	+/+	+/+/+
Niña 2	11	10	+	+	-	+	-	+	+ (3)	+/+	+/+	+/+/+
Chamán	46	20	+	+	+	+	-	-	-	-/+	+/-	+/-/-

(+): indica presente; (-): indica ausente.

\*Establecido por la exploración clínica.

†Órganos afectados, establecido por imágenes de radiografías y tomografías.

habitada por una gran cantidad de estos mamíferos.

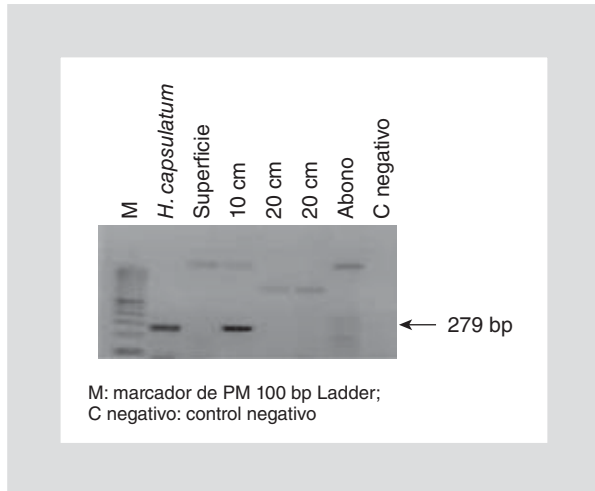
De acuerdo con el caso índice, el grupo permaneció en el lugar durante tres días, pero solo tres hombres (el chamán, el albañil y su hijo) participaron en la excavación de un agujero aproximadamente 10 horas al día. El agujero tenía un tamaño final de 1 x 1 x 2.5 m de profundidad. Refieren un aumento importante del polvo en la habitación, por lo que a veces era muy difícil respirar y en ocasiones cubrieron su nariz y boca con un pañuelo para protegerse del polvo. Una mujer estaba a cargo de la preparación de alimentos y se mantuvo en el interior de la casa durante casi cinco horas al día. Los niños también estuvieron expuestos al polvo, ya que regularmente entraban y salían de la casa. Los otros tres adultos no estaban involucrados en la excavación y se quedaron casi todo el tiempo en el patio trasero.

Del total de diez personas que estuvieron expuestas a los riesgos, solo seis desarrollaron signos y síntomas clínicos compatibles con el diagnóstico de histoplasmosis. Los otros cuatro, al parecer, no mostraron ningún síntoma; estas personas expuestas también fueron remitidas al INER, pero no asistieron a la consulta. Así pues, la tasa de ataque fue del 60%. La edad media de los seis pacientes sintomáticos fue de 29.5 años. De ellos, dos eran niñas de 8 y 11 años, y cuatro adultos mayores de 27 años (tres hombres que cavaron el agujero y la mujer que preparó los alimentos).

Todos los casos iniciaron como un síndrome gripal. Las fechas del inicio de la enfermedad fueron registradas entre el 7 y el 20 julio de 2007. El periodo de

incubación promedio fue de 10 días (rango: 7-20 días). Todos los casos fueron consultados inicialmente por médicos generales de medios privados en dos o tres ocasiones diferentes. Todos los pacientes fueron tratados como infección respiratoria aguda con antibióticos de amplio espectro y fármacos antiinflamatorios no esteroideos. Ninguno de los médicos generales solicitó radiografías de tórax. Debido al incremento de la disnea y el deterioro de la condición física general, el caso índice consultó a un especialista en medicina interna, el cual solicitó radiografías de tórax y lo refirió a nuestra institución.

Todos los pacientes llegaron al Servicio de Urgencias del INER tres semanas después de la aparición de los síntomas clínicos. Los principales hallazgos clínicos durante la enfermedad aguda en los seis pacientes se resumen en la tabla 1. En general, los síntomas son de inicio súbito, con debilidad, fiebre, sudoraciones nocturnas, dolor de cabeza, tos y disnea progresiva. La tos fue generalmente no productiva. Cuatro casos (dos niñas y dos adultos) tenían manifestaciones clínicas graves como la pérdida de peso, artralgias, mialgias, náuseas, vómitos, hepatomegalia y/o esplenomegalia. En todos los casos, la radiografía de tórax y la TC de alta resolución mostraron imágenes micronodulares en ambos pulmones. La TC de la cavidad abdominal confirmó hepatomegalia y esplenomegalia en cuatro de los casos y hepatomegalia en uno. También mostraron niveles elevados de enzimas hepáticas, especialmente la fosfatasa alcalina. Por otra



**Figura 2.** Detección de *H. capsulatum* en muestras de suelo recolectadas en la localidad de Tamarindo, Veracruz.

parte, la TC de tórax en estos pacientes mostró adenopatías hiliares bilaterales, en retrocava, prevascular y subcarinales.

### Aislamiento e identificación de *H. capsulatum* en muestras de pacientes

En la citología de los especímenes (en dos de los pacientes), se observó la presencia del hongo. Únicamente dos cepas fueron aisladas procedentes de diferentes pacientes, plenamente identificadas sobre la base de los criterios de inclusión para *H. capsulatum* variedad *capsulatum*: colonias tipo B y características macro- y micromorfológicas específicas<sup>12</sup>. Los resultados de las pruebas inmunoserológicas e intradermorreacción a la histoplasmina fueron positivos en todos los casos (Tabla 2). La presencia de material genético del hongo en aislamientos positivos fue confirmada por PCR<sup>12</sup>.

### Aislamiento e identificación molecular de *H. capsulatum* en muestras de suelo

En el área de estudio se encontró *H. capsulatum*. Las cinco muestras de suelo recolectadas a diferentes profundidades (superficie, 10, 20, 30 cm y abono) se analizaron por PCR y el patógeno fue detectado en la muestra a 10 cm de profundidad (Fig. 2).

### Discusión

Vale la pena destacar varias características de este brote. Todos los casos estudiados vivían en Naucalpan

de Juárez, estado de México, un área no endémica de histoplasmosis. Las pruebas de laboratorio y la TC abdominal indican que cinco de los seis casos desarrollaron histoplasmosis diseminada. Todos se infectaron durante un viaje a El Tamarindo (Ciudad Cardel, Veracruz), una localidad donde no se había reportado la presencia del hongo.

Los brotes de histoplasmosis usualmente han sido asociados con la exposición a guano de murciélagos durante visitas a cuevas o después de actividades de limpieza y construcción en los sitios infectados en las zonas endémicas del país. A diferencia de las formas habituales de exposición a *H. capsulatum*, la gente en este brote contrajo la enfermedad después de cavar un agujero en el piso de una casa con el objetivo de encontrar un tesoro. No contamos con información de un brote ocasionado por una fuente similar de infección. Esta forma de exposición merece atención porque es una creencia popular, en México, que los tesoros de la era precolombina y la época de la Revolución Mexicana fueron escondidos en los terrenos de algunas casas y granjas. Además, debido a la creencia en la fuente mágica de la enfermedad, los pacientes no buscan atención médica hasta que la enfermedad está muy avanzada.

Otro aspecto que llama la atención es la gravedad de los casos. La gravedad de la infección de histoplasmosis depende de la salud subyacente y el estado inmunológico del paciente, el tamaño del inóculo y la virulencia de la cepa<sup>8</sup>. En este brote, todos los individuos estaban sanos antes del viaje. El estudio clínico también demostró que no padecían alguna enfermedad crónica de inmunocompromiso. Por lo tanto, lo que explica la gravedad de la infección de este brote es la magnitud del inóculo, la susceptibilidad de los individuos y la alta virulencia de las cepas presentes en el sitio de la infección<sup>12</sup>.

Aunque la tasa de ataque en este brote fue del 60%, las personas que contrajeron la enfermedad fueron las que estaban más expuestas a la densa nube de polvo levantada por la excavación del hoyo. La mala ventilación de la casa favoreció la concentración de grandes cantidades de polvo contaminado con el hongo, que se propagó en el interior de esta. Los tres hombres que cavaron los hoyos fueron expuestos a los conidios y fragmentos de micelio durante unas 30 horas (10 h/día/3 días). El esfuerzo físico intenso y la respiración acelerada durante la excavación favorecieron la inhalación de una gran cantidad de propágulos infecciosos. La mujer responsable de la cocina quedó expuesta por cerca de 15 horas (5 h/día/3 días). Las

Tabla 2. Resultados cutáneos y pruebas serológicas

Pacientes	Histoplasmina cutánea		Doble inmunodifusión en gel de agar						Prueba de precipitación en tubo capilar			
	Fecha	Induración (mm)	Fecha	M	H	Fecha	M	H	Fecha	Títulos	Fecha	Títulos
Padre de familia	03/08/07	15	03/08/07	Neg	Neg	03/09/07	Pos	Neg	03/08/07	1:32 h	03/09/07	1:32 h
Hijo del padre de familia	03/08/07	5	03/08/07	Neg	Neg	03/09/07	Pos	Neg	03/08/07	1:32 h	03/09/07	1:64 h
Mujer cocinera	08/08/07	8	08/08/07	Pos	Neg	No se hizo			08/08/07	1:256 h	No se hizo	
Niña 1	08/08/07	13	08/08/07	Pos	Neg	No se hizo			08/08/07	1:64 h	No se hizo	
Niña 2	08/08/07	7	08/08/07	Pos	Neg	No se hizo			08/08/07	1:64 h	No se hizo	
Chamán	04/08/07	5	04/08/07	Neg	Neg	03/09/07	Pos	Neg	04/08/07	Neg	03/09/07	1:64 h

M: indica banda «M» de *H. capsulatum*; H: indica banda «H» de *H. capsulatum*.

dos niñas afectadas no se expusieron más que los adultos, pero desarrollaron también la enfermedad debido a su susceptibilidad inmunológica.

Otra condición que influyó en la gravedad de la enfermedad fue que todos los pacientes no eran residentes de la zona y al parecer no habían estado expuestos previamente a *H. capsulatum*, ya que se ha observado que la infección previa induce inmunidad, lo que reduce la severidad de la enfermedad cuando hay exposiciones subsecuentes<sup>8</sup>. En personas sanas no expuestas previamente al hongo, cuando adquieren la infección, sus manifestaciones clínicas pueden progresar rápidamente y complicarse con insuficiencia respiratoria. Esto explica, en parte, por qué los casos fueron ingresados al INER con dificultad respiratoria y requirieron la administración de oxígeno y antiinflamatorios esteroideos. El esquema terapéutico administrado a tres de los pacientes con infección sistémica fue de amfotericina B/itraconazol y metilprednisona, mientras que los tres restantes solo recibieron itraconazol. Todos los pacientes evolucionaron favorablemente.

A pesar de que se ha reconocido la importancia de la histoplasmosis en México, son muy escasos los estudios de brotes epidemiológicos publicados en nuestro país en los últimos años. Nuestra búsqueda en la literatura médica desde 1995 hasta 2010 solo obtuvo seis artículos. Todos se refieren al gran brote que se produjo entre los *spring-breakers* que estaban de vacaciones en Acapulco de marzo a mayo de 2001<sup>9</sup>; este brote fue único no solo por su magnitud (148 casos confirmados), sino también por haber revelado

el riesgo de contraer esta enfermedad en zonas urbanas de México.

En el brote de Acapulco, *H. capsulatum* fue detectado de la composta utilizada en plantas ornamentales en el hotel donde los estudiantes se hospedaron<sup>10</sup>.

En el artículo<sup>12</sup> del brote registrado en la localidad de El Tamarindo se informa que *H. capsulatum* fue aislado a partir de los especímenes de los pacientes. Esto indica que el suelo dentro de la casa estaba contaminado con guano de aves o murciélagos. Según los lugareños hay muchos murciélagos en la zona; por lo tanto, parece que el guano de murciélago es el candidato ideal para mantener la presencia del hongo en el suelo dentro de la casa. Taylor, et al., han señalado que los propágulos de *H. capsulatum* pueden ser dispersados por murciélagos, tanto a corta como a larga distancia<sup>11</sup>.

Veracruz es una zona endémica bien conocida de histoplasmosis y es sorprendente que no existan registros de brotes anteriores en El Tamarindo. En nuestra revisión estadística de datos oficiales de mortalidad se encontraron 13 muertes por histoplasmosis entre 1991 y 2006 en otros municipios del estado. Debido a la falta de vigilancia epidemiológica de histoplasmosis en el país, no hay suficiente información sobre la morbilidad en Veracruz o en cualquier otro estado. Por otra parte, las autoridades de salud pública y los servicios locales proveedores de salud de la Antigua Ciudad Cardel dijeron que no tenían conocimiento de ningún caso de histoplasmosis en la zona.

En este brote, fue evidente que el personal de salud subestimó la enfermedad y la alta endemia de esta en

muchas regiones estatales. Además, no se cuenta con personal especializado para efectuar el diagnóstico certero de esta micosis en estos sitios. La epidemiología de la histoplasmosis puede establecerse solo a través del informe obligatorio de cualquier caso sospechoso. La información proporcionada por el presente trabajo es esencial para identificar los lugares de riesgo y actividades involucradas para adquirir la enfermedad, así como aplicar las medidas necesarias para proteger a la población contra las fuentes y vías de exposición al hongo.

## Bibliografía

1. Contreras C, Shibayama H, Gutiérrez P. Aportaciones del Instituto Nacional de Diagnóstico y Referencia Epidemiológica a la histoplasmosis. *Rev Inst Nal Enf Respir Mex.* 1998;11:216-20.
2. Vaca-Marin MA, Martínez-Rivera MA, Flores-Estrada JJ. Histoplasmosis en México, aspectos históricos y epidemiológicos. *Rev Inst Nal Enf Respir Mex.* 1998;11:208-15.
3. Velasco-Castrejón O. La histoplasmosis pulmonar primaria en México. *Rev Inst Nal Enf Respir Mex.* 1998;11:221-5.
4. Laniado-Laborín R. Coccidioidomycosis and other endemic mycoses in Mexico. *Rev Iberoam Micol.* 2007;24(4):249-58.
5. Taylor ML, Pérez-Mejía A, Yamamoto-Furusho JK, Granados J. Immunologic, genetic and social human risk factors associated to histoplasmosis: studies in the State of Guerrero, Mexico. *Mycopathologia.* 1997;138(3):137-42.
6. Reyes-Montes MR, Bobadilla M, Martínez-Rivera MA, et al. Relatedness analyses of *Histoplasma capsulatum* isolates from Mexican patients with AIDS-associated histoplasmosis by using histoplasmin electrophoretic profiles and randomly amplified polymorphic DNA patterns. *J Clin Microbiol.* 1999;37:1404-8.
7. Matos-Guedes HL, Jefferson Guimaraes A, Medeiros Muniz M, et al. PCR assay for identification of *Histoplasma capsulatum* based on the nucleotide sequence of the M antigen. *J Clin Microbiol.* 2003;41:535-9.
8. Wheat JL. Histoplasmosis: a review for clinicians from non-endemic areas. *Mycoses.* 2006;49(4):274-82.
9. Morgan J, Cano MV, Feikin DR, et al. A large outbreak of Histoplasmosis among American travelers associated with a hotel in Acapulco, Mexico, Spring 2001. *Am J Trop Med Hyg.* 2003;69(6):663-9.
10. Taylor ML, Ruíz-Palacios GM, del Rocio Reyes-Montes M, et al. Identification of the infectious source of an unusual outbreak of histoplasmosis, in a hotel in Acapulco, state of Guerrero, Mexico. *FEMS Immunol Med Microbiol.* 2005;45(3):435-41.
11. Taylor ML, Chávez-Tapia CB, Rojas-Martínez A, et al.; Geographical distribution of genetic polymorphism of the pathogen *Histoplasma capsulatum* isolated from infected bats, captured in a central zone of Mexico. *FEMS Immunol Med Microbiol.* 2005;45(3):451-8.
12. Muñoz B, Martínez MA, Palma G, et al. Molecular characterization of *Histoplasma capsulatum* isolated from an outbreak in treasure hunters. *BMC Infect Dis.* 2010;10:264.