

# Síndrome de Sweet subcutáneo como causa de fiebre de origen desconocido. Informe de un caso y revisión de la literatura

Alexandra Mancheno-Valencia, Marcia Káram-Orantes, Jisel Arrazola-Guerrero, Tamar Hajar-Serviánsky, Patricia Ochoa-Sánchez, Adriana Rosas-Manzano, Karen Sánchez-Armendáriz, Priscilla Zepeda-López, María Elisa Vega-Memije, Sonia Toussaint-Caire y Alma Angélica Rodríguez-Carreón\*

División de Dermatología, Hospital General «Dr. Manuel Gea González», México, D.F.

## Resumen

El síndrome de Sweet es el prototipo de las dermatosis neutrofilicas, ya que característicamente presenta un intenso infiltrado inflamatorio por neutrófilos en la epidermis y/o la dermis, debido aparentemente a una reacción de hipersensibilidad.

Se presenta el caso de una mujer de 31 años con fiebre de más de tres semanas de evolución y nudosidades eritematosas en las cuatro extremidades. El estudio histológico de una de las lesiones cutáneas demostró un infiltrado inflamatorio lobulillar por linfocitos y neutrófilos, con excelente respuesta al tratamiento con prednisona, por lo que se concluyó el diagnóstico de síndrome de Sweet subcutáneo.

**PALABRAS CLAVE:** Síndrome de Sweet subcutáneo. Dermatitis neutrofilicas.

## Abstract

Sweet syndrome is the prototype of neutrophilic dermatosis, which typically presents an intense inflammatory infiltrate of neutrophils in the epidermis and/or dermis, apparently due to a hypersensitivity reaction.

This is a case of a 31 year-old woman with fever of more than three weeks duration and erythematous nodosities on her arms and legs. The histological study of a skin lesion showed a lobular inflammatory infiltrate of lymphocytes and neutrophils, with excellent response to prednisone. Therefore, it was concluded as subcutaneous sweet syndrome.

**KEY WORDS:** Subcutaneous sweet syndrome. Neutrophilic dermatosis.

## Introducción

La descripción inicial del síndrome de Sweet fue realizada en 1964<sup>1</sup> por R.D. Sweet, como una dermatosis febril aguda con aparición súbita de pápulas, nódulos y placas eritematosas en la piel, las cuales son dolorosas y presentan un intenso infiltrado inflamatorio

por neutrófilos, en especial en la dermis superior<sup>2</sup>. Este padecimiento cuenta con un amplio espectro de manifestaciones clínicas e histológicas que hacen difícil el diagnóstico, pero de manera característica no hay vasculitis, la presencia de neutrófilos no se debe a una infección local<sup>3</sup> y responde al tratamiento con corticosteroides, sin embargo, las lesiones pueden ser recidivantes<sup>4</sup>.

El síndrome de Sweet pertenece al grupo de las dermatosis neutrofilicas, donde además se encuentra el pioderma gangrenoso, la dermatosis pustular subcórnea, el eritema *elevatum diutinum*, entre otras, siendo el síndrome de Sweet el prototipo de las dermatosis

### Correspondencia:

\*Alma Angélica Rodríguez Carreón  
División de Dermatología  
Hospital General «Dr. Manuel Gea González»  
Calzada de Tlalpan, 4800  
Col. Sección XVI, C.P. 14030, México, D.F.  
E-mail: aleja\_mv@yahoo.com

Fecha de recepción: 17-07-2011

Fecha de aceptación 28-08-2010

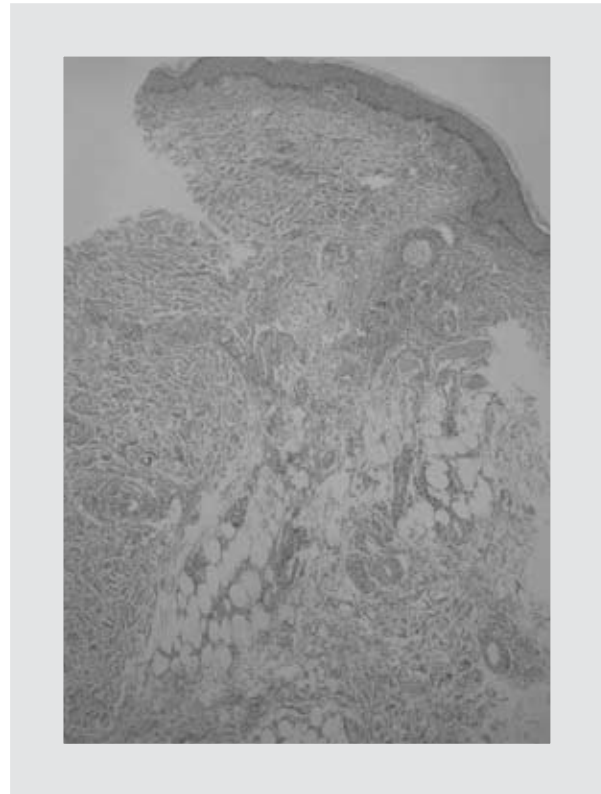
neutrófilas. Pese a ser clínicamente diferentes, estas dermatosis comparten varias similitudes, tales como los hallazgos histopatológicos, las manifestaciones extracutáneas, la posibilidad de presentar formas transicionales y su relación con otras enfermedades subyacentes como cáncer, infecciones o enfermedad inflamatoria intestinal<sup>5</sup>.

El presente caso expone una forma de síndrome de Sweet poco convencional, que resalta la importancia del trabajo en equipo multidisciplinario en el abordaje diagnóstico de estos casos, que representan un reto para el personal de salud.

## Presentación del caso

Mujer de 31 años de edad sin antecedentes personales patológicos de importancia, que acudió al Servicio de Infectología por fiebre de más de tres semanas de evolución, por lo que fue hospitalizada por fiebre de origen desconocido (FOD) en el Servicio de Medicina Interna. Durante su estancia hospitalaria, la paciente presentó una dermatosis diseminada en las cuatro extremidades, con tendencia a la simetría, respetando palmas y plantas. Dicha dermatosis estaba constituida por nudosidades eritematovioláceas de diferentes tamaños, las cuales daban a la piel un aspecto «contusiforme», con aumento de la temperatura local, siendo estas lesiones muy dolorosas. Se realizaron estudios de laboratorio e imagen como parte del abordaje diagnóstico (biometría hemática con diferencial, pruebas de función renal, pruebas de función hepática, determinación de electrolitos séricos, hemocultivo y urocultivo, radiografía de tórax y tomografía de tórax y abdomen), encontrando únicamente leucocitosis con neutrofilia (de  $10.5 \times 10^3/\mu\text{l}$  y  $7.6 \times 10^3/\mu\text{l}$ ), sin que se haya logrado aislar algún agente infeccioso u otras alteraciones. Tras varios días de estudio, con reportes de exámenes de imagen y de laboratorio aparentemente normales y por mostrar mejoría, la paciente fue egresada para continuar su estudio de manera ambulatoria por parte de la División de Dermatología. En este servicio se realizó una biopsia incisional diagnóstica de una de las lesiones cutáneas, y se completó el abordaje solicitando evaluación ginecológica, así como determinación de anticuerpos antinucleares, anti-ADN de doble cadena e intradermorreacción con tuberculina (PPD), los cuales resultaron negativos.

En el estudio histológico de una de las nudosidades a nivel de la dermis se encontró un discreto infiltrado inflamatorio perivascular por linfocitos y escasos neutrófilos, mientras que a nivel de tejido celular subcutáneo se observó un infiltrado inflamatorio lobulillar constituido



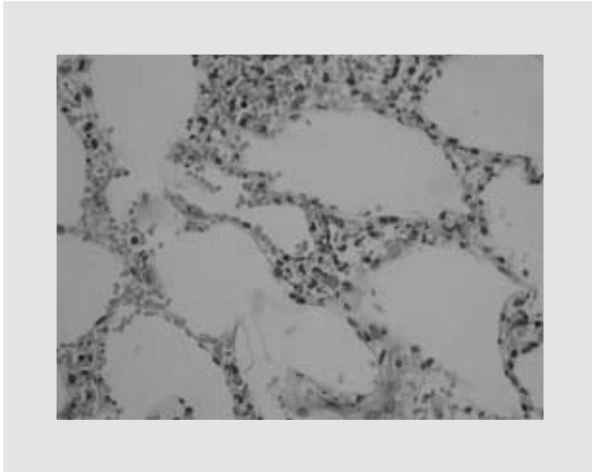
**Figura 1.** Corte histológico de una de las lesiones cutáneas, donde se observa el infiltrado inflamatorio perivascular y lobulillar. Hematoxilina y eosina (4x.jpg).

do por linfocitos, neutrófilos y algunos eosinófilos; también se advirtió la presencia de extravasación de eritrocitos, sin evidencia de vasculitis (Figs. 1-3).

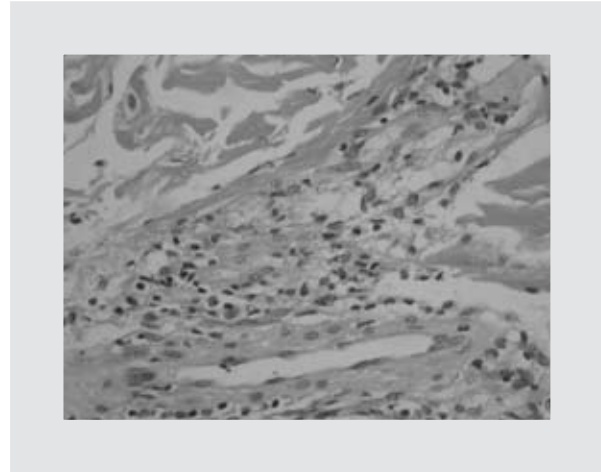
Con estos datos se decidió iniciar tratamiento con prednisona a dosis de 1 mg/kg/día, con lo cual la paciente mostró franca mejoría de los síntomas con resolución de las lesiones cutáneas en las primeras 72 horas, dejando hiperpigmentación residual (Fig. 4). Ante la presencia de neutrófilos en el estudio histológico de piel, la ausencia de vasculitis, la respuesta adecuada a esteroides y tras descartar procesos infecciosos, autoinmunes o neoplásicos, se concluyó el diagnóstico de síndrome de Sweet subcutáneo.

## Discusión

El síndrome de Sweet es una entidad rara con distribución mundial que se manifiesta predominantemente en mujeres de 30 a 50 años<sup>6,7</sup>, tal como es el caso que aquí se presenta. La patogenia de esta entidad no se ha explicado por completo, sin embargo, su asociación con enfermedades autoinmunes, infecciones, enfermedad inflamatoria intestinal, neoplasias y fármacos sugiere que se trata de una reacción de hi-



**Figura 2.** Acercamiento al infiltrado inflamatorio lobulillar, donde se observa el predominio de neutrófilos. Hematoxilina y eosina (40x.jpg).



**Figura 3.** Acercamiento al infiltrado inflamatorio perivascular, donde se evidencia la ausencia de vasculitis. Hematoxilina y eosina (40x.jpg).

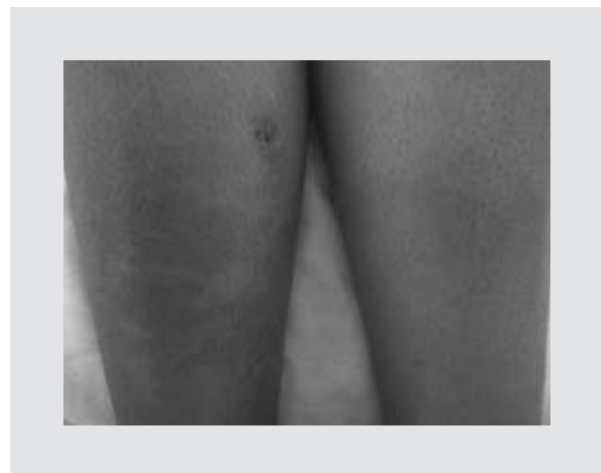persensibilidad<sup>8-10</sup>. Hasta ahora se han visto involucrados el factor de crecimiento de colonias de granulocitos (G-CSF), el factor de crecimiento de colonias de granulocitos y monocitos (GM-CSF), interferón g (INF- $\gamma$ ) y las interleucinas (IL) 1, 3, 6 y 8<sup>6,11-16</sup>.

Clínicamente se caracteriza por ataque al estado general con artralgias, cefalea y mialgias. A nivel cutáneo está reportada la presencia de pápulas y nódulos eritematosos o de tinte violáceo, que tienden a coalescer y ulcerarse. También es posible observar vesículas o ampollas si el edema en la dermis superior es importante<sup>7</sup>. En nuestro caso, la paciente presentó nudosidades eritematosas en las cuatro extremidades, lo cual es extremadamente raro, dado que las lesiones cutáneas en síndrome de Sweet suelen observarse con mayor frecuencia en extremidades superiores, seguidas por la presentación en cabeza, cuello y tronco, siendo infrecuente observarlas en extremidades inferiores y mucosas<sup>11</sup>. Cualquier tipo de lesión cutánea del síndrome de Sweet es dolorosa y presenta un dato característico llamado fenómeno de patergia, que consiste en una reacción inflamatoria de la piel inducida por traumatismos mínimos, los cuales son capaces de producir una disrupción epidérmica que desencadena en la aparición de una pápula o una pústula en la zona lesionada<sup>7,17</sup>.

Los hallazgos histológicos varían según el estadio de la enfermedad, pero usualmente se observa un denso infiltrado neutrofílico en la dermis superficial con leucocitoclasia de algunos neutrófilos, además de linfocitos, histiocitos y eosinófilos en menor número. A pesar de que el infiltrado es perivascular y existen alteraciones vasculares como vasodilatación, edema del endotelio y extravasación de eritrocitos, no hay vas-

culitis. También es posible observar edema epidérmico, que, si es intenso, pueden formarse ampollas subepidérmicas y secundariamente necrosis<sup>18</sup>. Pese a que en nuestro caso los datos histológicos no son los que se reportan generalmente en el síndrome de Sweet, en la literatura se reconoce la posibilidad de presentar el infiltrado neutrofílico en tejido celular subcutáneo<sup>19-23</sup>. En el caso de nuestra paciente, donde la lesión elemental de la dermatosis fueron las nudosidades, el infiltrado inflamatorio neutrofílico se observó en tejido adiposo, ya que la traducción histológica de una nudosidad es una paniculitis, a diferencia de los pacientes que presentan nódulos, donde el infiltrado neutrofílico se encuentra en la dermis<sup>24</sup>.

Por tratarse de una entidad con un amplio espectro de manifestaciones clínicas y que plantea dificultades diagnósticas, existen criterios mayores y menores, de



**Figura 4.** Mejoría de la dermatosis tras 48 horas del inicio de prednisona.

tal forma que para concluir el diagnóstico de síndrome de Sweet deben cumplirse dos criterios mayores y al menos dos menores<sup>25</sup>, siendo en gran parte un diagnóstico de exclusión. Dentro de los criterios mayores se encuentran la aparición abrupta de pápulas o nódulos dolorosos y el infiltrado dérmico predominantemente neutrofílico. Como criterios menores están: antecedente de infección, aplicación de alguna vacuna, presencia de enfermedades inflamatorias o malignas, embarazo, fiebre, mal estado general, aumento de la velocidad de sedimentación globular (VSG), valores elevados de proteína C reactiva, leucocitosis mayor a 8,000/μl, neutrofilia por arriba del 70% y respuesta al tratamiento con esteroides sistémicos<sup>26</sup>. Nuestro caso cumplió con los dos criterios mayores y tres de los criterios menores (la dermatosis descrita, los hallazgos histopatológicos, presencia de fiebre, leucocitosis con neutrofilia y excelente respuesta a tratamiento con corticosteroides).

Se conocen tres tipos de síndrome de Sweet<sup>6,11</sup>: el clásico, que se asocia con infección, enfermedad inflamatoria intestinal o embarazo, y algunas revisiones incluyen aquí también a las formas idiopáticas<sup>27</sup>; el asociado con malignidad, como leucemia mielocítica aguda (LMA)<sup>28,29</sup>, cáncer de mama, neoplasias gastrointestinales o genitourinarias; y el inducido por fármacos como el G-CSF, el trimetoprima con sulfametoxazol (TMP/SMX), el diclofenaco, la nitrofurantoina y el diazepam, entre otros<sup>30-36</sup>, y todas estas formas se caracterizan por responder al tratamiento con corticosteroides sistémicos.

Con este caso representamos la importancia de individualizar el abordaje de cada paciente, integrar de manera adecuada los síntomas, los signos clínicos y los resultados de los estudios de laboratorio e imagen, para enlazarlos y establecer un diagnóstico correcto que permita un tratamiento oportuno. Dado que el síndrome de Sweet suele ser un diagnóstico difícil que requiere la exclusión de otras entidades<sup>3</sup>, pone a prueba las habilidades y los conocimientos del personal de salud, lo cual suele ser más fácil y rápido si se trabaja como un equipo multidisciplinario.

## Bibliografía

1. Sweet RD. An acute febrile neutrophilic dermatoses. *Br J Dermatol.* 1964;76:349.
2. Sweet RD. Acute febrile neutrophilic dermatosis. *Br J Dermatol.* 1979;100:93-9.
3. Callen JP. Neutrophilic dermatoses. *Dermatol Clin.* 2002;20:409.
4. Lamar-Morales Y, Carballar-Alberteries L, Arteaga-Hernández E, Medell-Gago M, Alfonso-Trujillo I. Síndrome de Sweet paniculítico. *Dermatol Perú.* 2009;19(4):344-9.
5. Wallach D, Vignon-Pennamen MD. From acute febrile neutrophilic dermatosis to neutrophilic disease: Forty years of clinical research. *J Am Acad Dermatol.* 2006;55:1066-71.

6. Cohen P. Sweet's syndrome-a comprehensive review of an acute febrile neutrophilic dermatosis. *Orphanet J Rare Dis.* 2007;2:34.
7. Cohen PR, Kurzrock R. Sweet's syndromes a neutrophilic dermatosis classically associated with acute onset and fever. *Clin Dermatol.* 2000;18(3):265-82.
8. Ribeiro A, Costa J, Bogas M, Costa L, Araújo D. Acute febrile neutrophilic dermatosis - Sweet's syndrome. *Acta Reumatol Port.* 2009;34:536-40.
9. Chiba S. Sweet's syndrome with neurologic signs and psychiatric symptoms. *Arch Neurol.* 1983;40:829.
10. Cohen PR, Hönigsman H, Kurzrock R. Sweet's syndrome. *Orphanet Encyclopedia.* 2003. Disponible en: [http:// www.orpha.net/data/patho/GB/uk-Sweet.pdf](http://www.orpha.net/data/patho/GB/uk-Sweet.pdf)
11. Wolff K. Sweet's syndrome. Wolff K, Goldsmith L, Katz S, Gilchrist B, Paller A, Leffell D (Eds). En: *Fitzpatrick's: Dermatology in General Medicine.* 7th Edition. Nueva York: McGraw-Hill Inc.; 2008. p. 289-95.
12. Cohen PR, Holder WR, Rapini RP. Concurrent Sweet's syndrome and erythema nodosum: a report, world literature review and mechanism of pathogenesis. *J Rheumatol.* 1992;19:814-20.
13. Tuerlinckx D, Bodart E, Despontin K, Boutsen Y, Godding V, Ninane J. Sweet's syndrome with arthritis in a 8-month-old boy. *J Rheumatol.* 1999;26:440-2.
14. Kawakami T, Ohashi S, Kawa Y, et al. Elevated serum granulocyte colony-stimulating factor levels in patients with active phase of Sweet syndrome and patients with active Behçet disease: implication in neutrophil apoptosis dysfunction. *Arch Dermatol.* 2004;140:570-4.
15. Shinjima Y, Toma Y, Terui T. Sweet syndrome associated with intrahepatic cholangiocarcinoma producing granulocyte colony-stimulating factor. *Br J Dermatol.* 2006;154:1103-4.
16. Oiso N, Watanabe K, Kawada A. Granulocyte colony-stimulating factor-induced Sweet syndrome in a healthy donor. *Br J Haematol.* 2006;135:148.
17. Pimienta M, Olivé A. El fenómeno de patergia. *Semin Fund Esp Reumatol.* 2009;10(3):87-90.
18. Corazza M, Lauriola MM, Borghi A, Marzola A, Virgili A. Sweet's syndrome: A retrospective clinical, histopathological and immunohistochemical analysis of 11 cases. *Acta Derm Venereol.* 2008;88:601-6.
19. Sitjas D, Puig L, Cuatrecasas M, De Moragas JM. Acute febrile neutrophilic dermatosis (Sweet's syndrome). *Int J Dermatol.* 1993;32:261-8.
20. Miller RM, Darben TA, Nedwich J, Savage J. Propylthiouracil-induced antineutrophil cytoplasmic antibodies in a patient with Graves' disease and a neutrophilic dermatosis. *Br J Dermatol.* 1999;141:931-55.
21. Sutra-Loubet C, Carlotti A, Guillemette J, Wallach D. Neutrophilic lobular panniculitis. *J Am Acad Dermatol.* 2004;50:280-5.
22. Teng JM, Draper BK, Boyd AS. Sweet's panniculitis associated with metastatic breast cancer. *J Am Acad Dermatol.* 2007;56:S61-2.
23. Neoh CY, Tan AW, Ng SK. Sweet's syndrome: a spectrum of unusual clinical presentations and associations. *Br J Dermatol.* 2007;156:480-5.
24. Barksdale S, Barnhill R. Vasculitis and related disorders. En: *Dermatopathology.* Crowson N, Magro C, Piepkorn M (Eds). 3<sup>rd</sup> Edition. Nueva York: McGraw-Hill Inc.; 2010. p. 188-9.
25. Von den Driesch P. Sweet's syndrome (acute febrile neutrophilic dermatosis). *J Am Acad Dermatol.* 1994;31:535-60.
26. Walker DC, Cohen PR. Trimethoprim-sulfamethoxazole-associated acute febrile neutrophilic dermatosis: case report and review of drug-induced Sweet's syndrome. *J Am Acad Dermatol.* 1996;34:918-23.
27. Prajapati V, Barankin B. Sweet syndrome. *Dermacase. Can Fam Physician.* 2008;54:1249-52.
28. Haverstock C, Libecco JF, Sadeghi P, Maytin E. Tender erythematous plaques in a woman with acute myelogenous leukemia. *Arch Dermatol.* 2006;142:235-40.
29. Disel U, Paydas S, Yavuz S, Tuncer I, Alpay R. Bilateral ear Sweet's syndrome in a case with relapse acute myeloblastic leukemia. *Leuk Res.* 2006;30:364.
30. Cohen PR, Kurzrock R. Sweet's syndrome revisited: a review of disease concepts. *Int J Dermatol.* 2003;42:761-78.
31. Shimizu T, Yoshida I, Eguchi H, et al. Sweet syndrome in a child with aplastic anemia receiving recombinant granulocyte colony-stimulating factor. *J Pediatr Hematol Oncol.* 1996;18:282-4.
32. Sáez M, García-Bustínduy M, Noda A, et al. Drug induced Sweet's syndrome. *J Eur Acad Dermatol Venereol.* 2004;18:233.
33. Del Giudice P, Vandenbos F, Perrin C, Bernard E, Marq L, Dellamonica P. Sweet's syndrome following abacavir therapy. *J Am Acad Dermatol.* 2004;51:474-5.
34. Györfy A, Kovács T, Szegedi I, Oláh E, Kiss C. Sweet's syndrome associated with 13-cis-retinoic acid (isotretinoin) therapy. *Med Pediatr Oncol.* 2003;40:135-6.
35. Govindarajan G, Bashir Q, Kuppuswamy S, Brooks C. Sweet syndrome associated with furosemide. *South Med J.* 2005;98:570-2.
36. White JM, Muftic GJ, Salisbury JR, Du Vivier AW. Cutaneous manifestations of granulocyte colony-stimulating factor. *Clin Exp Dermatol.* 2006;31:206-7.